

**Zeitschrift:** Schweizer Archiv für Tierheilkunde SAT : die Fachzeitschrift für Tierärztinnen und Tierärzte = Archives Suisses de Médecine Vétérinaire ASMV : la revue professionnelle des vétérinaires

**Herausgeber:** Gesellschaft Schweizer Tierärztinnen und Tierärzte

**Band:** 101 (1959)

**Heft:** 9

**Artikel:** Über Haarschäden und Alopezien beim Hunde

**Autor:** Freudiger, Ulrich

**DOI:** <https://doi.org/10.5169/seals-592104>

### **Nutzungsbedingungen**

Die ETH-Bibliothek ist die Anbieterin der digitalisierten Zeitschriften. Sie besitzt keine Urheberrechte an den Zeitschriften und ist nicht verantwortlich für deren Inhalte. Die Rechte liegen in der Regel bei den Herausgebern beziehungsweise den externen Rechteinhabern. [Siehe Rechtliche Hinweise.](#)

### **Conditions d'utilisation**

L'ETH Library est le fournisseur des revues numérisées. Elle ne détient aucun droit d'auteur sur les revues et n'est pas responsable de leur contenu. En règle générale, les droits sont détenus par les éditeurs ou les détenteurs de droits externes. [Voir Informations légales.](#)

### **Terms of use**

The ETH Library is the provider of the digitised journals. It does not own any copyrights to the journals and is not responsible for their content. The rights usually lie with the publishers or the external rights holders. [See Legal notice.](#)

**Download PDF:** 02.04.2025

**ETH-Bibliothek Zürich, E-Periodica, <https://www.e-periodica.ch>**

### Résumé

L'emploi d'acétate de Prednison n'a pas permis de hâter la guérison de mammites aiguës et chroniques. Le test de mammité California a fait ses preuves d'adjuvant utile dans le diagnostic de la mammité.

### Riassunto

L'uso di acetato di prednisone (4,5 mg per quarto) non è riuscito ad accelerare la guarigione di mastiti acute e croniche. Il test californiese della mastite si è dimostrato un mezzo ausiliare sfruttabile nella diagnosi della mastite.

### Summary

Acetate of prednisone (4,5 mg per quarter of the udder) was not able to accelerate the healing of chronic mastitis. The California mastitis test proved to be useful in the diagnosis of mastitis.

### Literatur

Cornette A., J. F. Gallice, A. Darras und J. C. Bouffault: Bull. Soc. Vét. Prat. 42, 180, 1958. – Foley E. J.: North. amer. vet. 38, 14, 1957, und Vet. med. 52, 371, 1957. – Schalm O. W., D. O. Noorlander: J. amer. vet. med. Ass. 130, 199, 1957. – Vigue R. F.: Vet. med. 50, 679, 1955. – Walser B. und K.: Berl. Münch. Tierärztl. Wschr. 71, 399, 1958.

---

Aus der Kleintierklinik (PD Dr. U. Freudiger) der Veterinär-medizinischen Klinik  
(Prof. Dr. W. Steck) der Universität Bern

## Über Haarschäden und Alopezien beim Hunde

Von Ulrich Freudiger

Zweck dieser Ausführungen ist, einen kurzen Überblick über die hauptsächlichsten Haarschäden und Alopezien des Hundes zu geben, wobei versucht wird, die Alopezien vor allem nach ätiologischen und weniger nach morphologischen Gesichtspunkten zu klassieren. Die Weite des Themas und die Beschränkung der zur Verfügung stehenden Zeit erlaubt deshalb nicht, bei den einzelnen Formen näher auf Details einzugehen.

Zuerst *einige anatomische und physiologische Besonderheiten der Haut und Haare des Hundes*, soweit mir diese für das Verständnis der Haarschäden und Alopezien von Bedeutung scheinen.

Mit Ausnahme des Nasenspiegels, der Zehen- und Sohlenballen und allen Übergängen der Haut in Schleimhäute ist die ganze äußere Decke des Hundes behaart, wobei jedoch die Dichte, Länge, Beschaffenheit und Farbe der Haare je nach Körpergegend, aber auch je nach Rasse und Rassenvarietäten

---

<sup>1</sup> Vortrag, gehalten am «Symposium consacré à la Biologie, Clinique et Thérapeutique des affections pilosebaccées», Lausanne 16.–18. Mai 1959.

stark variieren. Kaum bei einer anderen Tierart wurden durch die Domestikation so viele Rassen und Varietäten geschaffen wie beim Haushund. Daher ist auch die Variabilität der Haardecke bei den Hunden eine ganz außergewöhnliche. Um diese Variabilität zu kennzeichnen, werden in der Züchtersprache verschiedene Bezeichnungen gebraucht, wie Stockhaar, Langhaar, Seidenhaar, Wellhaar, Kraushaar, Zotthaar, Rauhaar, Strupphaar, Stichelhaar, Drahthaar, Kurzhaar, Glatthaar usw. Alle diese Bezeichnungen sind jedoch nicht eindeutig definiert und geben weder über die Eigentümlichkeit der Haare noch über die Haarzusammensetzung ein einheitliches Bild. Brunsch (Z. Tierz. und Züchtgsbiol. 67, 205, 1956), auf deren Untersuchungen wir uns hauptsächlich stützen, hat an einem größeren, verschiedenrassigen Material festgestellt, daß sich die Haardecke im großen und ganzen aus sechs verschiedenen Haartypen zusammensetzt, nämlich:

1. Linearhaar
2. Grannenhaar
3. Wellgrannenhaar
4. Grannenwellhaar
5. grobes Wellhaar
6. feines Wellhaar

Typen 1–4 bilden die sogenannten Deckhaare, Typen 5 und 6 die Wollhaare. Die prozentuale Zusammensetzung der Haardecke aus den 6 Typen, die Wellung und Länge der einzelnen Typen variiert je nach Rasse, Körperregion und Jahreszeit beträchtlich. Ebenfalls Störungen innerer Organe wie auch Ernährungsstörungen wirken sich auf die Beschaffenheit des Haarkleides aus.

Die Beurteilung von Glanz, Glätte und Farbe des Haarkleides gibt deshalb wichtige Hinweise auf innere Erkrankungen. Es gilt der Satz, daß das Haarkleid der äußere Spiegel der inneren Gesundheit ist.

Normalerweise härt sich der Hund im Frühjahr und Winter. Der Härungsprozeß dauert etwa 3–4 Wochen. Bei Krankheiten und unbiologischer Haltung, besonders bei Stubenhunden, ist der Härungsprozeß häufig verlängert, manchmal über das ganze Jahr hingezogen.

Am Fell lassen sich Zentren verschiedener Haarlänge feststellen. Grundsätzlich gilt, mit wenigen Ausnahmen, daß die Wachstumsintensität der Haare, und damit die Haarlänge, vom Rücken zu den Extremitäten abnimmt, eine Beobachtung, die für die Erklärung der Trichorrhaxis von Bedeutung ist.

Aus dem bei der Geburt einfach angelegten Haarfollikel entsteht im Laufe der ersten Lebenswochen ein zusammengesetzter, so daß aus einem Haarbalgtrichter 7–10 Haare austreten. Die zusammengesetzten Follikel sind meist zu Gruppen von 3, seltener von 2 oder 4 angeordnet (Lovell und Getty, Am. J. V. M. Res. XVIII, 873, 1957).

Die apokrinen Schweißdrüsen sind verkümmert. Eigentliche Schweißbildung kommt deshalb beim Hund, mit Ausnahme an den Zwischenzehenhäuten, nicht vor. Die Talgdrüsen sind gut ausgebildet.

*Haarschäden* sind beim Hund noch relativ schlecht untersucht.

*Trichorrhexis* kommt am häufigsten beim Deutschen Schäferhund, seltener bei anderen Rassen vor. Auf dem Rücken zwischen den Schulterblättern, seltener auch auf der Kruppe, können bis gut handgroße Bezirke mit abgebrochenen Haaren auftreten. Diese Partien sind trocken und glanzarm, jedoch in der Pigmentation nicht verändert. Ursachen und Entstehung des Haarbruches sind noch ungenügend geklärt. Sicher sind mehrere Faktoren beteiligt. Auffallend ist, daß der Haarbruch vor allem an mechanisch stark beanspruchten Partien auftritt: Widerrist und Kruppe beim D. Schäfer, Schwanzbasisoberseite bei Hunden mit Ringelrute. Zudem spielt die Haarlänge eine Rolle, indem die Stellen, die zum Haarbruch prädisponiert sind, meistens auch die Zentren mit der größten Haarlänge darstellen. Daneben scheinen aber auch noch trophische Störungen mitverantwortlich zu sein: an Haarbruch leidende Hunde sprechen oft gut auf Behandlung mit hohen Dosen von Vitamin-B-Komplex-Präparaten an.

Auf das Brechen der Haare infolge durch Pruritus cutaneus verschiedenster Ursache bedingten Scheuerns der Tiere wie auch auf die *Trichoptilosis* infolge unsachgemäßer, die Haare zu stark austrocknender Hautpflege soll nicht näher eingegangen werden.

*Trichombildungen* (Haarverfilzungen) sieht man bei Rassen mit ausgesprochen langen und dünnen Wellhaaren und mangelhafter Haarpflege. Die Pudel zeigen eine besondere Disposition dafür. Das Haarkleid der Pudel ist dadurch gekennzeichnet, daß eine Aufgliederung in die einzelnen Haartypen nicht mehr möglich ist, sondern sämtliche Haare ausgesprochen lang wachsen, gewellt sind und rhythmisch auftretende Dickenunterschiede am Haar die Grannenbildung andeuten. Wird die Haardecke dieser Tiere nicht von Zeit zu Zeit geschoren und gekämmt, so kommt es über den ganzen Körper hin zu schnürenartigen Trichomen, sogenannten Schnürpudeln, die eine Zeitlang in Mode waren. Bei anderen Rassen und ungenügender Haarpflege können an Stellen mit langer, weicher, welliger Behaarung mehr paketförmige Filzklumpen auftreten.

*Canities*, Ergrauen der Haare, ist auch beim Hund eine Folge der Alterungsprozesse. Das Ergrauen tritt jedoch kaum so vollständig auf wie beim Menschen, sondern ist mehr nur auf einzelne Lokalisationen und im hohen Alter auf mehr oder weniger dichte Durchsetzung der pigmentierten Haardecke mit un pigmentierten Haaren beschränkt.

Frühestens mit 4½ Jahren, meist aber erst mit 6 Jahren, treten Bezirke grauer Haare in der Lippen- und Kinngegend, später auf der Nase und Backe, Stirn- und Augengegend und von durchschnittlich 8–10 Jahren auch über den ganzen Körper verteilt auf.

Neben der *Canities senilis* wird seltener auch *Canities præmatura* als Folge trophoneurotischer Hautschädigungen, zum Beispiel nach Hautverletzungen, mit Bildung weißer Abzeichen, gesehen. Ebenfalls endokrine Störungen können zu vorzeitigem Ergrauen führen. So haben wir mehrmals bei Hypothyreosen neben vermehrtem Haarausfall und Verdünnung des Haarkleides auch eine Durchsetzung der Haardecke mit weißen Haaren gesehen. Diese Form der *Canities* ist durch längerdauernde Behandlung mit Thyreoideahormonen zum Verschwinden zu bringen.

Häufig wird der Tierarzt konsultiert wegen generalisiertem, vermehrtem *Haarausfall* sowie Störungen während der physiologischen Härungsperioden im Frühjahr und Winter, teils, weil der Haarwechsel verspätet, meist aber, weil er verlängert auftritt.

*Vermehrter, diffuser Haarausfall* tritt als Folge der verschiedensten Krankheiten, vor allem im Gefolge chronischer Leber- und Nierenerkrankungen sowie von Infektionskrankheiten, auf. Neben der Behandlung der Grundleiden sprechen diese Fälle oft gut auf Vitamin-B-Komplex-Präparate an.

Großen Einfluß auf das Haarkleid hat das Klima. Hunde, die viel im Freien gehalten werden, zeigen kaum Störungen im physiologischen Haarwechsel, während Tiere, die vorwiegend in der Stube gehalten werden, sich recht häufig verspätet und länger als normal hären.

Verschiedenste bekannte und zum Teil noch unbekannte Ursachen können beim Hund zur *Alopezie* führen.

Wenig bekannt ist über die *Alopecia congenita*. Kral und Novak (Veterinary Dermatology, Philadelphia 1953) erwähnen, daß bei Dachshunden und anderen Zwergrassen infolge zu starker Inzucht Alopezie an der Ohrmuschelaußenfläche, auf der Stirn und am Hals auftreten kann. Bei Whippets haben wir kongenitale Alopezie der Unterbrust, die sich etwa handbreit auf beiden Thoraxseiten hinaufzog, gesehen.

Haarlosigkeit kommt als Rassenmerkmal bei verschiedenen autochthonen Rassen Mexikos, Afrikas, Chinas und Patagoniens, vor. Diese sogenannten Nackthunde sind, bis auf wenige Haarbüschel am Schwanz und auf dem Oberkopf, bei normal pigmentierter Haut völlig haarlos. Die innere Körpertemperatur ist normalerweise erhöht.

#### *Toxische, postinfektiöse und mechanische Alopezie*

Toxische Alopezie beim Hund wird am häufigsten als Folge einer chronischen Thalliumvergiftung gesehen. 1–3 Wochen nach Giftaufnahme treten rasch sich vergrößernde, kahle Bezirke, zuerst an der Vorderbrust, später fast den ganzen Körper erfassend, auf. In der Peripherie lassen sich die Haare mit Leichtigkeit büschelweise, mitsamt den Haarwurzeln, ausziehen. Sofern die Tiere die Intoxikation überstehen, tritt später wieder vollständige Behaarung ein. Ob der Haarausfall auf Grund trophoneurotischer Schädigung beruht, ist nicht sicher.

gungen oder infolge Schädigung der Thyreoidea zustande kommt, ist umstritten (Teunissen, Tijdschr. Diergenees. 76, 534, 1951).

3 Wochen nach Beginn einer Harnwegsinfektion mit *Escherichia Coli* trat bei einem 7jährigen Airedaleterrier-Rüden Alopezie auf. Die Alopezie begann am Kopf und entwickelte sich im Verlaufe von 10 Tagen zu einer fast vollständigen. Nach einigen Wochen verschwand die Alopezie vollständig. Die Behandlung bestand in peroraler Gabe von Becozym forte und Vitamin-B-Komplex-Injektionen.

Kral und Novak erwähnen Alopezien nach Infektionen mit dem Hundestaupevirus.

Verschiedentlich wurden Alopezien beschrieben, die nach dem Scheren der Tiere auftraten und vermutlich auf Nervenschädigungen beruhen. Die Alopezie kann total (Abb. 1, 2) (Ammann, Schweiz. Arch. Thkde. 79, 197, 1937) oder areata-förmig sein. (Eigene Beobachtung bei einem weiblichen Airedaleterrier mit bilateral symmetrischer fünffrankenstückgroßer Alopezie auf der Kruppe.) Neurogen bedingte Haaratrophy ist ferner bekannt nach traumatischer Schädigung der Nervi facialis und trigemini.




Abb. 1




Abb. 2

Alopezie bei 9jährigem Spitz, 8 Monate nach Schur und 4 Monate später, nach Murnilbehandlung. (Aus K. Ammann, Schweiz. Arch. Tierheilkunde 79, 197, 1937)

*Alopecia seborrhoica* haben wir bei drei Hunden beobachtet. Über den ganzen Körper waren unscharf begrenzte, sehr spärlich behaarte Bezirke erkennbar. Gleichzeitig war vermehrte, fettige Schuppung feststellbar. Die Prognose ist schlecht, indem es gerne zur Rezidivierung kommt. Zwei der Hündinnen waren zudem scheinträchtig, mit blutig-seröser Pseudolaktation. Nach Abklingen der Scheinträchtigkeit verschwand die Alopezie, trat aber nach der nächsten Hitze wieder in Erscheinung. Eine hormonale Komponente in der Genese ist deshalb wahrscheinlich.

Im Alter wird das Haarkleid weniger dicht, ohne daß es aber meist zu richtiger Alopeziebildung kommt. Einzig bei einer 13jährigen Mittel-

schnauzerhündin haben wir eine die ganze äußere Decke erfassende *Alopecia senilis* gesehen.

Ein großer Teil der *Alopezieren* beim Hund ist durch *Störungen endokriner Drüsen* verursacht. Diesen Alopezieren ist meist gemeinsam, daß sie in der Regel bilateral symmetrisch auftreten und bei Nichtbehandlung Tendenz zur Ausbreitung aufweisen. Die Haut der haarlosen Bezirke ist häufig hyperkerathotisch, trocken, hyperpigmentiert und neigt zu grober, schuppiger Desquamation.

Alopezie im Gefolge von *Hypothyreose* (Abb. 3, 4) haben wir bei sechs Hunden beobachtet, wobei 3 aus der gleichen Zucht (Mutter und 2 Töchter) stammten. Die Alopezie trat bei diesen Hunden im Alter von 3–6 Jahren in Erscheinung. Haarlose Stellen traten zuerst auf dem Nasenrücken sowie auf der Schwanzwurzeloberseite, später bilateral symmetrisch um Anus und Vulva, Dorsalflächen der Oberschenkel und auf der Lende und Kruppe, Sprung- und Ellbogenhöcker, in Erscheinung. In fortgeschrittenen Fällen waren zudem fast der ganze Unterbauch und die Unterbrust sowie die ventralen Bezirke der Seitenbrust haarlos. Die Haut der haarlosen Bezirke war

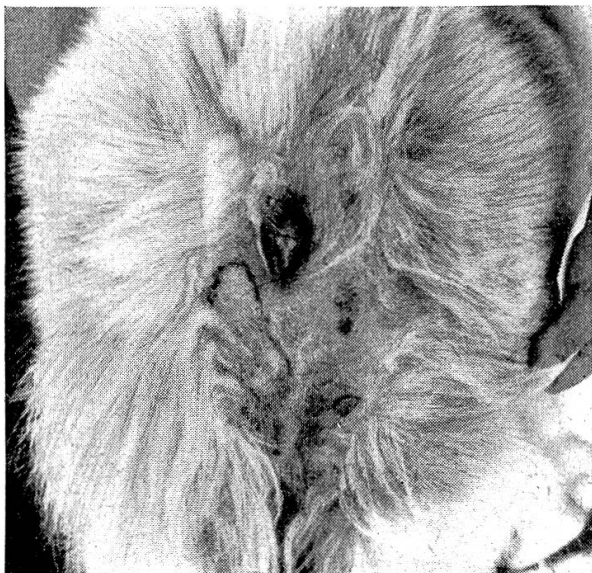

Abb. 3



Abb. 4

Alopezie bei Hypothyreose bei einem 9jährigen weiblichen Spitz

trocken, grob schuppig, schwärzlich pigmentiert, verdickt und leicht gefeldert, stellenweise mit warzenähnlichen Hyperkeratosen. Die noch behaarte Haut wies vermehrte feinere Schuppung auf. Die Haare waren dünn, häufig grauweißlich und verfilzten sich leicht. An übrigen Befunden sei nur noch die starke Beschleunigung der Blutkörperchengeschwindigkeit, im Blutbild die Lymphopenie und häufige leichte Eosinophilie sowie die mäßige Anämie erwähnt. Mehrwöchige Behandlung mit täglich 0,3 bis 0,4 Thyranon führte zum Verschwinden aller Symptome. Erstes Haarwachstum war nach 6–8 Wochen erkennbar.

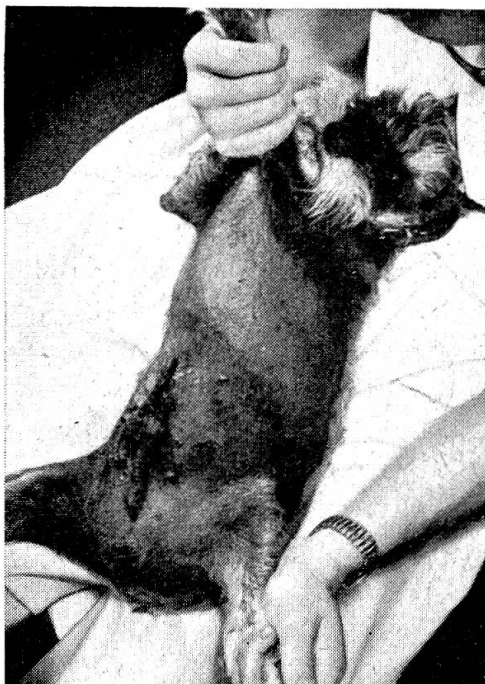

Abb. 5

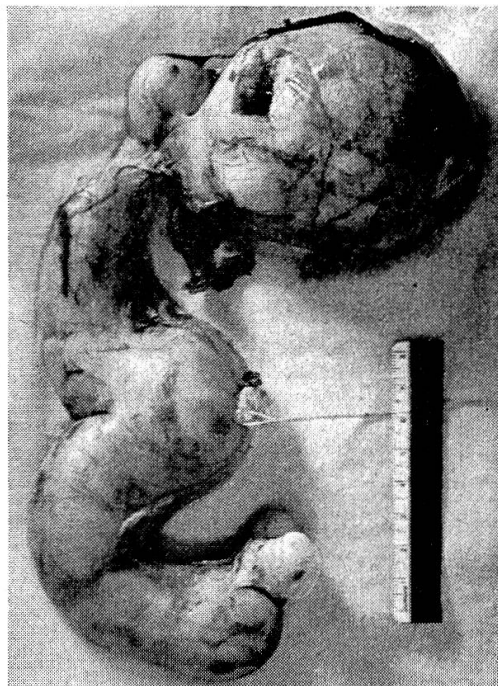

Abb. 6

Alopezie bei einem 6jährigen Zwergschnauzer-Hermaphrodit mit männlichem Habitus (atrophischer Penis) und Operationspräparat: Pyometra-Uterus, atrophische Ovarien, Hodenneoplasma rechts

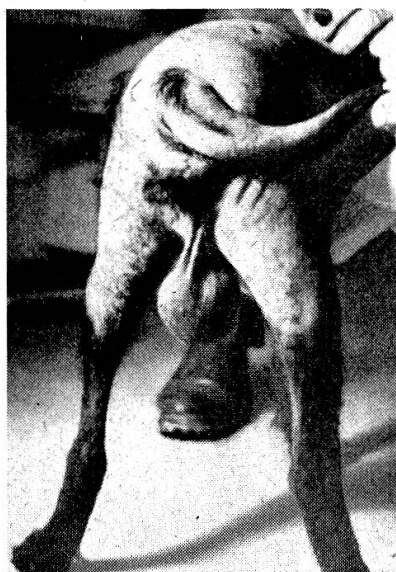

Abb. 7 Alopezie bei einem 14jährigen Terrierbastard mit Hodenkarzinom

*Alopezie im Gefolge von hormonaler Dysfunktion der Testes*

haben wir mehrmals bei Hunden mit Hodenhypoplasie sowie solchen mit Neoplasmen der Hoden, wobei es sich meistens um inguinale Hoden gehandelt hat, und bei einem Hermaphroditen, mit teratomartig entarte-



ten Hoden, gesehen. Langfristige Behandlung mit täglich 10 mg Methyltestosteron peroral, bzw. operative Entfernung der neoplastischen Hoden, führte im Verlauf mehrerer Wochen zur vollständigen Abheilung der Alopezie. Bei einem Pudeln mit Hodenatrophie trat nach Absetzen der Behandlung wiederum Alopezie ein, die aber durch Wiedereinsetzen der Behandlung zum Verschwinden gebracht werden konnte (Abb. 8, 9).



Abb. 8

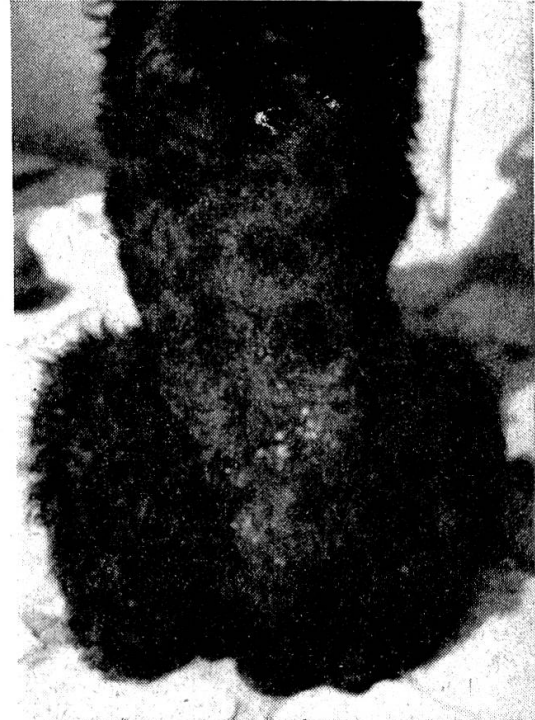

Abb. 9

Alopezie bei einem 4½-jährigen Mittelpudeln, schwarz, mit Hodenatrophie, rechts einige Wochen nach Behandlungsbeginn mit Methyltestosteron. Haare fast völlig nachgewachsen, grobe, schuppige Desquamation

Auf Grund der therapeutischen Erfolge darf deshalb geschlossen werden, daß auch beim Hund Androgenmangel, bzw. Überproduktion östrogenen Stoffe durch endokrin wirksame Neoplasmen zur Alopezie führen können. Bei allen unseren Patienten trat die Alopezie erst im mittleren bis hohen Lebensalter (6–14 Jahre) in Erscheinung. Die Lokalisation der Alopezie war dieselbe wie bei der hypothyreotischen, jedoch war die Dermis nicht verdickt, sondern eher leicht hypotrophisch, und die behaarten Partien neigten nicht zur Verfilzung und Pigmentverlust. Blutsenkungsgeschwindigkeit und Erythrozytenzahlen waren normal, im Blutbild bestanden normale oder erniedrigte Lymphozytenwerte (Abb. 5, 6, 7, 8, 9).

Häufiger als infolge Störungen der männlichen Gonaden sind wahrscheinlich *Härungsstörungen und Alopezien infolge quantitativer und qualitativer Veränderungen in der Sekretion der weiblichen Sexualhormone*. Jedoch sind diese Veränderungen ätiologisch und diagnostisch viel weniger gut faßbar.

Vermehrter diffuser Haarausfall, unscharf begrenzte, verschieden lokalisierte, asymmetrische oder areata-förmige, bilaterale, meist in der Kruppe lokalisierte Alopezieherde haben wir nach Kastration, bei glandulär-zystischer Endometriumhyperplasie, bei Endometritis, aber auch während der Trächtigkeit oder Laktation und bei Scheinträchtigkeit, gesehen.

Über eigene Fälle von *Alopezie bei Morbus Cushing und beim Cushingschen Syndrom* verfügen wir nicht. Solche sind aber in der Literatur mehrfach beschrieben worden (Coffin and Munson, J. Am. Vet. med. Ass. 123, 402, 1953; Kral, W. T. Mschr. 42, 807, 1955; Dämmrich, B. M. T. Wschr. 72, 109, 1959). Die Alopezie soll ebenfalls bilateral symmetrisch auftreten. Das verbleibende Haar sei rau, trocken und brüchig, und die Hautoberfläche kühl, fein pigmentiert und schuppig.

Neben den bisher erwähnten, ätiologisch einigermaßen faßbaren Alopezien bleibt noch die Gruppe der *Alopezien mit unbekannter Ursache* zu erwähnen. Das Aussehen der Alopezie ist verschiedengestaltig, zum Teil symmetrisch, scharf begrenzt, bilateral oder unilateral, zum Teil aber auch unscharf begrenzte (Abb. 10) einzelne oder mehrere Alopeziebezirke. Differentialdiagnostisch ist in diesen letzteren Fällen immer auch an Demodikosis zu denken.



Abb. 10 Alopezie unbekannter Ursache. Dünnes Haarkleid, diffuse, feine trockene Schuppung, unscharf begrenzte Alopezieherde an beiden Flanken und Sitzbeinhöckern. Irish Setter, 10jährig, weiblich, Kachexie, chron. Nephritis und Myokarditis

Zusammenfassend läßt sich sagen, daß beim Hund rund die Hälfte der Alopezien auf endokrine Störungen zurückgeführt werden können.

Die Alopeziehäufigkeit beträgt ungefähr  $\frac{1}{2}\%$  aller wegen innerer und äußerer Krankheiten in unserer Poliklinik behandelten Hunde, oder etwa 3% der wegen Hautaffektionen zur Behandlung geführten Hunde. Hündinnen erkranken häufiger als Rüden an Alopezie. Mit Ausnahme der kongenitalen und der toxischen Alopezien tritt die Alopezie meist erst im mittleren bis höheren Lebensalter in Erscheinung.

Ursache der Alopezie	Anzahl Fälle	davon		jüngster Patient Jahre	ältester Patient Jahre
		männlich	weiblich		
Toxische, postinfektiöse, traumatische . . . . .	4	1	3	1 <sup>3</sup> / <sub>4</sub>	7
seborrhoica . . . . .	3	0	3	5	7 <sup>1</sup> / <sub>2</sub>
männlicher Geschlechtsapparat	6	6	0	6	14
weiblicher Geschlechtsapparat .	7	0	7	3	9
Hypothyreose . . . . .	6	1	5	3 <sup>1</sup> / <sub>2</sub>	7
senilis . . . . .	1	0	1	—	13
unbekannt . . . . .	11	4	7	2	10
	38	12	26	—	—

### Zusammenfassung

Nach Besprechung einiger morphologisch-physiologischer Besonderheiten der Haare und Haut des Hundes werden die noch wenig untersuchten Haarschäden erwähnt: Die circumscriphte Trichorrhexis wird als Folge mechanischer Insulte bei lokaler Disposition (Zentren größter Haarlängen) und zusätzlicher trophischer Störungen aufgefaßt. Trichoptilosis kommt bei unsachgemäßer Haarpflege und Trichombildungen bei Rassen mit langen Wellhaaren vor. Canities tritt als Alterserscheinung sowie prä matur bei Hautschädigungen und Endokrinopathien auf. Häufig sind Störungen in der physiologischen Härung und sekundärer, vermehrter Haarausfall bei schweren inneren Krankheiten.

Die Alopezien, die häufiger bei Hündinnen als bei Rüden auftreten, sind in etwa 50% der Fälle endokrin bedingt (Hypothyreose, Androgenmangel, bzw. Östrogenüberproduktion durch Hodenneoplasmen, Störungen des weiblichen Sexualzyklus, Cushing-Syndrom). Endokrin bedingte Alopezien sind meist bilateral symmetrisch und heilen auf Substitutionstherapie häufig ab. Kongenitale wie auch senile Alopezie sind selten. Die seborrhoische Alopezie scheint zum Teil auch hormonal mitbedingt zu sein. Die toxische Alopezie scheint meist durch Thallium, seltener toxisch-postinfektiös verursacht zu sein. Mechanisch verursachte Alopezie wird etwa nach Schur gesehen. Bei einem großen Teil der Alopezien sind jedoch die Ursachen bisher noch ungeklärt.

### Résumé

Après avoir évoqué quelques particularités morphologo-physiologiques des poils et de la peau du chien, l'auteur passe à l'étude des lésions capillaires, peu connues encore: la trichorexie circonscrite est considérée comme une suite d'attaques mécaniques avec disposition locale (centres des plus longs poils) et de lésions trophiques supplémentaires. La trichoptilose est due à des soins mal compris de la peau et des poils et la formation de trichomes se rencontre chez les races à longs poils ondulés. La canitie est un signe de vieillesse et sa précocité est due à des lésions des poils et

à des endocrinopathies. Les troubles du système pileux sont fréquents ainsi que la chute des poils lors de maladies internes.

Les alopecies, plus fréquentes chez les chiennes que chez les mâles, sont dans le 50% des cas d'origine endocrinienne (hypothyroïdie; carence d'androgène ou surproduction d'œstrogène par suite de néoplasme testiculaire; troubles du cycle sexuel femelle; syndrome de Cushing). Les alopecies d'origine endocrinienne sont le plus souvent bilatéralement symétriques et guérissent dans un grand nombre de cas par une thérapie de substitution. Les alopecies séniles, de même que les congénitales, sont rares. L'alopecie séborrhoïque semble être due en partie à une hormone. L'alopecie toxique est le plus souvent causée par le thallium; elle est plus rarement d'origine toxique et postinfectieuse. On observe aussi une alopecie consécutive à la tonte. Les causes d'un grand nombre d'alopecies sont toutefois inconnues à ce jour.

### Riassunto

Dopo aver descritto alcune particolarità morfo-fisiologiche dei peli e della pelle nel cane, si fa menzione dei danni ai peli che finora sono stati poco esaminati: la trichorrexia circumscripta viene considerata conseguente ad insulti meccanici nella disposizione locale (centri di lunghezza massime dei peli) ed a disturbi trofici addizionali. Le triptochilosi si presenta nel trattamento disadatto dei peli e nella formazione di tricomi nelle razze con lunghi peli ondulati. La canizie si verifica con l'età ed in forma prematura nei danneggiamenti della pelle e nelle endocrinopatie. Spesso si verificano dei disturbi nella formazione fisiologica dei peli ed una maggiore caduta dei peli, in via secondaria, nelle malattie gravi.

Le alopecie, le quali insorgono più di frequente nelle cagne che nei maschi, sono nel 50% dei casi di origine endocrina (ipotiroidia; mancanza di andrina, risp. sovrapproduzione di estrogeno cause neoplasmi dei testicoli; disturbi del ciclo sessuale femminile; sindrome di Cushing). Le alopecie di origine endocrina sono per lo più bilaterali, simmetriche e guariscono spesso con una terapia di sostituzione. Le alopecie congenite e quelle senili sono rare. L'alopecia seborroica sembra, in parte, anche di origine ormonale. L'alopecia tossica sembra sia causata per lo più da tallio; più rara è quella tossica successiva ad un'infezione. L'alopecia causata meccanicamente si vede talvolta dopo la tosatura. Tuttavia in una gran parte delle alopecie le cause rimangono ancora oscure.

### Summary

After a review of some morphological and physiological peculiarities of the hair and skin of the dog some damages of the hair, of which little is known up to now are discussed: Circumscribed trichorrhexis, a consequence of mechanic insult and local disposition (centers of maximal length of hair), and additional trophic disturbances. Trichoptilosis is a sequel of insufficient care. Trichoma is found in races with long wavy hair. Canities appears as a sign of age and damages of the skin and concomitant of endocrinopathy. Disturbances of physiological moult increased loss of hair during heavy internal maladies are frequent.

Alopecia, more frequent in females than in males, is in about 50% of cases of endocrinologic origin (hypothyreosis, lack of endrogens, increased production of estrogens on account of testicular neoplasms, disturbances of the female sexual cycle, Cushing syndrom). Alopecias of endocrinological origin are mostly bilateral symmetric and may frequently be cured by substitutional treatment. Congenital and senile alopecia is rare. Seborrhoic alopecia seems partly of hormonal origin. Toxic alopecia appears to be caused in most cases by thallium, rarely of toxic postinfectious nature. Alopecia by mechanical cause may be met with after shearing. The etiology of alopecia in many cases is still unknown.