

Zeitschrift: Schweizer Archiv für Tierheilkunde SAT : die Fachzeitschrift für Tierärztinnen und Tierärzte = Archives Suisses de Médecine Vétérinaire ASMV : la revue professionnelle des vétérinaires

Herausgeber: Gesellschaft Schweizer Tierärztinnen und Tierärzte

Band: 102 (1960)

Heft: 2

Artikel: Chronisch-interstitielle Pneumonie mit Adenomatose bei Rindern im Kanton Uri

Autor: Fankhauser, R. / Luginbühl, H.

DOI: <https://doi.org/10.5169/seals-588093>

Nutzungsbedingungen

Die ETH-Bibliothek ist die Anbieterin der digitalisierten Zeitschriften. Sie besitzt keine Urheberrechte an den Zeitschriften und ist nicht verantwortlich für deren Inhalte. Die Rechte liegen in der Regel bei den Herausgebern beziehungsweise den externen Rechteinhabern. [Siehe Rechtliche Hinweise.](#)

Conditions d'utilisation

L'ETH Library est le fournisseur des revues numérisées. Elle ne détient aucun droit d'auteur sur les revues et n'est pas responsable de leur contenu. En règle générale, les droits sont détenus par les éditeurs ou les détenteurs de droits externes. [Voir Informations légales.](#)

Terms of use

The ETH Library is the provider of the digitised journals. It does not own any copyrights to the journals and is not responsible for their content. The rights usually lie with the publishers or the external rights holders. [See Legal notice.](#)

Download PDF: 01.04.2025

ETH-Bibliothek Zürich, E-Periodica, <https://www.e-periodica.ch>

Aus der veterinär-ambulatorischen Klinik der Universität Bern
Direktor: Prof. Dr. W. Hofmann

Chronisch-interstitielle Pneumonie mit Adenomatose bei Rindern im Kanton Uri 1. Teil

Von R. Fankhauser und H. Luginbühl

1. Einleitung

Während den letzten Jahren sind im Gebiet des Schächentales (Kanton Uri) häufig Fälle einer respiratorischen Krankheit bei Rindern und Kühen aufgetreten, die mit keiner der bisher in unserem Lande bekannten Formen identisch zu sein schien. Wir haben etwelchen Grund zur Annahme, daß analoge Erkrankungen in weiteren Regionen der Zentralschweiz vorkommen. Da wir aber über keine eigenen Beobachtungen aus diesen Gebieten verfügen, überblicken wir das tatsächliche Verbreitungsgebiet der Krankheit nicht und vermögen deshalb auch ihre wirtschaftliche Bedeutung nicht abzuschätzen. Sollte sie aber in verschiedenen Gebieten mit der gleichen Schwere auftreten wie im Schächental, so würden allein schon die wirtschaftlichen Schäden zum Aufsehen mahnen und eine eingehendere Bearbeitung rechtfertigen. Wie uns scheint, verdient das Leiden aber auch erhebliches wissenschaftliches Interesse. Wir haben uns deshalb dazu entschlossen, unsere bisherigen Untersuchungen zu veröffentlichen, obschon die ätiologischen Fragen noch ungeklärt bleiben. Die klinischen Beobachtungen wurden von Tierarzt J. Herzog, Bürglen, zusammengetragen, dem sich in seinem Praxisgebiet die Bedeutung der Krankheit aufdrängte und der durch die Kontaktnahme mit unserer Klinik die genauere Bearbeitung in die Wege leitete. Einfachheitshalber und ohne damit über die geographische Verbreitung etwas Einschränkendes andeuten zu wollen, nennen wir die Krankheit Urner Pneumonie (U. P.) des Rindes. Konsultiert man die gangbaren Lehrbücher für innere Krankheiten der Haustiere und – soweit überhaupt existierend – speziell des Rindes (Weber 1937), so zeigt sich, daß eine befriedigende Einteilung der Pneumonien des Rindes noch nicht vorliegt. Sie werden teils nach klinischen, teils nach ätiologischen, teils endlich nach

pathologisch-anatomischen Gesichtspunkten rubriziert. Gewisse neuere Erkenntnisse (vgl. Abschnitt 3) haben noch nicht Eingang in die Lehrbücher gefunden. Die Abklärung ätiologischer Fragen ist teilweise auf halbem Wege steckengeblieben (infektiöse Bronchopneumonie, Katarrhalieber), was nicht verhinderte, daß dieses Teilwissen, von Lehrbuch zu Lehrbuch weitergetragen, schließlich als gesicherte Tatsache hingenommen wurde. Andererseits ist die klinische Diagnostik der pneumonischen Erkrankungen des Rindes, aus zwingenden wie aus weniger überzeugenden Gründen, auf relativ rudimentärer Stufe stehengeblieben. So scheint es, daß nach wie vor der pathologischen Anatomie und besonders der sorgfältigen histopathologischen Analyse die zentrale Stellung bei der Umgrenzung derartiger Krankheiten zukommt. Sie bleibt dergestalt Mittlerin zwischen der Klinik, in deren Dienst sie ein in groben Zügen erfaßtes Bild scharf abgegrenzt hat, und der Mikrobiologie, der sie entscheidende Hinweise für zielgerichtete ätiologische Untersuchungen zu geben vermag.

2. Klinische Beobachtungen

a) *Vorgeschichte*: Die Krankheit, vor Jahren offenbar unbekannt, scheint im Gebiet des Schächentales im Winter 1955/56 bereits stark verbreitet gewesen zu sein. Im Frühjahr 1956 wurden erstmals Lungen von zwei Rindern zur Untersuchung eingeschickt. Die Nachprüfung der damals hergestellten Schnitte ergibt aber, daß gerade diese beiden Fälle offenbar nicht typisch für die in der Folgezeit beobachteten Urner Pneumonien waren. Es fanden sich jedoch auch keine sicheren Anhaltspunkte für eine verminöse Bronchopneumonie. Sie wurden deshalb in unser Untersuchungsgut nicht mit einbezogen. Nachdem den nächsten Sommer hindurch die Krankheit praktisch wieder verschwand, trat sie im Winter 1956/57 gehäuft auf. Es wurde angegeben, daß in diesem Winter sehr schlechtes Heu verfüttert werden mußte. Vom Februar 1957 an wurde erneut Material zur Untersuchung eingeliefert. Dabei zeigten sich nun die im zweiten Teil zu schildernden Veränderungen, ohne jegliche Anhaltspunkte für eine verminöse Bronchopneumonie. Da in den typischen und unkomplizierten Fällen auch die bakteriologischen Untersuchungen stets ein negatives Resultat ergaben, begann man eine Virusätiologie ernsthaft in Betracht zu ziehen.

Im Winter 1957/58 war das Leiden offenbar seltener. Die wenigen beobachteten Fälle fanden sich meist in Beständen, in denen die Krankheit schon im vorausgegangenen Winter geherrscht hatte. Die Qualität des Heues wird für diesen Winter als sehr gut angegeben. Trotzdem kamen in diesem und im darauffolgenden Winter 1958/59, genauer gesagt jeweils vom Spätherbst bis zum Frühsommer immer wieder Erkrankungen vor, die teilweise zu Notschlachtungen führten. So wurde uns im Frühjahr 1958 von 4 und im Winter 1958/59 von 7 weiteren Tieren Material zugeschickt. Die Krankheit scheint jetzt enzootisch zu sein und jedes Jahr eine Anzahl

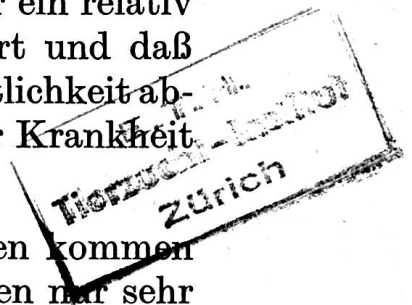
Opfer zu fordern. Dabei ist zu berücksichtigen, daß offenbar nur ein relativ kleiner Teil der Tiere bei der akuten Ersterkrankung eliminiert und daß manche erst nach wiederholten Rückfällen wegen Unwirtschaftlichkeit abgestoßen werden. Die tatsächliche wirtschaftliche Bedeutung der Krankheit läßt sich deshalb nur schwer überblicken.

b) *Auftreten*: Nach den bis jetzt vorliegenden Untersuchungen kommen Fälle der U. P. während des Weidegangs in den Sommermonaten nur sehr selten zur Beobachtung. Es handelt sich dann offenbar fast immer um Rezidive bei Tieren, die schon im vorangegangenen Winter erkrankt und scheinbar abgeheilt waren. Die meisten Erkrankungen treten vom Spätherbst bis gegen den Monat Mai hin auf, das heißt im wesentlichen zur Zeit der Stallhaltung und Dürrfütterung. Häufig erkrankt nur ein einzelnes Tier eines Bestandes schwerer, gelegentlich sind es mehrere, manchmal zu gleicher Zeit, manchmal aber mit mehr oder weniger weiten zeitlichen Abständen voneinander. Dagegen wird Husten oft bei sämtlichen Tieren beobachtet. Ein seuchenartiges Auftreten der schweren Erkrankungsform in ganzen Beständen wurde nicht beobachtet. Da es sich meist um kleine Bestände und um enge Stallverhältnisse handelt, lassen sich aus der Verteilung der erkrankten Tiere innerhalb eines Bestandes keinerlei Schlüsse hinsichtlich Übertragungsmöglichkeiten ziehen.

Befallen werden vorwiegend Tiere im Alter zwischen 2 und 3 Jahren. Von den Tieren unseres Materials befanden sich 22 in diesem Alter, 4 weitere, ohne genauere Angabe als «Rinder» bezeichnet, wahrscheinlich ebenfalls, nur 5 Tiere waren über 3 Jahre, das älteste 8 Jahre alt. 3 Jungrinder zählten 6, 7½ bzw. 9 Monate. Junge Kälber befinden sich keine in unserem Beobachtungsgut, ebensowenig männliche Tiere.

Die örtliche Verteilung innerhalb unseres Beobachtungsgebietes läßt bisher nichts erkennen, was für die Verbreitung der Krankheit aufschlußreich wäre.

c) *Symptomatologie*: Es muß vorausgeschickt werden, daß die hier zusammenfassend wiederzugebenden Daten unter den erschwerten Bedingungen der Bergpraxis gewonnen wurden. Dies bedeutet unter anderem, daß das einzelne Tier gewöhnlich nur einmal untersucht werden konnte, selten zweimal und nur in Ausnahmefällen wiederholt. Gelegentlich gaben telephonische Nachfragen einige Auskunft über den weiteren Verlauf. Manche Tiere wurden aus wirtschaftlichen Überlegungen frühzeitig geschlachtet. Die klinischen Beobachtungen beschränken sich auf das, was dem Gebirgstierarzt mit der Devise «omnia mea mecum porto» möglich ist; Laboratoriumsuntersuchungen fehlen bisher vollständig. Das klinische Verlaufsbild muß sich deshalb mehr aus den Erfahrungen an zahlreichen Einzelfällen und deren Vergleich ergeben als aus der Verfolgung der Krankheit am Einzeltier. Wir entwerfen im folgenden ein Gesamtbild aus den uns vorliegenden Daten und verzichten auf die Wiedergabe von Kasuistik vollständig.



Im ganzen bietet sich das Bild einer schubweise verlaufenden, fieberhaften, durch Husten, Dyspnoe und pathologische Lungengeräusche charakterisierten Krankheit.

Der Einfluß auf das *Allgemeinbefinden* scheint recht ungleich zu sein. Bei einzelnen Tieren wird der gute Ernährungszustand vermerkt, bei andern Magerkeit oder Abmagerung im Verlauf der Krankheit. Die Nahrungsaufnahme war bei einem Drittel der Tiere zur Zeit der Untersuchung gestört. Vereinzelt wurde bei erkrankten Kühen Milchrückgang bis auf 50% gemeldet. Bei den wenigen trächtigen Tieren scheint kein schädlicher Einfluß auf die Föten feststellbar gewesen zu sein. Ein Tier kalbte während der Beobachtungszeit normal. Es scheint, daß in den akuten Krankheitschüben die Nahrungsaufnahme mehr oder weniger regelmäßig gestört zu sein pflegt und daß mit zunehmender Dauer des Leidens der Ernährungszustand zurückgeht. Dagegen ist auffällig, daß das Allgemeinbefinden meist wenig getrübt erscheint, das heißt, daß die Tiere ziemlich lebhaft bleiben.

Das Verhalten der Körpertemperatur läßt sich ebenfalls nur nach dem Gesamtmaterial beurteilen. Danach scheint es, daß die Tiere sicher in der akuten Beginnphase, vermutlich auch bei den Rezidiven fiebern. Dagegen ist die Körpertemperatur im Zeitpunkt, wo der Tierarzt beigezogen wird, oft subfebril oder normal. Jedenfalls ist keine Parallelität von Lungenbefunden und Körpertemperaturen vorhanden. Hohes Fieber scheint selten zu sein; der höchste gemessene Wert betrug 41° C, der niedrigste 38,5. Sehr oft werden Temperaturen zwischen 39,5 und 40,5° C festgestellt. Die auffälligsten Krankheitserscheinungen zeigt der Atmungsapparat. Beim Großteil der Tiere besteht Husten, meist anfallsweise, kräftig, trocken. Die Anfälle sind oft gehäuft, gelegentlich quälend, manchmal seltener und leichter. Schwere und Häufigkeit des Hustens wechseln im Verlauf der Krankheit. Sie nehmen ab oder verschwinden fast vollständig während den Erholungsphasen und treten bei den Rückfällen wieder verstärkt auf. Am wenigsten macht sich der Husten bei vorher erkrankten Tieren während der Zeit des Weidegangs bemerkbar, er setzt aber nach Beginn der Dürrfütterung wieder ein. Nasenausfluß fehlt. Manche Tiere speicheln im akuten Schub vermehrt. Ganz auffällig ist die Steigerung der Atemfrequenz. Gewöhnlich zählt man zwischen 50 und 90 Atemzüge, es wurden aber auch Frequenzen bis zu 120 Atembewegungen pro Minute beobachtet. Die größten Beschleunigungen werden während der akuten Krankheitsphase gesehen. Bei manchen überlebenden Tieren kann sich die Atmung weitgehend normalisieren, bei andern bleibt jedoch – unabhängig vom Allgemeinbefinden – eine vorwiegend expiratorische Dyspnoe zurück. Sie dürfte – wenigstens teilweise – eine Folge des recht früh auftretenden vorwiegend interstitiellen Lungenemphysems und des dadurch bedingten Elastizitätsverlustes sein.

Bei nahezu allen Tieren wurden pathologische Lungengeräusche beobachtet. Sie werden als verstärktes Vesikuläratmen, grobblasige oder rauhe Geräusche, Rasseln, Giemen oder «sägende Atemgeräusche» geschildert.

Diese Lungengeräusche gehen mehr oder weniger parallel mit der Schwere der Dyspnoe und können wie diese weitgehend wieder verschwinden oder aber persistieren. Gelegentlich vermerkte «pleuritische» Reibegeräusche dürften auf einer Fehlinterpretation beruhen, da wenigstens bei den pathologisch-anatomisch kontrollierten Fällen nie eine Brustfellentzündung festgestellt werden konnte.

d) *Verlauf*: Wie bereits gesagt wurde, ist der Krankheitsablauf nur am gesamten Material zu beurteilen, da er beim Einzeltier oft aus wirtschaftlichen Gründen unterbrochen wird, sei es, daß die Tiere geschlachtet werden oder noch häufiger, daß die Besitzer sie nach Abklingen des ersten Schubes schleunigst ins Unterland verkaufen! Es läßt sich immerhin sagen, daß einzelne Tiere im scheinbar ersten, akuten Schub derart bedrohliche Symptome entwickeln, daß zur sofortigen Notschlachtung geschritten wird. Viele erholen sich nach Tagen oder Wochen mehr oder weniger vollständig, ohne daß dafür Gründe einzusehen sind. Wir möchten aber vermuten, daß bei den meisten die Heilung nur eine scheinbare ist und daß Dyspnoe und leichter Husten zurückbleiben. Bei einem Großteil der Erkrankten treten später Rückfälle auf, die leichter oder schwerer verlaufen können. Es scheint, daß der Tierarzt nicht immer mit Gewißheit sagen kann, ob ein von ihm erstmals untersuchtes Tier an einer Frischerkrankung oder einem Rezidiv leidet. Oft werden vermutlich Tiere zu jenem Zeitpunkt notgeschlachtet, wo infolge des Emphysems hochgradige Dyspnoe auftritt. Andere scheinbare Rezidive können – wie auch einige Fälle unseres pathologisch-anatomischen Untersuchungsgutes zeigen – durch bakterielle Superinfektion (Pasteurellen, *C. pyogenes*, *B. necrophorum*) bedingt sein. Bei den meisten Tieren macht sich mit zunehmender Krankheitsdauer doch ein Rückgang im Ernährungszustand geltend, so daß sie früher oder später wegen Unwirtschaftlichkeit eliminiert werden. Der längste beobachtete Verlauf erstreckte sich über ungefähr zwei Jahre.

e) *Differentialdiagnose*: In der ersten Zeit des Auftretens der Krankheit wurde eine Einordnung in die bisher bekannten und bei uns heimischen Pneumonieförmlichkeiten versucht. Anfänglich dachte man, gestützt auf das Symptomenbild der frisch erkrankten Tiere, an die verminöse Bronchopneumonie. Der Zeitpunkt des Auftretens, die Altersverteilung der befallenen Tiere und der Verlauf sind aber so unterschiedlich, daß dieser Gedanke schon aus klinischen Überlegungen fallenzulassen war. Die zweite Möglichkeit, die in Betracht gezogen werden mußte, war die infektiöse Bronchopneumonie. Auch zu ihr bestehen ganz wesentliche Unterschiede. Sie erfaßt meist innert kurzer Zeit ganze Bestände oder größere Teile davon mit Tieren jeden Alters, ist nicht saisonabhängig, das Auftreten in den einzelnen Beständen ist sehr sporadisch. Sie verläuft hoch fieberhaft, mit deutlicher Trübung des Allgemeinbefindens, und spricht auf geeignete Therapie gut an, was sie von der U. P. deutlich unterscheidet. Die Abgrenzung gegen

das Katarrhalieber ist ebenfalls eindeutig, da alle Erscheinungen an den Schleimhäuten des Kopfbereiches sowie Symptome von seiten des Zentralnervensystems fehlen. Tuberkulöse Pneumonien kamen schon aus dem Grunde nicht in Betracht, weil das Gebiet seit langer Zeit tuberkulosefrei ist. Daß es sich nicht um eine zufällige Häufung sogenannter sporadischer, ätiologisch meist ungeklärter Pneumonien handeln konnte, war nach zwei Wintern offensichtlich.

f) *Therapie*: Es erübrigt sich, hier auf Einzelheiten einzugehen. Wesentlich ist, daß bisher keines der zahlreich versuchten Therapeutika einen eindeutigen Effekt zeigte. Bei der Beurteilung der Wirkung ist zu berücksichtigen, daß viele Fälle spontan und ohne jegliche Therapie *scheinbar* ausheilen. In der ersten Zeit wurde, gestützt auf die erwähnten Überlegungen, eine Behandlung gegen Dictyocaulusbefall eingeleitet, der aber aus verständlichen Gründen jeder Erfolg versagt blieb. Versuchsweise wurde dann die bei der infektiösen Bronchopneumonie des Rindes bewährte (wenn auch in ihrer Wirkungsweise durchaus ungeklärte) Therapie mit Injektionen hochaktivierten Lebertrans versucht, ebenfalls ergebnislos. In der Folge kam eine ganze Reihe verschiedenster Präparate zur Anwendung, deren Aufzählung nutzlos ist. Es scheint, daß mit Breitspektrum-Antibiotika während des akuten Schubes eine günstige Wirkung erzielt werden kann, doch sind die beobachteten Fälle viel zu wenig zahlreich, um etwas Bindendes auszusagen. Außerdem ist zu berücksichtigen, daß unter den gegebenen Verhältnissen ein Therapeutikum vor allem zwei Forderungen erfüllen muß: 1. sollte es billig sein und 2. sollte man mit möglichst wenigen Injektionen (d.h. Besuchen!) oder mit peroraler Verabreichung auskommen.

g) *Ätiologische Untersuchungen*¹: Alles bei uns einlaufende Material wurde bakteriologisch und in Kleinterversuchen geprüft. Abgesehen von den nicht in den Rahmen dieser Krankheit gehörenden oder vereinzelt sekundär-bakteriell überlagerten Fällen erwiesen sich alle Lungen als bakteriologisch steril. Hinweise für eine mykotische Genese fanden sich bisher nicht (vgl. 2. Teil). Dem einen von uns fiel beim Besuch einiger Ställe (Mai 1957) die außerordentlich starke Verschimmelung des Heues auf. Durch die Tierversuche konnten bisher keine Anhaltspunkte für eine Virusinfektion gewonnen werden, obschon unsere ätiologischen Überlegungen vorwiegend nach dieser Richtung gehen. Als Tastversuch wurden zwei jungen Mastochsen je 10 cm³ eines bakterienfreien Lungenextraktes, gewonnen von einem typischen, akuten Fall, intratracheal injiziert. Der eine von ihnen wurde nach einem Monat geschlachtet. Der zweite erhielt nach zwei Monaten nochmals Injektionen bakterienfreien Lungenextraktes von drei verschiedenen notgeschlachteten Tieren, und zwar 12 cm³ subkutan und 22 cm³ intramuskulär. Nach weiteren zwei Monaten wurde er ebenfalls geschlachtet. Keiner der beiden Ochsen zeigte jemals Krankheitssymptome. Die Rektaltemperatur stieg nie über 39,3. Bei der Schlachtung konnten keine Lungenveränderungen festgestellt werden, und auch die histologische Untersuchung ver-

¹ Herrn Prof. Dr. H. Fey (Vet.-bakteriologisches Institut der Universität Bern) und dem Leiter der dortigen Virusstation, Herrn PD Dr. F. Bürki, danken wir für die große geleistete Arbeit bestens.

lief negativ. Es müßten offenbar – und dies ist das große Hindernis unter unseren schweizerischen Verhältnissen – auf breiterer Basis Übertragungsversuche angestellt werden können, um der Frage näherzukommen.

3. Zur morphologischen Einteilung der Pneumonien

Da die Literatur über Pneumonien meist vorwiegend ätiologische Faktoren behandelt und der Versuch, den Pneumoniekomplex beim Rind nach morphologischen Kriterien zu erfassen und zu unterteilen, nur selten gemacht wird, sollen hier die für unser Problem wichtigsten pathologisch-anatomischen Grundtatsachen vorangestellt werden.

Die makroskopischen wie die mikroskopischen Läsionen bei Pneumonien sind ungeachtet der verschiedenen Ätiologie oft sehr ähnlich. Andererseits kann ein und dasselbe pathogene Agens in den verschiedenen Stadien des Krankheitsablaufes verschiedene morphologische Bilder erzeugen. Es ist deshalb wichtig, die morphologischen Veränderungen auszuwerten, um daraus Anhaltspunkte über das Krankheitsgeschehen und die mögliche Ätiologie zu erhalten. Jarrett (1956) hat die Pneumonien beim Kalb nach histo-pathologischen Gesichtspunkten klassifiziert. Nach diesen morphologischen Studien können sie in einige charakteristische Formen unterteilt werden. Er macht eine erste Unterteilung auf der Basis des allgemeinen Typus der entzündlichen Reaktionen: 1. die exsudativen Formen und 2. die proliferativen (hyperplastischen) Formen. Als 3. Gruppe werden die Pneumonien durch spezifische Infektionen (Tuberkulose, Aspergillose, Diphtherie) abgetrennt, die wegen ihrer ätiologischen Sonderstellung nicht näher behandelt werden. Dazu kommen verschiedene, nicht nur pneumoniebedingte Veränderungen wie Ödem, Emphysem, Abszesse und Bronchiektasien, die im Gesamtbild der Lungenerkrankungen des Rindes eine wichtige Rolle spielen.

Die morphologische Gruppe der exsudativen Pneumonien soll nur beiläufig erwähnt werden. Die häufigste exsudative Pneumonie ist die akute Bronchopneumonie. Erkrankt sind dabei fast regelmäßig die vorderen und unteren Lungenabschnitte, da bei bronchogener Infektion die inhalierten, infizierten Partikeln am ehesten in diese Teile fallen. Es ist dabei selten mehr als ein Drittel der gesamten Lungensubstanz erkrankt [Smith und Jones (1957)]. Bei den exsudativen Pneumonien tritt, entsprechend der allgemeinen Definition dieses Begriffes, die Ausschwitzung von flüssigen und zellulären Elementen aus dem Blut am stärksten in Erscheinung. Sowohl bei der akuten Bronchopneumonie wie bei der diffusen hämatogenen exsudativen Pneumonie können (wenn auch nicht genau nach dem klassischen Bild der kruppösen oder lobären Pneumonie des Menschen) die vier Stadien der Anschoppung, der roten und grauen Hepatisation und der Lysis beobachtet werden. Die Alveolen sind mit Ödem, Fibrin, Leukozyten und desquamierten Zellen gefüllt. Es handelt sich also um ein parenchymatös-alveoläres Geschehen. Die mit Deckzellen ausgekleideten Lungenalveolen (Letterer 1959) sind ähnlich einer kleinen serösen Körperhöhle, auf deren Oberfläche im Falle entzündlicher Reizungen seröse, sero-fibrinöse und leukozytäre Exsudate gebildet werden. Wenn dieser Alveoleninhalt nicht durch Lysis verschwindet, wird er organisiert. Dies führt zur Karnifikation des betreffenden Bezirkes.

Auch bei interstitiellen Pneumonien wird der exsudative Typ beobachtet, so zum Beispiel bei der von Jarrett (1956) geschilderten akuten interstitiellen Pneumonie des Kalbes. Das entzündliche Geschehen spielt sich hier vorwiegend im interlobulären und subpleuralen Septumgewebe ab und ist charakterisiert durch Thrombosierung und Nekrose der Lymphgefäße mit zentripetaler Ausbreitung in die Läppchen. Das Endresultat dieser wahrscheinlich hämatogenen Infektion ist nicht eitrige Entzündung und Abszedierung, sondern Koagulationsnekrose.

Im Zusammenhang mit der Urner Pneumonie interessieren uns hier die hyperplastischen Formen und die chronisch interstitiellen Pneumonien. Hier beherrschen Gewebswucherungen und Zellinfiltrate das histologische Bild. Die hyperplastischen Pneumonien sind meist von längerer Dauer, was das morphologische Bild mitbestimmt. Schauplatz der chronisch proliferativen Entzündung sind die interalveolären und interlobulären Septen. Diese Form wird deshalb der exsudativen Alveolitis als interstitielle Pneumonie gegenübergestellt. Die interstitielle Pneumonie ist durch lymphohistiozytäre und Plasmazellinfiltrate charakterisiert und geht später einher mit einer die Septen verbreiternden Faserneubildung oder Fibrose (Letterer). Die Urner Pneumonie ist eine chronisch-interstitielle Pneumonie, die mit einer sehr auffälligen Alveolarepithelisation einhergeht und somit zu der Gruppe der hyperplastischen Formen gehört. Es scheint uns nützlich, zum besseren Verständnis der im 2. Teil unserer Arbeit darzustellenden Pathologie vorab einen Überblick über die wesentlichsten interstitiellen Pneumonieformen zu geben. Dieser Vergleich mit menschlichen und tierischen, von hyperplastischen Veränderungen begleiteten Lungenerkrankungen vermag vielleicht Hinweise auf die mögliche Pathogenese und Ätiologie der hier beschriebenen Krankheit des Rindes zu liefern.

4. Interstitielle Pneumonien und Lungenerkrankungen, die mit Epithelisation der Alveolen einhergehen (bei Mensch und verschiedenen Tierarten)

Nach Bucher (1956) ist die Frage des Aufbaues der Alveolarwand, d. h. der inneren Auskleidung der Alveolen, noch nicht eindeutig geklärt. Im frühen Fetalleben hat die Lunge ein glanduläres Aussehen (Bell 1943), und die Alveolen sind mit einer fortlaufenden Schicht von Epithelzellen ausgekleidet (vgl. Abb. 1*). Im späteren Fetalleben entwickelt sich das Kapillarnetz stark, und die Kapillaren brechen mit der Rückbildung der Epithelschicht an die Oberfläche durch. In der postnatalen Lunge bestehen die Alveolarwände fast ausschließlich aus Kapillaren, welche in einem Netz aus retikulären und elastischen Fasern liegen. Einzelne Epithelzellen persistieren in den Alveolarnischen zwischen den Kapillaren (Bonne 1939). Nach Davis gelten diese Angaben auch für das Rind (Greever, Neubuerger und Davis 1943). El Gazayerli (1936) kam auf experimentellem Weg zur Überzeugung, daß die Lungenalveole eine epitheliale, aus flachen Zellen bestehende Auskleidung besitzt. Zusätzlich hat sie gewisse kuboidale Zellen (septal cells) mit phagozytären Eigenschaften. Diese sind ein Teil des R.E.S. und erzeugen durch Mitose die freien Alveolarphagozyten.

Bei vielen und sehr verschiedenen Lungenerkrankungen erfährt die Alveolenauskleidung Veränderungen im Sinne einer Proliferation und

* Abbildungen im 2. Teil, nächstes Heft.

Hyperplasie. Diese Alveolarzellhyperplasie kann in allen Stadien von einfacher Schwellung der Septumzellen bis zur Bildung einer fortlaufenden Epithelauskleidung und zu neoplastischem Wachstum (Alveolarzelltumor) beobachtet werden (Greever et al. 1943). (In der Literatur ist abwechselnd von Alveolarepithelien, Alveolarwandzellen, respiratorischen Epithelien, mononukleären Zellen und Septumzellen die Rede.) Über Bedeutung dieser Umformung und Herkunft der proliferierenden Epithelzellen wurde schon viel argumentiert. Während die einen glauben, daß sie vom Bronchialepithel stammen und in die Alveolen hineinwachsen (Friedländer, zit. nach Feyrter 1927), halten andere die Umwandlung des respiratorischen in undifferenziertes kubisches Epithel für eine mit Wucherung verbundene Rückkehr zur embryonalen Form. Dies soll sich aus der Entspannung und funktionellen Ruhigstellung der Alveolarwände erklären. Die zweite Deutung der Alveolarepithelisation scheint bei Läsionen mit Verdickung der Septen durch Exsudate, Infiltrate und bindegewebige Zubildung wie bei chronisch-interstitieller Pneumonie annehmbar, da hierbei die Kapillaren versetzt werden und die respiratorische Funktion verlorenght. Anders verhält es sich bei der diffusen Alveolarepithelhyperplasie beim Menschen (Bonne 1939), wo die Septen rein durch Epithelisation verdickt sind. Hier muß wohl der Stimulus direkt auf die Alveolarepithelien wirken. In bestimmten Formen der akuten Entzündung (oft im Zusammenhang mit Virusinfektionen) ist der irritierende Faktor fähig, Septumzellproliferation und vollständige Auskleidung der Alveolen zu erzeugen (Greever et al. 1943). Ähnlich scheint es sich bei der Uner Pneumonie und bei mehreren sogleich zu erwähnenden Lungenerkrankungen zu verhalten, da dabei Epithelisation ohne interstitielle Entzündung, oder doch vor der Septumverbreiterung durch eine solche, beobachtet wird. Die Alveolarepithelisation fehlt nach Greever et al. (1943) bei der roten und grauen Hepatisation. Sie kann zwar vorkommen, wenn die Pneumonie von anderen Leiden begleitet ist, so von chronisch-passiver Kongestion bei subakuter Endokarditis oder bei Klappenfehlern, oder wenn bei lobärer Pneumonie die Resolution ausbleibt und das Exsudat organisiert wird.

Im Gegensatz dazu wurden proliferative Vorgänge wiederholt bei Virus-pneumonien beschrieben.

Mensch: So sah Güthert (1938) eine alveolarzellige Pneumonie bei der *Psittakose* des Menschen. Starke Proliferation und Desquamation der Alveolarzellen wird durch alle Stadien des Krankheitsverlaufes beobachtet. Güthert hält diese Erscheinung für pathognomonisch. Nach Oberndorfers (1930) pathologisch-anatomischen Befunden soll es sich um eine bunte Pneumonie, ähnlich wie bei Influenza, handeln. Er beobachtete vor allem auch squamöse Metaplasie in den Bronchiolen und starke Epithelwucherung in deren Umgebung. Rivers et al. (1931) beobachteten bei experimenteller Psittakosepneumonie beim Affen und Kaninchen eine vorwiegend mononukleäre Entzündung vom 4. Tage post infectionem an bis zur Resolution, einhergehend mit charakteristischer Alveolarzellproliferation mit Riesenzellen und mitotischen Figuren.

Oberndorfer (1930) gab an, daß die *Grippepneumonie* während der Pandemie 1918/19 oft mit metaplastischen Veränderungen in den Bronchien und Bronchiolen einherging. Er sah in diesen Veränderungen eine wahrscheinliche auslösende Ursache für Bronchialkarzinome.

Straub (1937) erzeugte mit *Influenzavirus* bei Mäusen eine monozytäre interstitielle Pneumonie und fand bei überlebenden Tieren Metaplasie von bronchiolärem Epithel und proliferative Veränderungen in den Alveolen.

Mc Callum (1919) beschrieb eine epidemisch auftretende interstitielle Pneumonie zufolge *Masern* mit mononukleären Zellen sowie Proliferation und Desquamation von Alveolarepithelien. Dieses Bild war oft überlagert von sekundären, bakteriellen Infektionen.

Bei einer bösartigen Form von *Varizellen* eines Mannes fanden Waring und Neuburger (1942) hauptsächlich mononukleäre Zellen und mit hyalinen Membranen, teils auch mit großen kuboidalen und prismatischen Zellen ausgekleidete Alveolen. Durch Form, Aussehen der Kerne und Fehlen phagozytierten Inhaltes unterschieden sie sich von den Alveolarphagozyten.

Über pathologisch-anatomische Lungenveränderungen bei *Keuchhusten* berichtete Feyrter (1927). Bei langer, selten auch bei kürzerer Dauer der Lungenschädigung kommt es zur Umwandlung der respiratorischen Epithelien in undifferenzierte kubische Zellen, und zwar zunächst an den dem peribronchialen und auch dem interlobulären Bindegewebe unmittelbar anliegenden Alveolen.

Auch die *Pneumozystis-Pneumonie* des Kleinkindes kann zum interstitiellen Pneumonietypus gehören (Hamperl 1957). Die Alveolarsepten sind vorwiegend plazmazellulär infiltriert. Das anfänglich die Alveolen ausfüllende eiweißreiche Ödem wird schließlich durch Parasitenansammlungen ersetzt, welche später degenerieren und der Phagozytose durch proliferierte Alveolarzellen anheimfallen.

Alveolarzellhyperplasie soll auch bei Lipoidpneumonie, am Rande von tuberkulösen Herden, Empyemhöhlen und alten pleuritischen Adhäsionen, bei chronischer Atelektase und bei Fibrose gesehen werden (Bell 1943, Greever et al. 1943, El Gazayerli 1936). Ferner werden *Infundibulargänge* (epithelisierte Alveolen) in der Umgebung von silikotischen Knoten und bei anderen pneumokoniotischen Veränderungen beobachtet. Akute Cadmiumvergiftung (Inhalation von Dämpfen) kann infolge chemischer Pneumonitis¹ tödlich ausgehen. Die typischen Veränderungen bestehen in Ödem, hyalinen Membranen und auffälliger Proliferation der Alveolarepithelien (Gough 1959).

Chronische Pneumonien, die sich über Monate oder sogar Jahre hinausziehen, sind bei Nutztieren schon aus wirtschaftlichen Gründen selten.

Rind: Ottosen (1957) beschrieb beim Rind eine Pneumonitis, welche mikroskopisch durch peribronchiale und perivaskuläre Lymphozytenmäntel charakterisiert ist. Das respiratorische Gewebe zeigt neben der Atelektase Proliferation und Ablösung von Alveolarzellen sowie zellige Infiltration der Alveolarsepten. Alveolarzellproliferation und Verdickung der Septen durch Infiltrate können bis zur Konsolidierung führen. Oft ist diese Pneumonitis von einer eitrigen Bronchopneumonie überlagert. Ottosen glaubt an Hand von experimentellen Untersuchungen sagen zu können, daß es sich unter günstigen Bedingungen um eine benigne Krankheit handelt.

Jarrett (1954) unterscheidet zwei Formen der hyperplastischen Pneumonie beim Kalb, nämlich eine solche mit alveolärer Epithelisation, wobei die Alveolarwandver-

¹ Der Ausdruck Pneumonitis wird, hauptsächlich im englischen Sprachbereich, noch in unterschiedlichem Sinne gebraucht. Nach Smith und Jones schließt er sämtliche entzündlichen Prozesse der Lunge in sich, während die Bezeichnung «Pneumonie» (pneumonia) für die akuten, infektiösen Entzündungen des Lungenparenchyms zu reservieren sei.

dickung durch die Epithelisation und nicht durch interstitielle Reaktion zustande kommt, und eine Form mit ausgeprägter peribronchialer lymphoider Hyperplasie. Er vergleicht seine atypische Pneumonie den Pneumonien anderer Tiere mit bewiesener Virusätiologie. Bei einem Teil der Pneumonien mit alveolärer Epithelisation wurden eosinophile zytoplasmatische Einschlusskörperchen gefunden. Eine Jarretts Pneumonie mit lymphoider Hyperplasie entsprechende Form haben auch Carter und Rowsell (1958) in Ontario in Lungen von Schlachtkälbern beobachtet. Dabei wurde auch eine verstreute Alveolarzellephitelisation gefunden.

Thorp und Hallmann (1939) sahen in frühen Phasen einer Kälberpneumonie sehr häufig Septumzellschwellung; vollständige Auskleidung der Alveolen soll jedoch selten sein.

Auch bei experimenteller parasitärer Bronchitis (*Dictyocaulus viviparus*) beim Rind beschreibt Jarrett (1957), neben eosinophiler und Fremdkörperreaktion, Epithelisation der Alveolarwände. Nach experimenteller Infektion war sie am 30. Tag immer sichtbar und am 70. Tag oft ausgeprägt in weiten Gebieten. Sie fehlte auch bei vielen Spontanfällen – mit oder ohne Nachweis der Nematoden – nicht.

Schaf: Wirtschaftlich und wissenschaftlich von Bedeutung ist eine chronisch progressive, tödliche Krankheit mit adenomatöser Proliferation des Alveolarepithels beim Schaf (vgl. Abb. 3). Sie ist in verschiedenen Ländern bekannt und wird in Südafrika «Jaagsiekte» [Cowdry (1925), Cowdry und Marsh (1927), Newsom (1952)], in Island, Deutschland und anderen Ländern Lungenadenomatose der Schafe genannt [Dungal (1937/38, 1950), Pallaske (1954), Akçay (1956)]. In Montana (USA) wird eine progressive Pneumonie bei Schafen beobachtet [Marsh (1922/23), Cowdry und Marsh (1927)]. Wahrscheinlich sind diese Krankheitsbilder alle identisch. Ursächlich wird ein Virus angenommen, welches jedoch noch nicht eindeutig nachgewiesen werden konnte. Pathogenetisch geht der tumorähnlichen Proliferation der Epithelzellen eine chronisch-katarrhalische Pneumonie mit interstitiellen Makrophagen und lymphozytären Infiltraten voraus. Die Proliferation ist also auffällig sekundär (Cowdry und Marsh, 1927), gleichsam als Nachwirkung einer vorbestehenden Infektion. Der Verlauf ist progressiv über viele Monate bis mehr als ein Jahr. Diese Alveolarepithelhyperplasie ist graduell stärker als sie beim Menschen oder bei einer anderen Tierart bekannt ist, außer bei echten Neoplasmen, in welchen jedoch die erwähnten primären interalveolären Veränderungen im allgemeinen fehlen [Cowdry und Marsh (1927), Bell (1943), Bonne (1939), Fanconi (1956)]. Newsom (1952) gibt als Differentialdiagnose eine katarrhalische Pneumonie an, die in gewissen Fällen durch Blockierung von Bronchiolen auch eine Zunahme des Alveolarepithels erzeugen kann.

Bosc (1903) demonstrierte in Lungen von Tieren, die an spontanen Schafpocken litten, proliferative, mononukleäre Reaktionen in den Alveolen, die er als echte Neoplasmen auffaßte.

Reh: Bei der verminösen Pneumonie des Rehs sah Gruber (1939) entweder «Nekrobiosen» oder «Proliferation und Karnifikation». Neben und zwischen den einwuchernden Granulationssträngen wuchern auch die Reste der infundibulären und alveolären Wandzellen. Auch die glatten Muskeln der Bronchialwände können hyperplastisch werden. Dies führt zu adenomyomähnlichen Narbenknötchen. Diese Pneumonie soll gewisse Ähnlichkeiten zu der chronisch progressiven Pneumonie der Schafe haben.

Pferd: Theiler (1918) studierte in der Südafrikanischen Union eine Lungenerkrankung beim Pferd, genannt *Crotalariaiosis equorum* oder Pferdejaagsiekte. Das spezifische Toxin der Pflanze *Crotalaria dura* (einer wilden Luzerne) soll besondere Affinität zu den Alveolarepithelien haben und eine «*Pneumonia desquamativa et productiva*» erzeugen. Pathognomonisch ist außerdem ein starkes alveoläres und interstitielles Emphysem.

Schwein: Bei Infektionsversuchen mit dem amerikanischen Schweineinfluenzavirus (Shope) und dem schwedischen Pneumovirus beobachtete Hjärre (1952) Lungenveränderungen, die er als Pneumonitis, verbunden mit Alveolarzellpneumonie, bezeichnete. Größere und kleinere Alveolengruppen waren mit Alveolarepithelien angefüllt. Darunter befanden sich gelegentlich zwei- bis mehrkernige Riesenzellen. Die Alveolarsepten zeigten lympho-histozytäre Infiltrate. Das intrapulmonale Lymphgewebe war deutlich hyperplastisch. Auf degenerative Prozesse im Bronchialepithel folgte regenerative Epithelhyperplasie. Die Veränderungen, erzeugt durch das schwedische Pneumovirus, traten zeitlich später auf und waren quantitativ stärker ausgeprägt.

Hund: Bei der Hundestaupe wird die primäre Virusaffektion der Lunge in den meisten Fällen durch eine eitrige Bronchopneumonie überlagert. Nur in wenigen Fällen sieht man ausschließlich das Bild der sogenannten Riesenzellpneumonie (vgl. Abb. 4), wobei epitheloide Zellen mit z. T. verschmolzenem Zytoplasma die Bronchiolen und Alveolen, speziell in Pleuranähe, auskleiden [Pinkerton et al. (1945), Smith und Jones (1957)]. Für chronisch-passive Kongestion von längerer Dauer und Lipoidpneumonie gilt, was für den Menschen gesagt wurde.

Katze: Eine Fetalisation der Alveolen ist bei der Toxoplasmosepneumonie der Katze bekannt. Kuboidale und hochprismatische Zellen kleiden die Alveolarwände aus. Diese Läsionen zeigen eine gewisse Ähnlichkeit zur pulmonalen Adenomatose [Olafson und Monlux (1942), Smith und Jones (1957)].

Aus dem veterinär-pathologischen Institut (Prof. Dr. H. Hauser)
und aus der Kleintierklinik (PD Dr. U. Freudiger) der veterinär-medizinischen Klinik
(Prof. Dr. W. Steck) der Universität Bern

Beiträge zur Klinik der Nebennierenrinden- Funktionsstörungen des Hundes

4. Mitteilung: Die Morphologie der Nebennierenrinde bei Nebennierenrindeninsuffizienz

Von Samuel Lindt und Ulrich Freudiger

Einleitung

Aus dem umfangreichen experimentellen und humanmedizinischen Schrifttum über die Funktion und Pathologie der Nebennierenrinde (NNR) sollen nur diejenigen Befunde hervorgehoben werden, die für unsere eigenen Untersuchungen von Bedeutung sind.

Als erster wies Brown-Séguard (1856) nach, daß die chirurgische Entfernung der Nebennieren mit dem Leben unvereinbar ist, daß es also einen sogenannten Nebennierentod gibt. Diese Kenntnis ist heute Allgemeingut geworden (Dietrich und Siegmund, Thaddea, Bachmann, Lithander u. a.).