

Zeitschrift: Schweizer Archiv für Tierheilkunde SAT : die Fachzeitschrift für Tierärztinnen und Tierärzte = Archives Suisses de Médecine Vétérinaire
ASMV : la revue professionnelle des vétérinaires

Herausgeber: Gesellschaft Schweizer Tierärztinnen und Tierärzte

Band: 102 (1960)

Heft: 6

Artikel: Genuine Epilepsie beim europäischen Bären (Ursus arctos linnaeus)?

Autor: Pilleri, G.

DOI: <https://doi.org/10.5169/seals-592128>

Nutzungsbedingungen

Die ETH-Bibliothek ist die Anbieterin der digitalisierten Zeitschriften. Sie besitzt keine Urheberrechte an den Zeitschriften und ist nicht verantwortlich für deren Inhalte. Die Rechte liegen in der Regel bei den Herausgebern beziehungsweise den externen Rechteinhabern. [Siehe Rechtliche Hinweise.](#)

Conditions d'utilisation

L'ETH Library est le fournisseur des revues numérisées. Elle ne détient aucun droit d'auteur sur les revues et n'est pas responsable de leur contenu. En règle générale, les droits sont détenus par les éditeurs ou les détenteurs de droits externes. [Voir Informations légales.](#)

Terms of use

The ETH Library is the provider of the digitised journals. It does not own any copyrights to the journals and is not responsible for their content. The rights usually lie with the publishers or the external rights holders. [See Legal notice.](#)

Download PDF: 29.03.2025

ETH-Bibliothek Zürich, E-Periodica, <https://www.e-periodica.ch>

Aus der psychiatrischen Universitätsklinik Waldau/Bern (Prof. M. Müller)
Hirnanatomisches Institut (Prof. E. Grünthal)

Genuine Epilepsie beim europäischen Bären

(*Ursus arctos* LINNAEUS)?

Von G. Pilleri, Hirnanatomisches Institut Waldau/Bern

Einleitung

Unsere klinischen, anatomischen und elektroenzephalographischen Kenntnisse über die spontane Epilepsie der Säugetiere sind sehr gering, und die Frage, ob eine kryptogene Epilepsie nur beim Menschen vorliegt oder auch das Tier befallen kann, ist bisher ungelöst geblieben. Im speziellen Fall der Familie der *Ursidae*, deren Gehirn auch normal- und vergleichend-anatomisch unvollständig bearbeitet wurde, liegen bisher sporadische neuropathologische Befunde vor, die stets zur Diagnose einer *symptomatischen* Epilepsie geführt haben. Eine Arbeit von Fox (1923) betraf einen Fall von Meningo-poliomyelitis beim *Ursus americanus*. Die zweite Arbeit stammt von Ludó van Bogaert (1960) und betrifft zwei Baribals (*Ursus americanus pallas*) und einen Himalajabären (*Ursus tibetanus*). Bei diesem fand sich anatomisch eine toxische Enzephalopathie, die im Rahmen einer akuten Hepatonephritis entstanden war. Bei den zwei Baribals war eine Meningo-encephalitis disseminata mit Gliaknötchen vorhanden. Im Vordergrund des klinischen Bildes standen Myoklonismen und epileptiforme Anfälle, terminal traten Tremor, unkoordinierte Bewegungen und Rigor auf. Die Krankheit dauerte bei den amerikanischen Bären einen Monat.

Es handelt sich also bei den erwähnten neurologischen Manifestationen um Krampfanfälle symptomatischer Natur.

Die im folgenden mitgeteilte Beobachtung betrifft eine epileptische Krankheit ohne faßbare organische Befunde beim europäischen Bären (*Ursus arctos* LIN.), eine Carnivorenart, worüber hirnpathologisch bisher nichts veröffentlicht wurde.

Klinische Angaben

Das ♂ Tier stammte aus der Zucht des Berner Bärengrabens, wurde in Gefangenschaft geboren, erreichte im Alter von einem Jahr ein Körpergewicht von 50 kg. Früher gesund, bekam das Tier in den letzten 6 Wochen epileptische Anfälle, die in Form des richtigen «grand mal» täglich häufiger wurden. Aus diesem Grunde wurde das Tier erschossen und der Kopf uns

zur Untersuchung überlassen. Die Sektion der Körperorgane hatte keine pathologischen Veränderungen aufdecken lassen. Am von uns mazerierten Schädel konnten im Schädelinnenraum keine Veränderungen festgestellt werden.

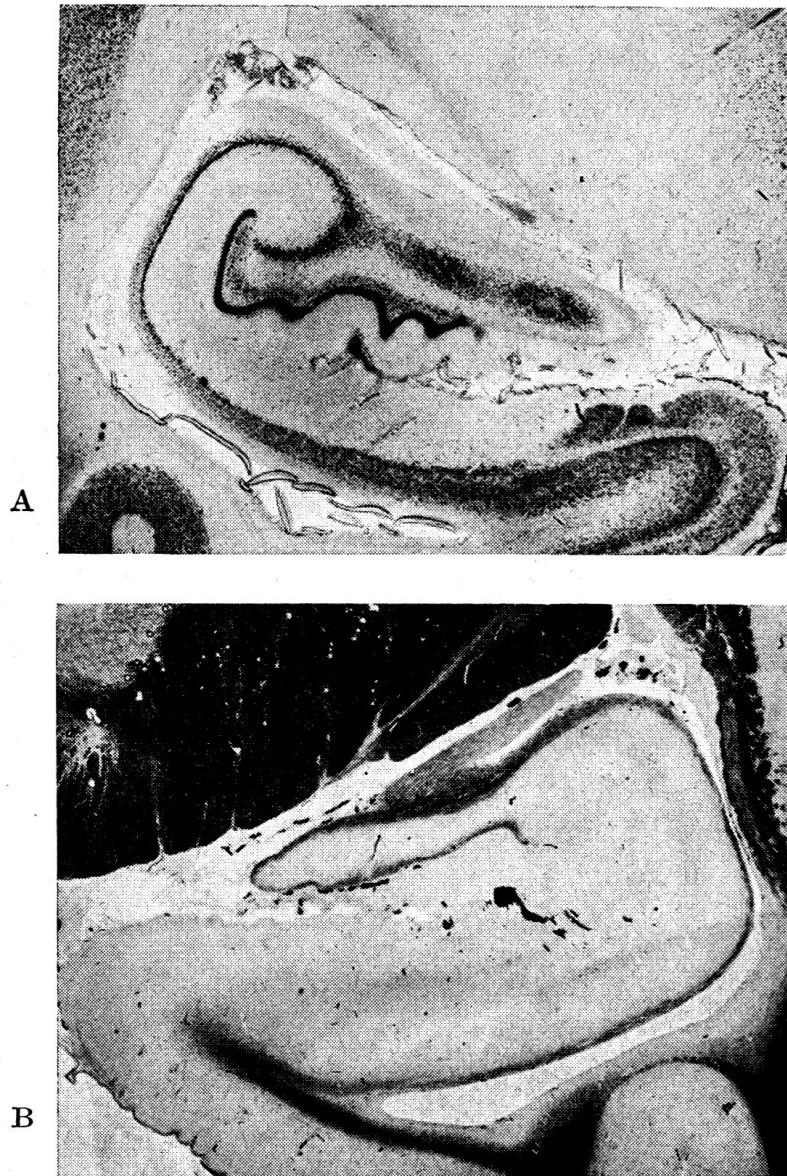


Abb. 1. Intaktes Ammonshorn von epileptischem *Ursus arctos* LIN., T 886 (A = Kresylviolett, B = Eisenhämatoxylin nach Heidenhain, Übersichtsbild).

Hirnsektion und makroskopischer Hirnbefund (Sekt. Nr. T 886)

Das Hirngewicht beträgt, nach zweitägiger Formolfixation, 395 g. Die Meningen sind zart und durchsichtig, lediglich im Chiasmabereich findet sich eine kleine, frische hämorrhagische Suffusion. Am Gehirn sind keine Zeichen eines erhöhten intrazerebralen Druckes feststellbar. Das Windungsrelief entspricht, verglichen mit dem eines neurologisch gesunden Bärengehirns unserer Sammlung, der Norm. Auf den Frontalschnitten fanden sich keine herdförmigen oder sonstigen pathologischen Veränderungen.

Histologische Untersuchung

Mehrere Frontalscheiben von Großhirn, Hirnstamm und Kleinhirn wurden in Celloidin eingebettet, die Serienschritte mit Kresylviolett und Eisenhämatoxylin nach Heidenhain gefärbt. An Gefrierschnitten wurden Silber- und Fettfärbungen durchgeführt.

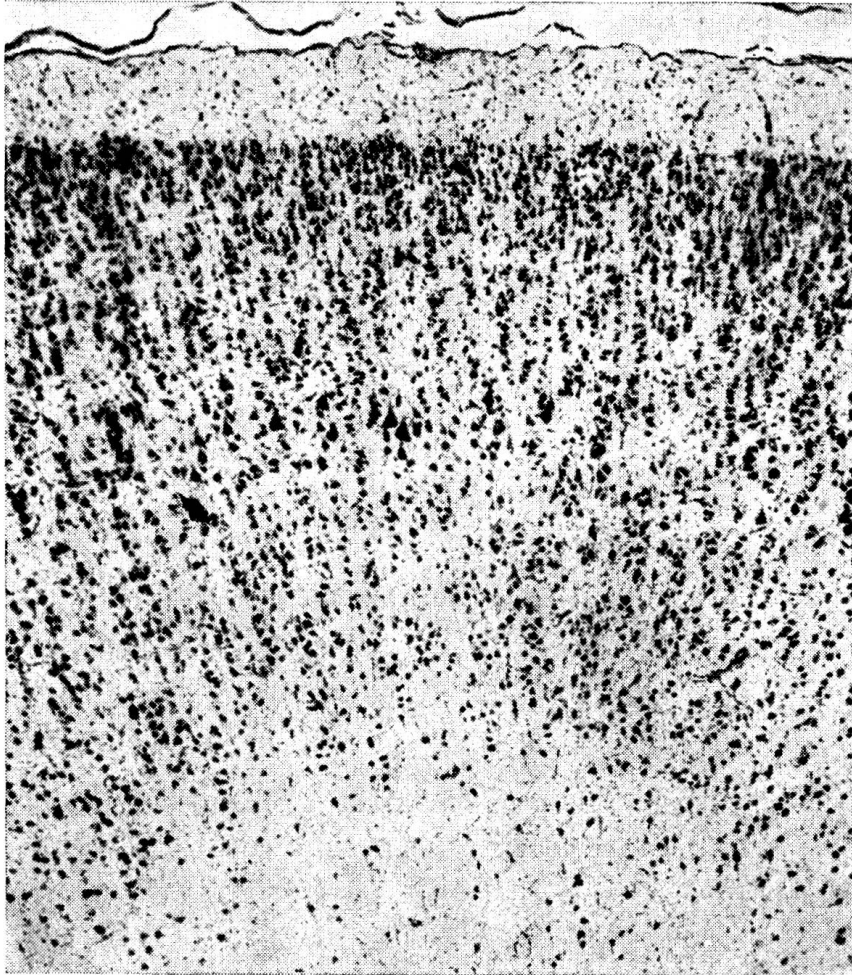


Abb. 2. Gyrus suprasplenialis von *Ursus arctos* LIN., T 886 (Kresylviolett, 40 ×)

Die *Meningen* zeigen keine Infiltrate, deren Gefäße sind stellenweise gestaut, einzelne Erythrozyten liegen frei im Subarachnoidealraum, die Gefäßwand ist aber überall intakt, und die Endothelzellen zeigen keine abnormen Veränderungen. In allen Territorien der *Großhirnrinde* ist die Cyto- und Myelotektonik unauffällig, die Schichtung der Zellen ist gut ausgeprägt. Die Ganglienzellen sind in allen Rindengebieten zahlreich vorhanden und gut angefärbt. Der Zellkern ist nicht peripher verschoben, die *Nißlgranula* gut differenziert. Der *Archicortex* zeigt ebenfalls keinerlei Störungen der Tektonik. Die *Fascia dentata* und die übrigen Elemente der Ammonshornformation sind zellreich, die Zellen normal. Die *thalamischen* und *hypothalamischen Kernformationen*, das *Putamen*, *Pallidum* und der *Nucleus caudatus* weisen keine Zellausfälle auf. Die *Kleinhirnrinde* und die zerebellaren Kerngebiete sowie sämtliche Zell- und Faserterritorien der *Medulla oblongata*

und der *Brücke* sind histologisch unauffällig. An den intrazerebralen Gefäßen findet sich kein pathologischer Befund.

Zusammenfassend handelt es sich um ein *histologisch normales Gehirn*.

Diskussionsbemerkungen

Eine kryptogene Epilepsie mit familiärer Anhäufung sollte nach Nachtsheim (1936) bei manchen Stämmen des weißen Wienerkaninchens auftreten. Die Gehirne der von Nachtsheim nur klinisch beobachteten Tiere wurden aber nicht anatomisch untersucht. Das gleiche gilt für die bei *Peromyscus (Rodentia, Myomorpha)* gelegentlich beobachteten epileptischen Erscheinungen. Die bei *Macaca mulatta* von Scherer (1944) angegebene «akute amaurotische Epilepsie» ist die Folge einer Enzephalitis. Auch bei den von Frauchiger und Fankhauser (1957) bisher untersuchten, an epileptischen Anfällen leidenden Hunden lag stets eine symptomatische Form der Epilepsie vor.

Bei unserem Fall finden sich am Gehirn keine organischen Substrate für die epileptische Erkrankung. Das veranlaßt uns an eine *kryptogene Form* der Epilepsie beim Bären zu denken. Dieser isolierten Beobachtung möchten wir aber keinen endgültigen Wert zusprechen und den Fall nur zur Diskussion in dieser wichtigen Frage der vergleichenden Neuropathologie stellen.

Zusammenfassung

Bei einem 1 Jahr alten, 50 kg schweren europäischen Bären (*Ursus arctos* LINNAEUS) traten epileptische Anfälle in Form von «grand mal»-Attacken auf, die ante exitum immer häufiger wurden. Das Tier wurde erschossen. Hirnanatomisch konnten keine pathologischen Befunde erhoben werden. Die Sektion der Körperorgane deckte keine pathologischen Veränderungen auf. Die Möglichkeit des Bestehens einer *genuinen Epilepsie* bei dieser Tierart wird erwähnt.

Résumé

Un ours européen (*Ursus arctos Linnaeus*) d'un an, pesant 50 kg, a été le siège de crises épileptiques sous forme d'attaques du «grand-mal», qui, ante exitum, se sont faites toujours plus fréquentes. L'animal a été abattu. On n'a pu déceler aucune anomalie pathologique dans le cerveau. L'autopsie des organes du corps n'a pu établir de lésions pathologiques. On peut supposer la présence d'une *épilepsie aiguë vraie*.

Riassunto

In un orso europeo (*Ursus arctos Linnaeus*) di un anno e del peso di 50 kg si presentarono degli accessi epilettici in forma di attacchi «grand mal», che prima della morte diventarono sempre più frequenti. L'animale fu ucciso. Nel cervello non si ebbero reperti anatomo-patologici. L'autopsia non rilevò nemmeno lesioni organiche. In questa specie di animali si accenna alla possibilità di un'*epilessia genuina*.

Summary

A 1 year old European bear (*Ursus arctos Linnaeus*) showed epileptic attacks («grand mal» attacks), with increasing frequency. The animal was killed. No anatomical lesions in the brain, nor in other organs could be found. Therefore the possibility of a «genuine epilepsy» in this species is considered.

Literatur

Bogaert L. van: Neurologic diseases of Bears in captivity. *J. Neuropath. Experim. Neurol.* 19, 89 (1960). – Fox H.: Diseases in Captive Wild Mammals and Birds. Philadelphia. J. B. Lippincott 1923. – Fankhauser R.: Neuropathologische Befunde bei Wildtieren. *Schweiz. Arch. Tierheilk.* 97, 52 (1955). – Frauchiger E. und Fankhauser R.: Vergleichende Neuropathologie des Menschen und der Tiere, Berlin, Springer (1957) – Nachtsheim H.: Die Genetik einiger Erbleiden des Kaninchens, verglichen mit ähnlichen Krankheiten des Menschen. *Dtsch. tierärztl. Wschr.* S. 742 (1936). – Scherer H. J.: Vergleichende Pathologie des Nervensystems der Säugetiere. G. Thieme, Leipzig (1944).

BERICHT

Arbeitstagung über Krankheiten des Schweines

15. Januar 1960, Hannover

Die Organisation dieser Veranstaltung lag in den Händen der Deutschen Veterinärmedizinischen Gesellschaft, Arbeitsgebiet Klinische Veterinärmedizin. An die 300 Professoren, Kliniker und praktizierende Tierärzte aus verschiedenen Ländern Europas waren begeisterte Teilnehmer dieser fachlich sehr interessanten, jedoch mit 19 Vorträgen fast zu stark dotierten Tagung.

Hill, Hannover: *Fragen zur Stoffwechselphysiologie und der Ernährung des Schweines*

Von sämtlichen tödlichen Verlusten in der Schweinehaltung entfallen zwei Drittel auf die Zeit kurz vor der Geburt bis einige Tage nach dem Absetzen der Ferkel, das heißt pränatal bis ungefähr ins Alter von 10 Wochen. In dieser Zeitspanne gehen bis 25% der im Frühstadium der Trächtigkeit geschaffenen Keimanlagen verloren. Der größte Teil dieser Verluste ist auf Ernährungsstörungen zurückzuführen: mangelnde Zufuhr von Eiweißen, Vitaminen und Spurenelementen.

Eiweiße: Hier ist vor allem der optimale Gehalt und die richtige Zusammensetzung an essentiellen Aminosäuren wichtig. In der postnatalen Phase sind besonders diejenigen Jungtiere gefährdet, die ein Geburtsgewicht unter 1,2 kg aufgewiesen haben. Je jünger ein Tier ist, um so konzentrierter sollte seine Nahrung sein, wobei der Eiweißanteil hoch und die Ballastmenge niedrig zu halten ist. Das relative Magenvolumen eines frischgeborenen Ferkels beträgt nur ein Zwölftel des Mageninhaltes eines mit Ballastfutter genährten, älteren Tieres. Ist der Eiweißgehalt der Sauenmilch im Kollostrum noch hoch (bis 18% der Trockensubstanz), so sinkt er bis gegen Ende der Säugeperiode auf 6–7% ab, was schon einer relativen Eiweißunterbilanz entspricht.