

Zeitschrift: Schweizer Archiv für Tierheilkunde SAT : die Fachzeitschrift für Tierärztinnen und Tierärzte = Archives Suisses de Médecine Vétérinaire ASMV : la revue professionnelle des vétérinaires

Herausgeber: Gesellschaft Schweizer Tierärztinnen und Tierärzte

Band: 103 (1961)

Heft: 6

Artikel: Kystes dermoïdes de la tête chez le boxer

Autor: Burgisser, H. / Hintermann, J.

DOI: <https://doi.org/10.5169/seals-591141>

Nutzungsbedingungen

Die ETH-Bibliothek ist die Anbieterin der digitalisierten Zeitschriften. Sie besitzt keine Urheberrechte an den Zeitschriften und ist nicht verantwortlich für deren Inhalte. Die Rechte liegen in der Regel bei den Herausgebern beziehungsweise den externen Rechteinhabern. [Siehe Rechtliche Hinweise.](#)

Conditions d'utilisation

L'ETH Library est le fournisseur des revues numérisées. Elle ne détient aucun droit d'auteur sur les revues et n'est pas responsable de leur contenu. En règle générale, les droits sont détenus par les éditeurs ou les détenteurs de droits externes. [Voir Informations légales.](#)

Terms of use

The ETH Library is the provider of the digitised journals. It does not own any copyrights to the journals and is not responsible for their content. The rights usually lie with the publishers or the external rights holders. [See Legal notice.](#)

Download PDF: 16.03.2025

ETH-Bibliothek Zürich, E-Periodica, <https://www.e-periodica.ch>

laske G.: Beitrag zur Streptotrichose des Hundes. Berl. Münch. tierärztl. W'schr. 65, 190-194 (1952). - Schwabe C.W.: Present knowledge of the systemic mycoses in dogs. Vet. Med. 69, 479-986 (1954). - Shelton G.C.: Giardiasis in the chinchilla. Amer. J. Res. 15, 71-74 and 75-78 (1954). - Stubbs E.L. Chinchillas and their diseases. Vet. Ext. Quart. Univ. Pa. 117, 39-45 (1950). Extr. Vet. Bull 21, 32 (1951). - USA-Report of the chief of the Bureau of Animal Industry, Agricultural Research Administration, United States Department of Agriculture 1953. Extr. Vet. Bull. 23, 229 (1953). - Winkle S.: Mikrobiologische und serologische Diagnostik. 2. Aufl. Stuttgart, 1955.

Herrn Prof. Dr. H. Fey, Dir. des vet.-bakteriol. Institutes der Universität Bern, danken wir bestens für die bakteriologische Untersuchung und Diagnose.

Service vétérinaire cantonal et Institut Galli-Valerio, Lausanne
et Clinique vétérinaire, Saint-Sulpice

Kystes dermoïdes de la tête chez le boxer

par H. Burgisser et J. Hintermann

Nous avons pu observer chez le Boxer, depuis quelques temps, un certain nombre de kystes dermoïdes, tous situés au sommet du crâne et équidistants des oreilles (fig. 1, 2 et 3).

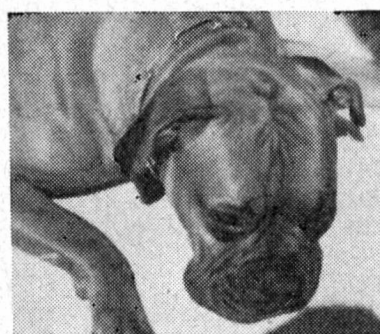

Fig. 1 Fig. 2

Leur aspect est celui d'une cicatrice allongée, dépourvue de poils, mais pigmentée normalement, ou celui de « tumeurs » globuleuses plus ou moins bosselées, dont la hauteur atteint plusieurs centimètres. Dans les formes bien développées, on constate de la fluctuation. Ces kystes peuvent, au cours des années, augmenter de volume ou se résorber d'eux-mêmes.

Durant son activité au Maroc, l'un de nous observa un seul Boxer d'origine français porteur de cette tare. A l'Exposition canine internationale de

Lausanne en mai 1960, sur 50 Boxers, 3 présentaient cette malformation. En deux ans, 8 Boxers avec kystes dermoïdes du sommet du crâne nous furent montrés à Saint-Sulpice.

De l'avis de quelques confrères et de quelques éleveurs, ces kystes se rencontrent parfois chez cette race; mais nous avons l'impression qu'ils deviennent de plus en plus fréquents. Le professeur Stünzi (Zürich) nous signale que 3 ou 4 cas furent constatés par des vétérinaires zurichois. Feu le confrère Scheitlin avait opéré de cette affection 4 ou 5 chiots d'une même portée, il y a 30 ans.

Mademoiselle Mühletaler (Berne) en a opéré un certain nombre ces dernières années, alors que le P.D. Freudiger (Berne) n'en a pas remarqué à sa consultation.

Sur de nombreuses portées, un éleveur de Genève n'en signale qu'un cas. Un propriétaire de Renens nous fit remarquer qu'un frère de sa chienne, elle-même opérée de cette tare, portait ce même défaut, ainsi qu'un autre Boxer participant à l'Exposition canine internationale de Genève en 1959. Ces trois chiens provenaient du canton de Fribourg. Plusieurs cas nous sont annoncés du canton de Neuchâtel.

Selon un éleveur zurichois, spécialiste du Boxer, certainement l'expert le plus chevronné de Suisse dans la connaissance de cette race et connu pour cela au delà de nos frontières, ces kystes dermoïdes, dénommés en allemand «*der Wurm*», se rencontreraient de plus en plus.

Dans la littérature disponible, nous n'avons trouvé une description de kystes dermoïdes chez le Boxer que dans l'ouvrage de H. J. Christoph. Purdy signale, chez un Cocker mâle, âgé d'une année, un kyste dermoïde du volume d'une demi-noix, situé sur le sommet du crâne. Cet auteur admet, vu la localisation paramédiane du kyste, qu'il s'agit d'une inclusion d'origine traumatique.

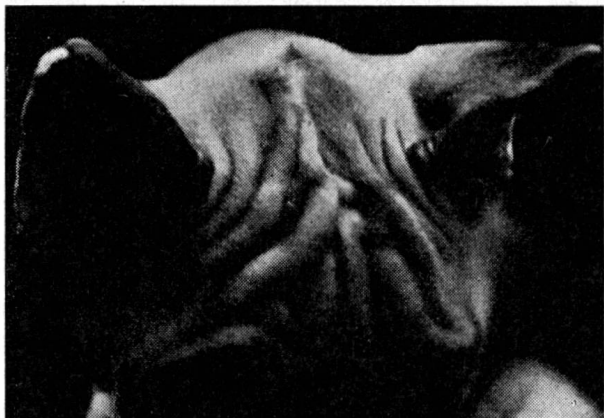

Fig. 3

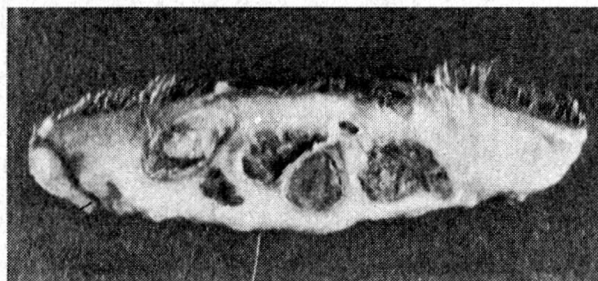


Fig. 4

Les kystes dermoïdes sous-cutanés sont ou des hétérotopies dysgénétiques (Hamarta) ou le résultat d'une inclusion accidentelle (hétérotopie acquise). La nature hétérotopique et héréditaire des kystes chez le Boxer, rencontrés semblerait-il de plus en plus fréquemment en Suisse, ne paraît

faire aucun doute. Cette hypothèse est confirmée par la présence de cette dysgénèse sur plusieurs sujets appartenant à une même portée et sur des portées descendant de mêmes géniteurs; ainsi le montre l'exemple suivant choisi dans un élevage de Boxer.

$$\frac{\text{♀ A} + \text{♂ B}}{6 \ominus \quad 2 \oplus} \quad 1956$$

$$\frac{\text{♀ A} + \text{♂ B}}{9 \ominus} \quad 1957$$

$$\frac{\text{♀ A} + \text{♂ C}}{8 \ominus \quad 2 \oplus} \quad 1958$$

$$\frac{\text{♀ AC} \oplus + \text{♂ D}}{2 \ominus \quad 1 \oplus} \quad (1960)$$

$$\frac{\text{♀ A} + \text{♂ E}}{6 \ominus} \quad 1959$$

$$\frac{\text{♀ A} + \text{♂ E}}{4 \ominus} \quad 1960$$

$$\frac{\text{♀ H} + \text{♂ B}}{6 \ominus} \quad 1959$$

$$\frac{\text{♀ H} + \text{♂ B}}{3 \ominus \quad 3 \oplus}$$

⊖ chiot sans kyste dermoïde
 ⊕ chiot avec kyste dermoïde

Le diagnostic de cette malformation dont 4 cas ont été examinés à l'histologie, est facile à poser en se basant sur sa localisation, son allure et sa fluctuation éventuelle.

A la coupe, ces néoformations sont uniloculaires ou multiloculaires; certaines se composent de 8 à 9 kystes, dont le diamètre peut atteindre de 1 à 5 mm, placés les uns à côté des autres (fig. 4).

Ces kystes, logés dans un chorion riche en fibres collagènes, sont tapissés d'un épithélium malpighien avec follicules pileux, glandes sébacées et sudo-

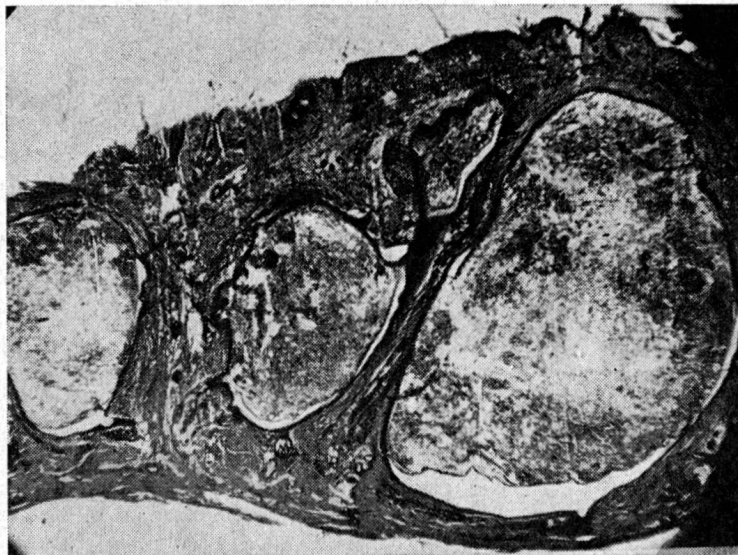


Fig. 5

ripares. Leur contenu se compose de cellules desquamées kératinisées et de nombreux fragments de poils (fig. 5).

En conclusion, ces kystes constituent un défaut qui nuit à l'esthétique du Boxer et qu'une intervention chirurgicale permet de supprimer. Mais

l'opération n'est qu'un palliatif et la seule façon de procéder pour éliminer cette tare est de refuser comme géniteurs et comme sujets d'exposition les chiens porteurs de cette malformation.

Résumé

Les kystes dermoïdes du sommet du crâne chez le Boxer, tare héréditaire, semblent devenir de plus en plus fréquents. L'élimination des géniteurs porteurs de ce défaut est le seul moyen permettant d'éliminer cette dysgénèse.

Zusammenfassung

Immer häufiger kommen beim Boxer auf der höchsten Stelle des Schädels Dermoidzysten zur Beobachtung. Die einzige Möglichkeit, diesen Fehler zu vermeiden, ist die Ausmerzung befallener Tiere von der Zucht.

Riassunto

Nel Boxer si osservano sempre più frequentemente delle cisti dermoidi sulla parte più elevata del cranio. L'unica possibilità per evitare questa anomalia è di eliminare dall'allevamento gli animali colpiti.

Summary

The frequency of dermoid cysts on the top of the skull of a boxer is increasing. The only method to avoid this anomaly is to exclude these animals from breeding.

Bibliographie

Purdy J.G.— An inclusion dermoid cyst. Canadian Journ. of comparative medicine and veterinary Science 1956. 20, 50.

Gebärmutterbehandlung beim Rind mit Hilfe eines Kohlensäuresprays

Von Hans Thomann, Wald/Zürich

Durch die Arbeiten von Glättli, der die Einführung des Kohlensäuresprays in die Veterinärmedizin beschrieb, wurde ich auf den unter dem Namen «Carbatomiseur» von der Firma Fricar AG Zürich hergestellten Zerstäuber-Apparat aufmerksam. Da Glättli in seiner ersten Arbeit lediglich die Möglichkeit einer Anwendung des Kohlensäuresprays in der Veterinär-gynäkologie erwähnte, beschloß ich, diese Möglichkeit näher zu studieren. Sehr wertvoll war mir dabei eine Arbeit von Müller, der die Anwendung des Sprays bei der Behandlung von entzündlichen Scheidenerkrankungen der Frau beschreibt, wobei er mit einer Studie über den chemisch-physiologischen Wirkungsmechanismus der Kohlensäure beginnt. Es sei mir