

Zeitschrift: Schweizer Archiv für Tierheilkunde SAT : die Fachzeitschrift für Tierärztinnen und Tierärzte = Archives Suisses de Médecine Vétérinaire ASMV : la revue professionnelle des vétérinaires

Herausgeber: Gesellschaft Schweizer Tierärztinnen und Tierärzte

Band: 103 (1961)

Heft: 9

Artikel: Nocardiosen beim Rind

Autor: Lindt, Samuel / König, Hans / Fey, Hans

DOI: <https://doi.org/10.5169/seals-592085>

Nutzungsbedingungen

Die ETH-Bibliothek ist die Anbieterin der digitalisierten Zeitschriften. Sie besitzt keine Urheberrechte an den Zeitschriften und ist nicht verantwortlich für deren Inhalte. Die Rechte liegen in der Regel bei den Herausgebern beziehungsweise den externen Rechteinhabern. [Siehe Rechtliche Hinweise.](#)

Conditions d'utilisation

L'ETH Library est le fournisseur des revues numérisées. Elle ne détient aucun droit d'auteur sur les revues et n'est pas responsable de leur contenu. En règle générale, les droits sont détenus par les éditeurs ou les détenteurs de droits externes. [Voir Informations légales.](#)

Terms of use

The ETH Library is the provider of the digitised journals. It does not own any copyrights to the journals and is not responsible for their content. The rights usually lie with the publishers or the external rights holders. [See Legal notice.](#)

Download PDF: 16.03.2025

ETH-Bibliothek Zürich, E-Periodica, <https://www.e-periodica.ch>

– [5] Horwitz, W. u. a.: Official Methods of Analysis of the Association of Official Agricultural Chemists, AOAC Washington 4 DC 1955, 8. Ausg., S. 34. – [6] Müller G.: Lehrbuch der Pharmakologie für Tierärzte, 2. Aufl., M. und H. Schaper, Hannover 1913, S. 143 und 184. – [7] Sandell E. B.: Colorimetric Determination of Traces of Metals, Interscience Publishers Inc., New York NY 1944, S. 224. – [8] Sheffy B. E. u. a.: J. Nutr., 48, 103 (1952). – [9] The Merck Veterinary Manual, Merck & Co., Rahway NJ 1955, S. 694. – [10] The National Institute for Research in Dairying, Shinfield: briefliche Mitteilung vom 27. 6. 1960. – [11] Vogel E.: Spezielle Arzneimittellehre für Tierärzte, 2. Aufl., Neff Stuttgart 1881, S. 154 und 410.

Aus dem veterinär-pathologischen Institut (Prof. Dr. H. Hauser) und aus dem veterinär-bakteriologischen Institut (Prof. Dr. H. Fey) der Universität Bern.

Nocardiosen beim Rind¹

Von Samuel Lindt, Hans König und Hans Fey

Literatur

Schon bei Mensch und Carnivor sind Nocardiosen selten (bisher durch die Literatur bekannt gewordene Fälle: Mensch etwa 50, Carnivor etwa 100) (Lit. s. Lindt und Freudiger).

Beim Wiederkäuer ist diese infektiöse Erkrankung aber noch viel seltener.

Am häufigsten finden sich in den tropischen Gegenden Afrikas und Asiens *rotzige* Hautveränderungen und *spezifische Lymphangitiden*, verursacht durch *Nocardia farcinia* (Farcy = rotzig). Sehr selten sind aber beim Rind Organnocardiosen.

Als *Pneumonieerreger* sind bekannt geworden: *Nocardia farcinia* bei gelegentlicher septikämischer Ausbreitung (Curasson), *Nocardia pulmonalis* bei Kühen (Burnett), *Nocardia caprae* in Lunge und Pleura einer Ziege (Silberschmidt), *Nocardia asteroides* bei einer Kuh (Bishop und Fenstermacher) und *Actinomyces actinoides* als Erreger einer endemischen Kälberpneumonie (Smith).

Luginger fand *Nocardia valvulae* als ursächlichen Erreger bei verkäsender Endocarditis valvularis bei einer Kuh. Nach Aborten isolierten Fey et al., Møller, Kuslys und Birn (Verdacht) *Nocardia asteroides* aus den Plazenten von Kühen und schließlich Munch aus dem Euter einer Kuh als Erreger einer schweren verkäsenden Mastitis.

(Zusammenstellung nach Ainthworth and Austwick).

Eigene Untersuchungen

Fall 1

Zur bakteriologischen und pathologisch-histologischen Untersuchung wurden Stücke von Herz und Leber eines Rindes eingesandt, notgeschlachtet wegen schlechten Allgemeinzustandes, stark erhöhter Pulsfrequenz, hochgradiger Arythmie, deutlichen systolischen Geräusches und Venenpuls bei normaler Temperatur.

Makroskopische Beschreibung:

Stück Leber: Im braunroten, ziemlich blutreichen Parenchym befindet sich ein baumnußgroßer, gelblich-weißer Knoten, der etwa zur Hälfte über die Leberoberfläche hervorragt. Auf der Schnittfläche erscheint ein ziemlich

¹ Herrn Prof. Dr. H. Hauser zum 60. Geburtstag

derbes, feingranuliertes, leicht faseriges Gewebe mit bindegewebiger Durchwachsung und Abkapselung gegen außen (Abb. 1). Von bloßem Auge sind zahlreiche verkäste, zum Teil verkalkte Herdchen knapp zu erkennen.

Stück Herz: Die Basis der rechten AV-Klappen und das angrenzende Septumgebiet sind von einem gut faustgroßen, derbknotigen, gelblich-weißen Gewebe durchwachsen, das sich in den rechten Ventrikel hinein vorwölbt. Im Schnitt findet man ein Konglomerat aus mehreren haselnuß- bis hühnereigrößen Knoten von gleicher Beschaffenheit wie der Leberherd. Stellenweise erscheinen die Nekrosebezirke etwas deutlicher als in der Leber (Abb. 1).

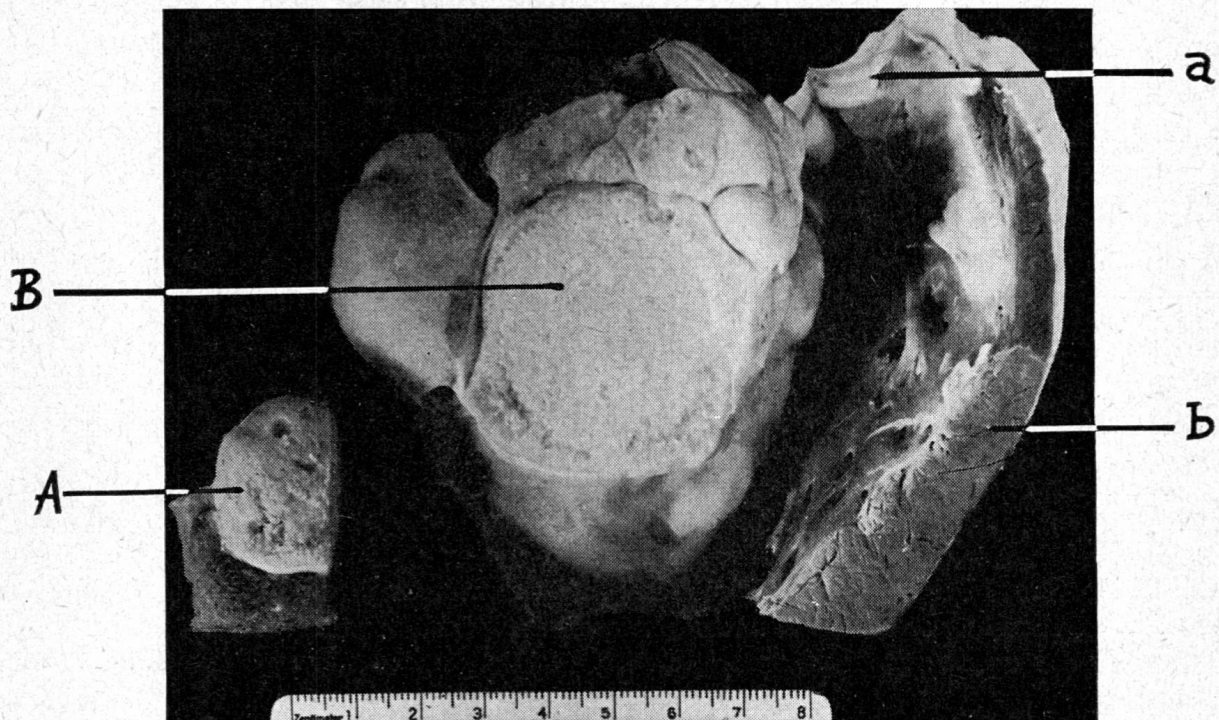


Abb. 1 Leber- und Endokard-Nocardiose beim Rind. A = baumnußgroßer Leberknoten. B = faustgroßes, knotiges Gebilde in AV-Klappenbasis rechts und angrenzendem Septum. a = Pulmonalisklappen. b = rechte Kammerwand. Rind 627/60.

Bakteriologische Untersuchung:

Die mikroskopische Untersuchung des Abszeiteiters ergab grampositive, verzweigte, granuliert Fäden in Knäueln sowie kürzere Stäbchen. Bei solchen Befunden muß immer gleich eine Ziehl-Neelsen-Färbung angeschlossen werden, wobei darauf zu achten ist, daß mit der Säure nicht zu brutal entfärbt wird. 1% Schwefelsäure während 5 Minuten ist vorzuziehen (Fey, P. Holm, Teuscher). Bei dieser Färbung erwiesen sich zahlreiche Fäden und Knäuel, aber nicht alle, als säurefest, während die gewöhnliche Ziehl-Neelsen-Färbung keine Säurefestigkeit ergab.

Das Material wurde zur Kultur auf Blutagar verimpft und aerob sowie anaerob bebrütet. Nur auf der aeroben Blutplatte gingen über Nacht zunächst feine weißliche Kolonien auf, die etwa am 4. Tag Pigment bildeten, welches die Kolonien zuerst gelblich, dann ziegelrot färbte. Die Kolonien waren in diesem Zeitpunkt runzelig, hatten kein Luftmycel, im Gegensatz zu den von Fey, P. Holm und Teuscher beschriebenen Stämmen, dagegen ein feines zirkuläres Randmycel. Die zentrale Warzenbildung der Kolonien, die wir an anderen Stämmen beobachtet hatten, fehlte bei diesem Stamm. Mikroskopisch waren die Stäbchen der Kultur vorerst lang, zum Teil verzweigt, und teilweise auch säurefest, um dann jeden Tag mehr zu kurzen, zum Teil kokkoiden

Stäbchen zu zerfallen. Es ist bekannt, daß Nocardien in der Kultur nur noch unzuverlässig säurefest sind (Bergey, Dubos). Der Stamm ließ sich i.p. auf das Meerschweinchen übertragen und erzeugte nach 7 Tagen stecknadelkopfgroße Nekroseherdchen in Leber, Milz und Niere. Das Peritoneum war übersät mit solchen Herdchen, in denen der Erreger wiederum in Form von verzweigten säurefesten Stäbchen nachzuweisen war.

Aus den beschriebenen Kriterien läßt sich mit genügender Sicherheit die Diagnose *Nocardia asteroides* stellen.

Für die Routinediagnose sind folgende Merkmale bestimmend:

Grampositive verzweigte Fäden und Stäbchen, Säurefestigkeit vor allem im pathologischen Material. Aerobes Wachstum (eventuell mit Wärschenkolonie) auf Blutagar mit zunehmender Pigmentbildung über Gelb-Orange-Ziegelrot. Zunehmender Zerfall der Fäden zu kurzen Stäbchen. Eventuell positiver Tierversuch am Meerschweinchen. Nicht alle Stämme sind virulent, und nicht alle Meerschweinchen sind gleich empfindlich (Fey, P. Holm, Teuscher, Dubos).

* Die *Nocardia asteroides* ist die einzige *Nocardia*-Spezies, die für Laboratoriumstiere pathogen ist (Dubos). Sie kommt im Gegensatz zu *Actinomyces* frei im Boden vor und kann deshalb zu aerogenen Infektionen führen (Dubos).

Histologische Untersuchung:

Die Knoten in Leber und Herz bestehen aus einem vorwiegend produktiven, herdförmig nekrotisierenden Granulomgewebe. Aus multiplen, submiliaren bis miliaren Nekroseherdchen – zum Teil mit dystrophisch verkalktem Detritus – entstehen durch Fortschreiten und Konfluieren oft größere, unregelmäßige Nekrosebezirke, denen das aufgebaute Abwehrgewebe nach und nach anheimfällt. Dieses hat chronisch-entzündlichen Charakter mit mäßig vielen Epitheloid- und spärlichen Langhansschen Riesenzellen.

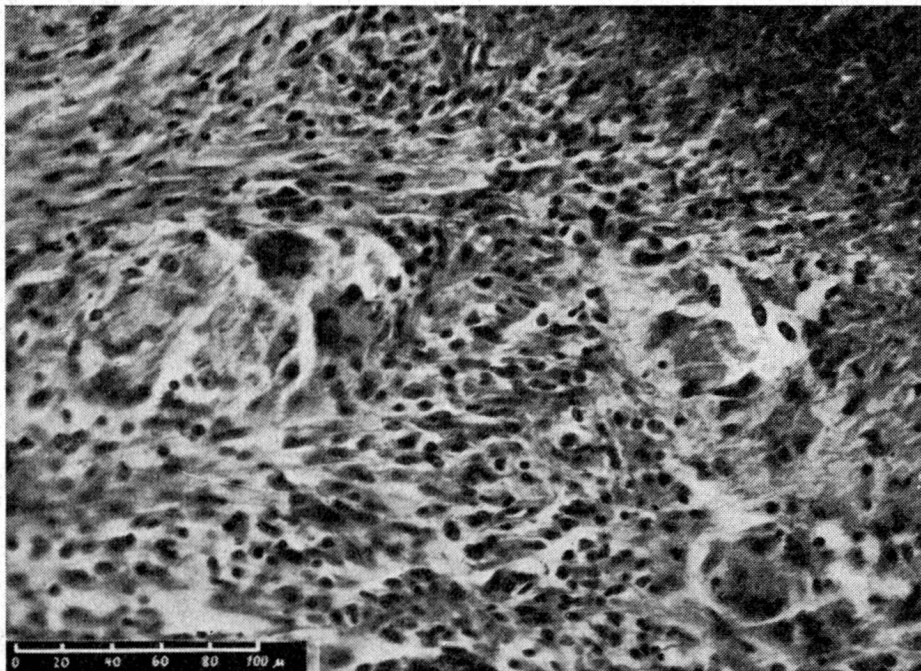


Abb. 2 Nekroseherde und granulomartiges Abwehrgewebe mit Epitheloid- und Langhansschen Riesenzellen. Rind 627/60. Vergr. 200mal.

zellen (Abb. 2). Nahe an der Nekrose sind gehäuft Leukocyten, peripher dagegen vermehrt Fibroblasten mit Kollagenfaserbildung anzutreffen. Dadurch wird stellenweise eine Unterteilung der betroffenen Gebiete und gegen außen eine etwa 1 bis 2 mm dicke Kapsel sichtbar. Kleine Herdchen sind zunächst mehr produktiv, größere zeigen in der Regel zunehmende Nekrose.

Bei stärkerer Vergrößerung erkennt man zentral in kleinen Granulomknötchen (Abb. 3) und bei größeren Herden namentlich in der Nekrobiosezone die Erreger oft bereits mit HE-Färbung als feine, fädige, verzweigte Gebilde, die nach Gram-Färbung

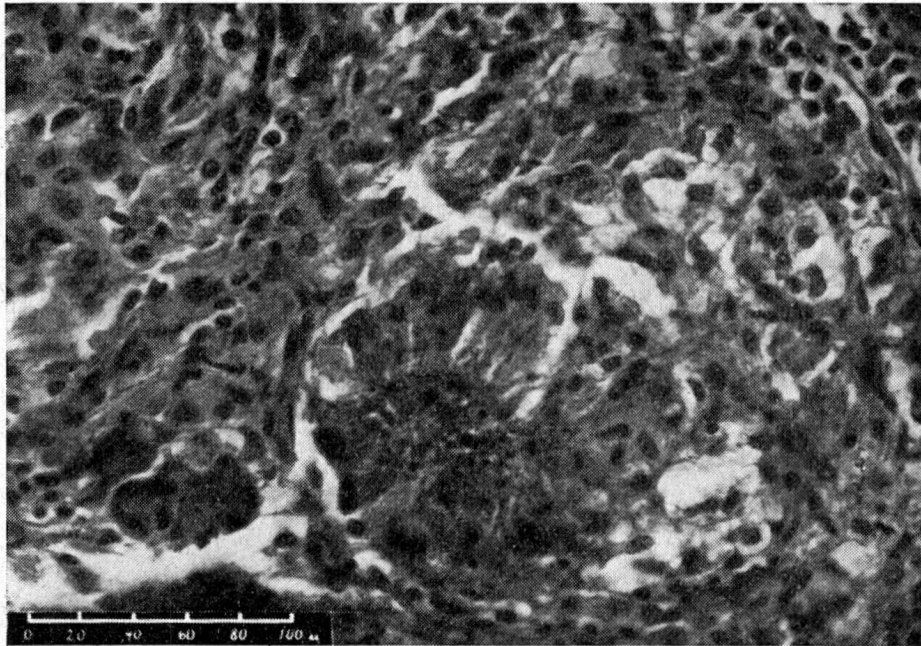


Abb. 3 Kleines Granulomherdchen mit den Erregern im Zentrum. Rind 627/60. Vergr. 250mal.

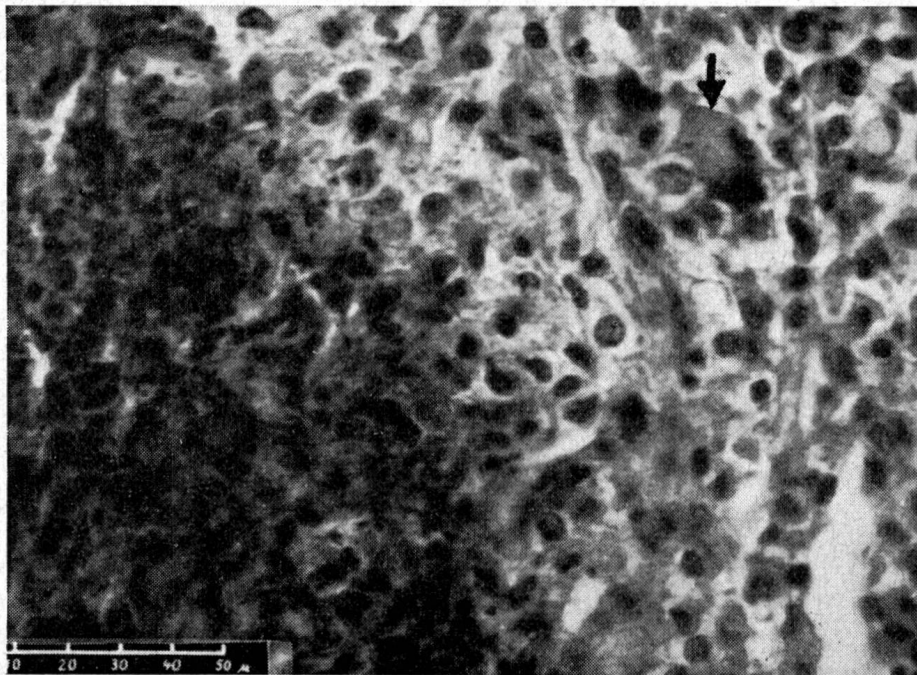


Abb. 4 Riesenzelle mit phagocytierten Erregern (\downarrow). Links unten Nekrose (fortschreitend). Rind 627/60. Vergr. 400mal.

besonders hervortreten (Abb. 5). Manchmal werden die Keime von Riesenzellen phagozytiert (Abb. 4), wie dies auch bei andern Granulomen zu beobachten ist. Der *Erregernachweis* im histologischen Präparat gestattet, die *Nocardiose* als solche zu erkennen und gegen andere Infektionen abzugrenzen.

Beim *Meerschweinchen*, das am 7. Tag nach künstlicher, intraperitonealer Infektion getötet wurde, zeigen die Nekroseherdchen auf dem Peritoneum und in den Organen histologisch ebenfalls die typischen Erreger in großer Zahl. Das rasch aufgebaute Abwehrgewebe besteht aus reichlich Leuko- und Histiocyten, zum Teil bereits mit Epitheloidzellcharakter, geht aber unter der fortschreitenden Nekrose wieder zugrunde. Die Prozesse sind mehr exsudativ und weniger produktiv als bei der ursprünglichen Erkrankung des Rindes.

Fall 2

Zur pathologisch-anatomischen und histologischen Untersuchung wurde ein Stück Lunge einer 8jährigen Kuh eingesandt. Die Kuh litt seit 12 Tagen an klinisch erkennbarer, beidseitiger Pneumonie. Trotz massiver Antibiotika-Behandlung blieb der fieberhafte Zustand (40,0–40,5 °C) bestehen und nur auf Cortison-Injektion ging die Temperatur kurze Zeit zurück. Das Tier mußte notgeschlachtet werden. Bei der Sektion kam die nachstehend beschriebene etwa 30 kg schwere Lunge (Normalgewicht einer Kuhlunge 5,0–5,5 kg) zum Vorschein.

Makroskopische Beschreibung:

Ganze Lunge fein diffus rot-weiß marmoriert infolge dichter Durchsetzung mit miliaren bis knapp erbsengroßen, unregelmäßigen, schlecht abgegrenzten, zum Teil konfluierenden, weißmarkigen bis trüb grau-gelben Herdchen. Solche Herdchen haben gebietweise auch die Pleura ergriffen. Auf der

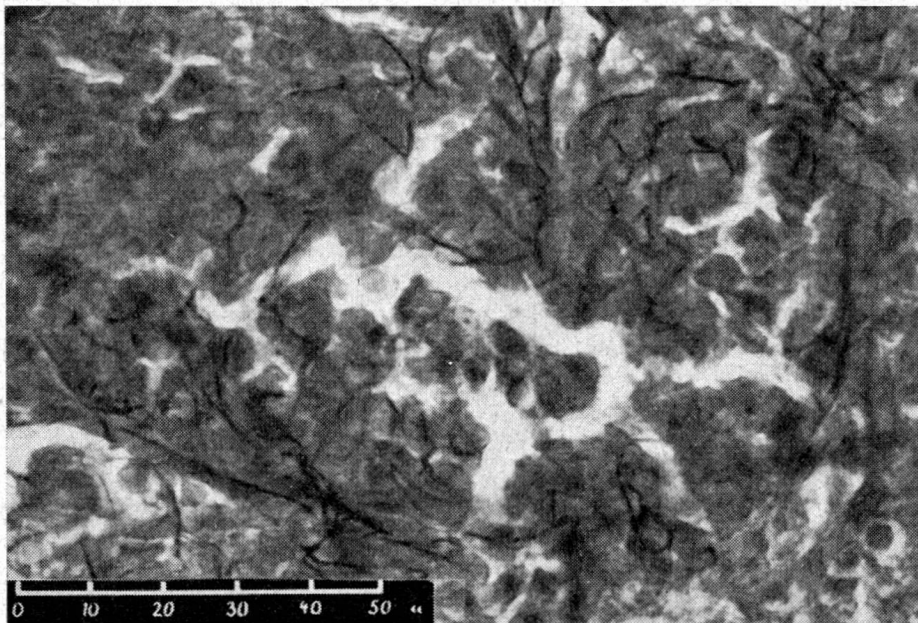


Abb. 5 Typische verzweigte Fäden. Gramfärbung. Rind 627/60. Vergr. 700mal.

Schnittfläche ist das Bild gleich (Abb. 6). Es läßt sich kein Eiter, aber spärlich krümeliges Material und reichlich seröse Flüssigkeit abpressen, die zum Teil infolge starker Kongestion rot verfärbt ist. Die Konsistenz ist erhöht. Zwischen den veränderten Partien finden sich immer wieder feine Gebiete von erkennbarem Lungengewebe, das mehr oder weniger stark emphysematös ist.

Histologische Untersuchung:

Diffus eingelagert in nurmehr spärlichem emphysematösem und ödematösem, interstitiell gereiztem (CE- und Fibroblasten-Proliferation sowie geringe Lympho- und Leukozyten-Infiltration, kapilläre Hyperaemie) Lungengewebe finden sich massiv miliare bis knapp erbsengroße, konzentrisch gebaute, zum Teil konfluierende Granu-

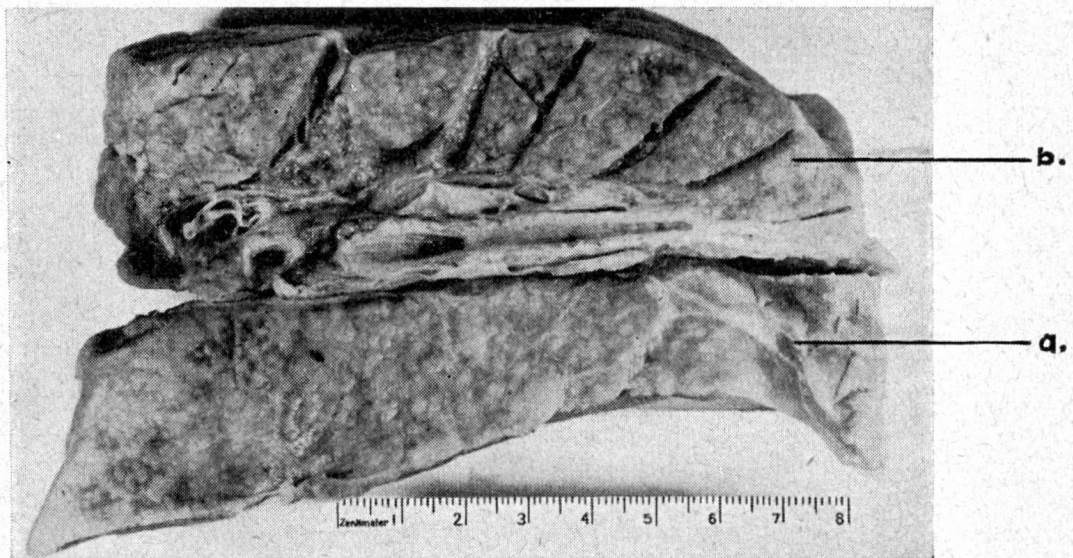


Abb. 6 Granulomatöse Durchwucherung einer Kuh-Lunge. a: von Pleura bedeckt. b: Schnittfläche.

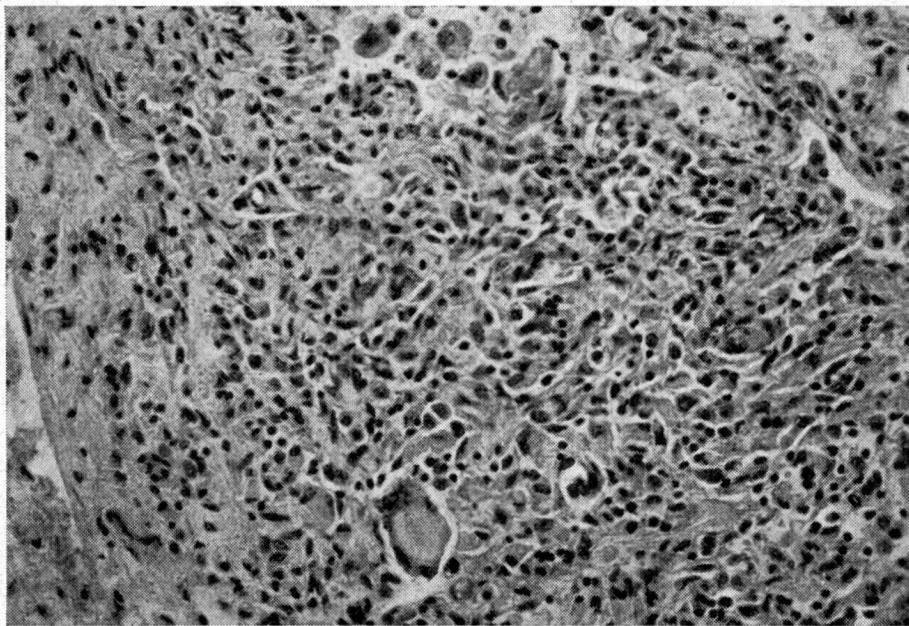


Abb. 7 Vorwiegend epitheloidzelliges Granulomknötchen mit Riesenzellen aus der Lunge einer Kuh (HE-Färbung, 200mal vergrößert).

lom-Herdchen. Diese Herdchen haben zum Teil fast reinen Epitheloidzellcharakter mit nur schmalem Lymphozytenwall, zum Teil finden wir zentral kleine Epitheloidzellrasen mit umgebendem breitem Lympho- und Leukozytenwall. In vielen Knötchen zeigt das zentrale Gewebe den Charakter von retikulären bis lymphoretikulären Proliferationen. Größere Herdchen zeigen toxische Schädigung der zentral gelegenen Leukozyten (acidophile Körnung von Neutrophilen) oder sogar zentrale unregelmäßige Nekrosen. Bei letzteren Herdchen ist die Tendenz zum Konfluieren deutlich. Im Granulationsgewebe sind vereinzelt bis gruppenweise Riesenzellen vom Langhansschen Typ eingelagert. (Abb. 7).

Lokalisiert sind die granulomatösen Veränderungen vielfach bronchial und peribronchial und weisen hier mäßigen Kollagenfasergehalt und zahlreichere Plasmazellen auf als die Granulome anderer Lokalisation. Die Granulome haben aber auch deutliche Beziehungen zum Gefäßsystem (haematogene Aussaat). Die nicht direkt befallenen

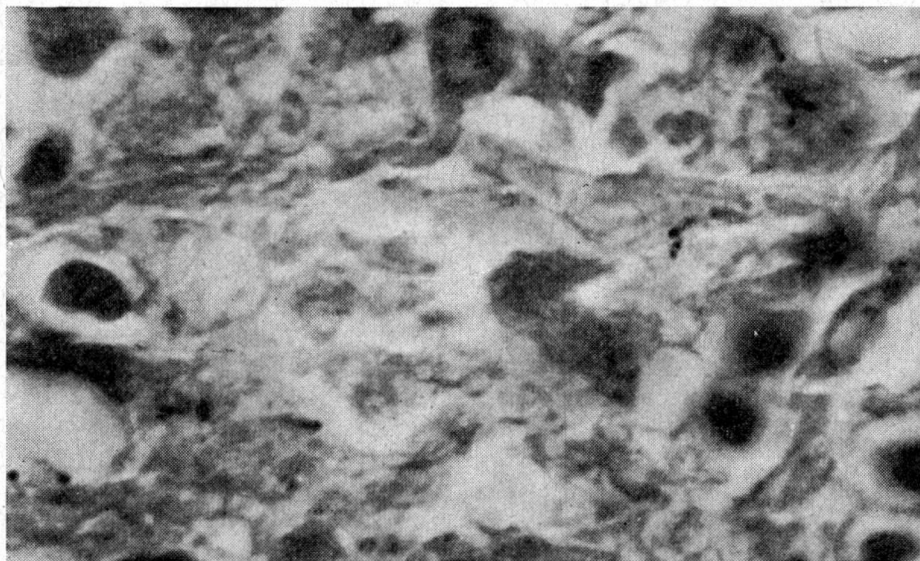


Abb. 8 Grampositive und säurefeste, verzweigende, feine Fäden in stäbchenförmigem und kokkoidem Zerfall. Lunge Kuh. (Gram-Färbung, 1600mal vergrößert).

Bronchien und Bronchioli zeigen nur geringe chronisch katarrhalische Entzündungserscheinungen (Drüsenhyperfunktion, spärliche Plasmazellinfiltrate).

In den Granulomen, besonders deutlich am Übergang Nekrose-Granulationsgewebe, finden sich feinste Netze von zum Teil eng verknäuelten, zum Teil locker angeordneten grampositiven und säurefesten Fäden, die echte Verzweigungen aufweisen. Diese Fäden sind zum Teil in ihrer Plasmastruktur segmentiert, zum Teil zerfallen sie, insbesondere in nekrotischen Zentren in stäbchenförmige bis kokkoide Elemente, wobei die Verzweigungen dann nur noch als kleine Gabeln zu erkennen sind. Diese Fäden sind etwa $\frac{1}{4}$ bis $\frac{1}{2} \mu$ dick (Abb. 8).

Da aus technischen Gründen eine Kultur unterbleiben mußte, kann die Diagnose *Nocardiose* nicht mit absoluter Sicherheit, sondern nur mit großer Wahrscheinlichkeit gestellt werden.

Besprechung der Befunde

Fall 1. Aus der Literatur sind mehrere Fälle von *Herzklappen- und Endokard-Nocardiose beim Rind* bekannt (vgl. Bergey). Unseres Wissens hat

Luginger erstmals ausführlich über zwei derartige Befunde berichtet. Nach seinen Beschreibungen lagen wie in unserem Fall *tumorähnliche Knotenbildungen im Bereich der rechten AV-Klappen und im angrenzenden Kammerseptum* vor, außerdem eine ausgeprägte *Thrombo-Endocarditis valvularis fibrino-purulenta* mit zerklüfteter Oberfläche und Zerfallstendenz. Demgegenüber weist unser Fall mehr produktiven Charakter auf. Pathogenetisch ist mit Luginger eine *hämatogen* entstandene Endocarditis valvularis mit progressivem Charakter naheliegend, doch liegt der Infektionsweg im dunkeln.

Über *Lebernocardiose* beim Rind ist in den von Bergey zitierten, in der Schweiz leider nicht verfügbaren Arbeiten offenbar nichts Spezielles vermerkt. Die Leber kann bei septikämischer Aussaat mitbetroffen werden¹. Einzelknoten in diesem Organ haben aber klinisch nur untergeordnete Bedeutung im Vergleich zu den schwerwiegenden Herzveränderungen.

Von einigem Interesse ist die vergleichende Betrachtung der Läsionen beim Rind mit denjenigen beim künstlich infizierten Meerschweinchen, das bereits 7 Tage post infectionem eine akute Abwehr mit Leuko- und Histiocyten entwickelt hat. Demgegenüber zeigt das Rind die typischen Granulombildungen infolge chronischen Verlaufes.

Differentialdiagnostisch kommen in erster Linie *Tuberkulose* und *Actinomykose* in Frage. Die genauere histologische Betrachtung der Granulomknoten läßt aber diese Möglichkeiten besonders mit Hilfe einer Gram-Färbung ausschließen. Zudem führt die *bakteriologische Untersuchung* zur Präzisierung der Diagnose (*Nocardia asteroides*).

Fall 2. Bisher sind nach der Literatur (Bergey, Dodge, Ainthworth and Austwick) vier *Nocardia*-Arten als Pneumonieerreger beim Rind und eine bei der Ziege gefunden worden:

Curasson erwähnt generell, daß *Nocardia farcinia* als Erreger der tropischen Haut- und Lymphknotennocardiose gelegentlich generalisieren könne, wobei somit auch die Lungen ergriffen werden. Nähere Beschreibungen der gesetzten Läsionen fehlen aber. *Nocardia asteroides* wurde als Urheber einer tuberkuloseähnlichen Pleuro-Pneumonie bei einer Kuh aus tuberkulosefreiem Bestand von *Bishop und Fenstermacher* isoliert und beschrieben.

Von Burnett wurde bei zwei Kühen der Erreger von tuberkuloseähnlichen Pneumonien isoliert, untersucht und bezeichnet als (*Actinomyces*) *Nocardia pulmonalis*. Einen sowohl morphologisch wie auch kulturell sehr ähnlichen Keim (*Nocardia caprae*) fand Silberschmidt als Erreger einer kleinknotigen, diffus ausgesäten, tuberkuloseähnlichen Ziegenpneumonie. (*Actinomyces* =) *Nocardia actinoides* wurde schließlich als infektiöses Agens bei einer endemischen Kälberpneumonie von Smith isoliert.

¹ vgl. *Nocardia farcina* (Curasson).

Auffallend ist, daß von allen Autoren bei den Lungennocardiosen die makroskopische Gleichheit mit Tuberkulose hervorgehoben wird. Es handelt sich immer um in großer Zahl diffus ausgestreute, zum Teil produktive, zum Teil zentral einschmelzende miliare bis erbsengroße Granulomherdchen. Gleiche makroskopische Veränderungen liegen auch in unserm Fall vor.

Sogar mikroskopisch sind die Veränderungen sowohl bei unserm Fall wie auch bei den Fällen aus der Literatur nicht zu unterscheiden von tuberkulösen Veränderungen bei diffuser Aussaat und abgesehen von Drusenbildungen auch nicht von der diffusen Lungenaktinomykose (Nieberle und Cohrs).

Hingegen ergibt schon die Morphologie des Erregers und vielmehr noch seine Wachstumscharakteristik auf den verschiedenen Nährsubstanzen deutliche Unterschiede zu Tuberkulose und Aktinomykose:

Auf die Morphologie von *Nocardia asteroides* wird an anderer Stelle eingegangen und *Aktinomyces actinoides* fällt durch seine gramnegative Färbbarkeit und durch sein nur teilweise aerobes Wachstum aus der Reihe der eigentlichen Nocardiosen.

Hingegen sind *Nocardia pulmonalis* und *Nocardia caprae* in ihren Wachstumstendenzen sehr eng verwandt (als einziger Unterschied verflüssigt *N. caprae* im Gegensatz zu *N. pulmonalis* Gelatine nicht [Bergey]) und in der Morphologie identisch mit unserem Fall: Der sehr feinfädige (nur etwa die Hälfte der Dicke von *N. asteroides*), grampositive, säurefeste, aerobwachsende Erreger zeigt große Zerfallstendenz in stäbchenförmige bis kokkoiden Formen, wobei die echten Verzweigungen dann nur noch als kleine Gabeln sichtbar sind. So finden wir dann im Gewebe oder in der Kultur nur lockere Herdchen dieser beschriebenen Zerfallsformen, die auch etwa als feinste dichte Knäuelchen sich präsentieren können. Diese morphologische Übereinstimmung läßt die Vermutung zu, daß es sich auch in unserem Fall um eine *Nocardia pulmonalis* (oder nahe verwandte *N.*) handelt.

Bei diesen Lungennocardiosen der Wiederkäuer ist interessant, daß sie im Gegensatz zu Lungennocardiosen von Mensch, Carnivoren und Nagern (= meist *N. asteroides*) (Lit. s.b. Lindt und Freudiger) keine Generalisierungstendenz aufweisen, was auf gute Resistenz des Rindes gegenüber Nocardiose deutet.

Nach der Lokalisation der Einzelgranulome, die sowohl peribronchial wie perivaskulär auftreten, kann auf aerogene Infektion mit hämatogener Ausbreitung im Organ geschlossen werden, insbesondere da das peribronchiale Granulomgewebe deutlich faserreicher, also älter ist.

Bedeutung der Nocardiosen des Rindes

Nach unsern Befunden handelt es sich klinisch um eine chronische, zum Teil fieberhafte Erkrankung. Sie wird aber meist erst manifest bei weitgehenden Organschädigungen wie Herzklappeninsuffizienz oder gar unvoll-

ständiger Stenosierung und ausgedehnter Pneumonie mit signifikanter Verminderung des respiratorischen Gewebes.

Eine seuchenhafte Ausbreitung ist bisher nicht beobachtet worden und auch nicht wahrscheinlich, da es sich im Gegensatz zur Aktinomykose um eine *exogene* Infektion handelt, die erst bei allgemeiner Resistenzverminderung angehen kann. Wichtig aber ist die genaue Diagnose wegen der Ähnlichkeit mit tuberkulösen Veränderungen für das befallene Einzeltier aus tuberkulosefreiem Bestand.

Zusammenfassung

Ein Fall von Herz-, Leber-Nocardiose und ein Fall von diffuser Lungen-Nocardiose beim Rind wurden pathologisch-anatomisch und histologisch untersucht. Dabei zeigte es sich, daß Nocardiose-Veränderungen beim Rind kaum von Tuberkulose zu unterscheiden sind. Diese Unterscheidung gelingt lediglich mit Hilfe der Erreger-Morphologie (grampositive und säurefeste, feine, verzweigende Fäden) und mit der Kultur (aerobes Wachstum, Tierversuch).

Résumé

Examens anatomo-pathologiques et histologiques d'un cas de Nocardiose cardiaque hépatique et d'une Nocardiose pulmonaire chez le bœuf. Il résulte de ces examens qu'on ne peut guère distinguer les lésions de Nocardiose de celles engendrées par la tuberculose. Cette distinction s'opère uniquement à l'aide de la morphologie de l'agent (fins filaments ramifiés grampositifs et acidorésistants) et de la culture (croissance aérobie et essai sur l'animal).

Riassunto

Un caso di nocardiasi cardiaco epatica ed uno di nocardiasi polmonare diffusa nel bovino furono esaminati sotto gli aspetti anatomo-patologico ed istologico. Al riguardo si è verificato che le lesioni da nocardiasi nel bovino sono appena differenziabili da tubercolosi. Questa distinzione riesce solo con l'aiuto della morfologia dei germi (fili grampositivi fini, ramificati e acidoresistenti) e con la coltura (crescita anaeroba ed esperimento su animali).

Summary

Pathologic-anatomical and histological examinations of one case of nocardiosis of heart and lung and one case of diffused lung-nocardiosis in cattle. The lesions are scarcely distinguishable from those of tuberculosis. The differentiation is possible only by the morphology of the agent (gram-positive and acid-fast fine ramified filaments) and by cultivation (aerobic, animal experiment).

Literatur

Ainworth G.C. and Austwick P.K.C.: Fungal diseases of animals. Bucks, 1959. – Bergey M.: Bergey's Manual of determinative Bacteriology. 7 ed. Baltimore, 1957. – Bishop L.M. and Fenstermacher R.: An acid-fast actinomyces obtained from lesions resembling bovine tuberculosis. Cornell vet. 23, 288–296 (1933). – Burnett zit. nach Bergey. – Curasson G.: Traité de pathologie exotique vétérinaire et comparée. Vol. II, 2d ed. Paris, Vigot-Frères, 1942. – Dodge C.W.: Medical Mycology: Fungous diseases of men and other mammals. St. Louis USA. C.V. Mosby, 1935. – Dubos R.J.: Bacterial and mycotic infections of Man. J.B. Lippincott Co., London 1948. – Fey H., Holm P. und Teuscher E.: Nocardiosen. Schweiz. Arch. Tierheilk. 96, 642–648 (1954). – Kuslys A. und Birn K.: Zur Frage der säurefesten Saprophyten in den Plazenten von abortierenden Rindern. Schweiz.

Arch. Tierheilk. 95, 123–125 (1953). – Lindt S. und Freudiger U.: Nocardiose beim Chinchilla. Schweiz. Arch. Tierheilk. 103, 302–309 (1961). – Luginger J.: Streptotricheen als Ursache von Endocarditis beim Rind. Monatsh. f. prakt. Tierheilk. 15, 289–336 (1904). – Møller C.: Syrefaste saprophytter som årsag til kastning hos ko. Nord. Vet. Med. 1, 528–540 (1949). – Munch-Petersen E.: Actinomyces (Nocardia) sp. from a bovine udder infection. Austr. vet. J. 30, 297–300 (1954). – Nieberle und Cohrs: Lehrbuch der speziellen pathologischen Anatomie der Haustiere. 3. Aufl. Fischer, Jena 1949. – Silberschmidt W.: Sur un nouveau streptothrix pathogène. Ann. de l'Institut Pasteur, 13, 841–853 (1899). – Smith T.: A pleomorphic bacillus from pneumonic lungs of calves simulating Actinomyces. J. exp. Med. 28, 333–344.

Aus dem Eidgenössischen Veterinäramt (Direktor: Dr. E. Fritschi)

Das Rechtsverhältnis zwischen Bund und Kantonen als Subventionsempfängern auf dem Gebiet der Tierseuchenbekämpfung

Von F. Riedi

Die Bundessubvention im Sinne dieser Abhandlung ist eine öffentlich-rechtliche Geldleistung des Bundes an die Kantone, die von der Erfüllung bestimmter Aufgaben durch die Subventionsempfänger abhängig gemacht wird. Sie ist eine durch einseitige Verfügung zuerkannte Leistung des Bundes, die auf einem Bundeserlaß (Bundesgesetz, Verordnung, Bundesratsbeschluß usw.) beruht¹. Die Kompetenz des Bundes zur Ausrichtung von Bundesbeiträgen an die Kantone bei der Bekämpfung von Tierkrankheiten muß letzten Endes wie alle Staatstätigkeit in der Bundesverfassung der Schweiz. Eidgenossenschaft vom 29. Mai 1874 (BV) ihre Grundlage finden; denn der Bund besitzt nur diejenigen Kompetenzen, die ihm von der BV übertragen werden. Dabei ist es allerdings nicht notwendig, daß er ausdrücklich ermächtigt wird; seine Zuständigkeit muß sich nur aus einer vernünftigen Auslegung der BV ergeben².

Sowohl das Bundesgesetz vom 13. Juni 1917 betreffend die Bekämpfung von Tierseuchen (TSG) als auch das Bundesgesetz vom 29. März 1950 über die Bekämpfung der Rindertuberkulose (BBR) basieren auf dem Art. 69 BV, der dem Bund die Befugnis einräumt, zur Bekämpfung übertragbarer

¹ Entscheid des Schweiz. Bundesgerichtes in Band 50, II. Teil, Seite 293 und folgende, oder abgekürzt: BGE 50 II 293 ff.; BGE 62 II 298; BGE 83 I 216; Verwaltungsentscheide der Bundesbehörden des Jahres 1937, Nr. 29 oder abgekürzt: VEB 1937, Nr. 29.

² Schollenberger J., Kommentar der Schweiz. Bundesverfassung, S. 107; Burckhardt Walter, Kommentar der Schweiz. Bundesverfassung, III. Auflage, Ausführungen zu Art. 3; Fleiner/Giacometti, Schweiz. Bundesstaatsrecht (zitiert Fleiner/Giacometti), S. 76 ff.; Sträuli Hans, Die Kompetenzausscheidung zwischen Bund und Kantonen auf dem Gebiet der Gesetzgebung, Zürcher Diss. 1933 (zitiert Sträuli), S. 51; Schindler Dietrich, Die Bundessubventionen als Rechtsproblem (zitiert Schindler), S. 51.