

Zeitschrift: Schweizer Archiv für Tierheilkunde SAT : die Fachzeitschrift für Tierärztinnen und Tierärzte = Archives Suisses de Médecine Vétérinaire
ASMV : la revue professionnelle des vétérinaires

Herausgeber: Gesellschaft Schweizer Tierärztinnen und Tierärzte

Band: 104 (1962)

Heft: 3

Artikel: Spontane, letal verlaufende Toxoplasmose bei einem Affen

Autor: Stolz, G.

DOI: <https://doi.org/10.5169/seals-591356>

Nutzungsbedingungen

Die ETH-Bibliothek ist die Anbieterin der digitalisierten Zeitschriften. Sie besitzt keine Urheberrechte an den Zeitschriften und ist nicht verantwortlich für deren Inhalte. Die Rechte liegen in der Regel bei den Herausgebern beziehungsweise den externen Rechteinhabern. [Siehe Rechtliche Hinweise.](#)

Conditions d'utilisation

L'ETH Library est le fournisseur des revues numérisées. Elle ne détient aucun droit d'auteur sur les revues et n'est pas responsable de leur contenu. En règle générale, les droits sont détenus par les éditeurs ou les détenteurs de droits externes. [Voir Informations légales.](#)

Terms of use

The ETH Library is the provider of the digitised journals. It does not own any copyrights to the journals and is not responsible for their content. The rights usually lie with the publishers or the external rights holders. [See Legal notice.](#)

Download PDF: 02.04.2025

ETH-Bibliothek Zürich, E-Periodica, <https://www.e-periodica.ch>

Spontane, letal verlaufende Toxoplasmose bei einem Affen

von G. Stolz

Toxoplasmose beim Affen wurde schon ziemlich früh festgestellt; Theze (1916) erwähnt in «Pathologie de la Guyane française» einen Brüllaffen (*Stenor senilicus*), der sich seit einigen Wochen als Versuchstier im Laboratorium befand und Abmagerung, Fieber mit heftigen Schüttelfrösten und Haarausfall zeigte. Bei der Sektion fanden sich Toxoplasmen in Knochenmark, Milz und vor allem in der Leber. 1933 wurde ein weiterer Fall bei einem Pavian (*Cynocephalus babuin*) von Levaditi und Schoen beschrieben. Es handelt sich hier wieder um ein Versuchstier, das intraganglionär mit Lymphogranulozytosevirus infiziert worden war. Der Tod erfolgte am sechsten Tag, bei der Sektion waren im Gehirn neben andern, frischen Veränderungen auch einige Pseudozysten sichtbar. Einen ganz ähnlichen Fall beschrieben Kopciowska und Nicolau (1938) bei einem Schimpansen, der einige Tage nach der Infektion mit Aujeszky-Virus getötet wurde. Im Gehirn befanden sich neben frischen, für Pseudowut typischen Veränderungen einzelne chronisch-entzündliche Prozesse und eine einzige Pseudozyste. Ratcliffe und Worth (1959) untersuchten 27 Fälle von Toxoplasmose bei Zootieren, darunter befanden sich auch drei Affen (ein Totenkopffäffchen, *Saimiri sciurea*, und zwei Klammeraffen, *Ateles geoffroyi*). Die klinischen Symptome werden nicht beschrieben, im Gehirn keine Veränderungen nachgewiesen. Die pathologisch-anatomischen Veränderungen werden als nicht pathognomonisch bezeichnet: bei den meisten Tieren zeigte sich eine Herzdilatation, herdförmige Nekrosen des Myocards, starkes Lungenödem, Leberstauung, oft mit nekrotischen Herden und Milzhyperplasie. Nähere Beschreibungen auch des klinischen Verlaufs von Toxoplasmose sind bei künstlich infizierten Versuchstieren zu finden. So unterscheiden Mohr, Wahle und Stammer (1955) bei parenteral und peroral infizierten Rhesusaffen zwei Verlaufsformen:

1. nach zehntägiger Inkubationszeit hochgradiges Fieber und epileptiforme Anfälle. Leukozytensturz nach zweiwöchiger Krankheit und daraufhin Genesung,
2. nach dreitägiger Inkubationszeit Fieber, Freßunlust, Abmagerung, Kraftlosigkeit, starker Durchfall. Tod am 7. bis 12. Krankheitstag.

Einen der Verlaufsform (2) entsprechenden Fall beschreiben Cowen und Wolf (1945) ebenfalls bei einem Rhesusaffen. Es handelt sich um ein juveniles Tier, das intracerebral und i. p. mit Toxoplasmose infiziert worden war. Es starb fünf Tage nach der Infektion unter Konvulsionen. Bei der Sektion wurden Meningoencephalitis, interstitielle Myocarditis und herdförmige interstitielle Pneumonie, herdförmige Myositis und kleine Entzündungsherde im rete testis festgestellt. Die vorliegenden Arbeiten lassen die Schwierigkeiten der klinischen Diagnose bei Toxoplasmose erkennen, indem bei den meisten spontanen Fällen die Krankheit erst bei der Sektion erkannt worden war. Bei unserem eigenen Fall wurde die Verdachtsdiagnose schon klinisch gestellt, der Krankheitsverlauf genau beobachtet und die klinische Diagnose durch die Sektion bestätigt.

Anamnese: Ein brasilianischer Wollaffe (*Lagothrix lagotricha*), vierjährig, weiblich, wurde vom Besitzer seit drei Jahren zusammen mit zwei andern Tieren der gleichen Art gehalten. Im Sommer 1958 machte das Tier eine Lungenentzündung durch, von der es sich recht gut erholt haben soll.

Im Herbst 1960 paarte es sich mit einem damals neu zugekauften männlichen Tier. Im Frühling 1961 traten erstmals wieder gesundheitliche Störungen auf (wechselnde Umfangsvermehrung des Abdomens, hin und wieder Incontinentia urinae), doch wurden sie vom Besitzer als Folgen der Trächtigkeit interpretiert. Am 17. und 18. Juli bestanden Freßunlust, Schläfrigkeit und Durchfall; die Symptome wurden aber vom Besitzer auf den Genuß schlechter Kirschen zurückgeführt, da seine ganze Familie ebenfalls Verdauungsstörungen zeigte. Am 19. 7. erster Besuch des Tierarztes.

Befund: Körpertemperatur $40,8^{\circ}$, starkes Erbrechen, Durchfall. Das psychische Verhalten des Tieres war stark gestört, es zeigte Wackeln mit dem Kopf, schielte leicht, Reflexe stark verlangsamt. Der Tierarzt stellte, gestützt auf die Anamnese, die vorläufige Diagnose «Toxische Gastroenteritis» und behandelte mit Chloramphenicol, Methionin und Vitamin-B-Komplex. Am 24. Juli war das Tier fieberfrei, die Freßlust war teilweise zurückgekehrt, die gastrischen Symptome weitgehend verschwunden, die nervösen Störungen wurden jedoch immer stärker. Am 29. Juli untersuchte der Tierarzt den Affen nochmals und versuchte den Besitzer zur Euthanasie des Patienten zu bewegen, da er bereits einen sehr starken Verdacht auf Toxoplasmose hegte, jedoch ohne Erfolg. Am 31. Juli verendete das Tier. Es wurde vom Tierarzt mit der Verdachtsdiagnose «Toxoplasmose» dem Veterinär-pathologischen Institut der Universität Zürich eingesandt.

Sektion: Körperfett und elastische Häute sind leuchtend gelb gefärbt. Die Lunge erscheint stark vergrößert, flüssigkeitsreich, in Trachea und Bronchien befindet sich feinblasiger Schaum in großer Menge. Der Herzbeutel enthält ziemlich viel klare, gelbliche Flüssigkeit, dem Herzen sind an einzelnen Stellen weiche, helle Massen aufgelagert, im Myocard sind keine Veränderungen sichtbar. Magen und Darm enthalten wenig Inhalt, die Schleimhaut zeigt keine Besonderheiten. Die Leber ist leicht geschwollen, die Gallenblase prall gefüllt. Die Milz zeigt eine sehr starke Schwellung mit gespannter Kapsel, die Farbe ist leuchtend blaurot. Das Gehirn weist bei oberflächlicher Inspektion keine Veränderungen auf, erst beim Schneiden des fixierten Gewebes sind auf der Schnittfläche feine Blutungen sichtbar. Übrige Organe makroskopisch ohne Besonderheiten.

Histologische Untersuchung

Gehirn: Entzündliche Veränderungen und Pseudozysten sind im Groß- und Kleinhirn vorhanden, vor allem aber in letzterem ausgeprägt. Dort liegen Pseudozysten in Gruppen bis zu zehn Stück oder einzeln in der Molekular- und Körnerschicht, bilden teilweise Zentren von Entzündungsherden oder sind von vollständig reaktionslosem Gewebe umgeben. Es sind vereinzelte größere Blutungen sichtbar. Die Gefäße, vor allem die kleineren Arterien sind oft von gewucherten Gliazellen und Lymphozyten umgeben. Die Intima ist gewuchert und bildet oftmals das Lumen der Gefäße vollständig verschließende Zellhaufen mit ziemlich großen, länglichen, blassen Kernen. Außerdem enthalten die Gefäße reichlich Lymphozyten und vereinzelte Granulozyten. Die Venen sind im übrigen stark gestaut. In den Erweichungsherden zeigt die graue Substanz stärkere eosinophile Färbung und einen scholligen Zerfall. Die Herde selbst bestehen aus

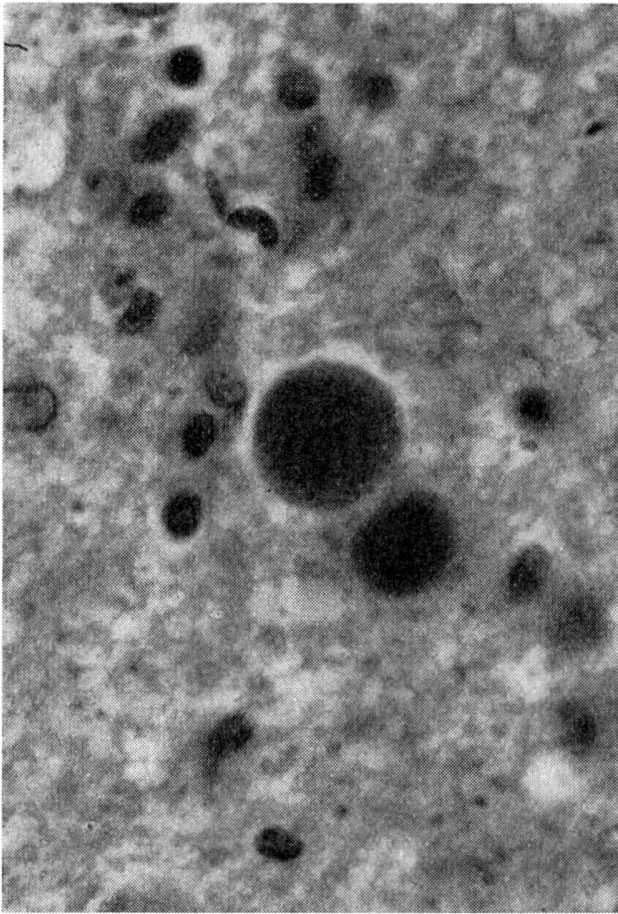


Abb. 1 Pseudozysten im Gehirn.

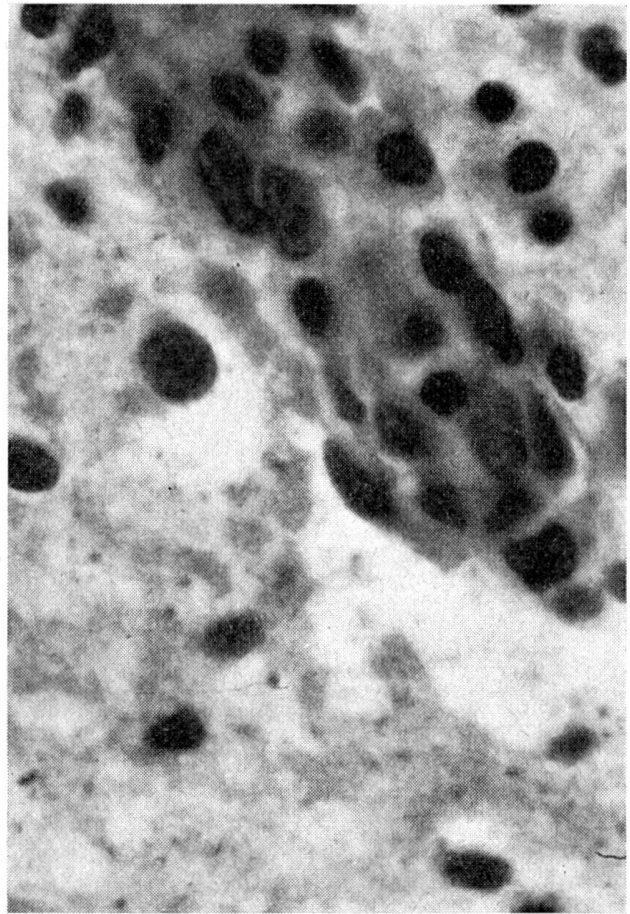


Abb. 2 Typische Gefäßveränderungen im Gehirn.

Gliazellen, Histozyten, Lymphozyten und Granulozyten in wechselnder Zahl, sie befinden sich oft, aber nicht immer, in der Umgebung veränderter Gefäße. Im Großhirn sind in der grauen Substanz die Erweichungsherde und Gefäßveränderungen sehr ausgeprägt, Pseudozysten kommen seltener vor als im Kleinhirn.

Niere: Neben erweiterten Blutgefäßen fallen zuerst zahlreiche entzündliche Herde auf, die aus dunklen Rundzellen bestehen. Diese Herde liegen vorwiegend in der Rindenschicht, periglomerulär und im Interstitium, sind aber auch im Hilusgebiet in der Umgebung der großen Gefäße vorhanden. Die Entzündungszellen bestehen aus Fibroblasten, Histozyten, Lymphozyten und vereinzelt neutrophilen Granulozyten. Die Bowmansche Kapsel erscheint unregelmäßig leicht verdickt mit einzelnen geschwollenen Kernen und enthält Eiweißmassen in Spuren. Die Schlingen selbst sind stellenweise vermehrt eosinophil gefärbt, die Kerne weisen eine leichtgradige Pyknose auf. Einzelne Kanälchen sind durch ein lokales Oedem des Interstitiums isoliert, andere zeigen eine vermehrte azidophile Färbbarkeit und Kernpyknose. Kleine Kanälchengruppen sind deutlich erweitert, zeigen ein abgeflachtes Epithel und enthalten eosinophil gefärbte seröse Massen. Die kleinen Arterien sind teilweise sklerosiert, weisen vermehrte Azidophilie der Grundsubstanz auf und enthalten pyknotische Kerne. In den von kleinen Blutungen umgebenen Entzündungsherden ist das Lumen oft weitgehend kollabiert. In unseren Schnitten sind keine Pseudozysten sichtbar.

Milz: Die vergrößerte Milz zeigt erweiterte Gefäße, ziemlich große Follikel und in der roten Pulpa zahlreiche Zellen. In den zentralen Partien der vergrößerten Follikel sind großkernige Zellen vorhanden, während gegen die Peripherie zu reife Lymphozyten vorliegen. In der roten Pulpa sind häufig freie rundliche Zellen mit großen Kernen sowie ziemlich viele Granulozyten vorhanden. Auch die erweiterten venösen Sinusräume enthalten Makrophagen und Leukozyten. In den schlecht sichtbaren dünnen Trabekeln

sind in der Umgebung der Blutgefäße oft gewucherte Fibroblasten und Granulozyten vorhanden. Einzelne Pseudozysten liegen in den Malpighischen Körperchen.

Herz: Im Myocard sind zahlreiche entzündliche Herde sichtbar, bestehend aus Ansammlungen von Histiozyten, Lymphozyten und einzelnen Granulozyten. Die Herzmuskelfasern sind teilweise auseinandergedrängt, oft verbreitert, zeigen eine etwas zu deutliche Längsstreifung und enthalten viele quadratische, eckige Kerne mit Pyknose. In der rechten Kammer ist die Entzündung mehr diffus, vielleicht auch stärker ausgeprägt. Wir konnten keine Parasiten nachweisen. Die erweiterten Blutgefäße enthalten viele Leukozyten und sind von mittelgradigem Oedem umgeben.

Leber: Die Disseschen Räume sind überall deutlich sichtbar, entzündliche Herde befinden sich in der Umgebung der Blutgefäße und intrakapillär. Das Interstitium ist oedematös gequollen und in den Glissonschen Feldern von Histiozyten, Lymphozyten und einzelnen Granulozyten infiltriert. Die Kupfferschen Sternzellen sind zum Teil geschwollen, innerhalb der Blutkapillaren befinden sich Granulozyten und große, rundliche Zellen in großer Zahl. In der Umgebung der Zentralvene besteht ein perivaskuläres Oedem mit Ansammlung einzelner Granulozyten und Lymphozyten. Die Leberzellen erscheinen meist etwas geschwollen, das Cytoplasma ist leicht gefärbt und enthält manchmal große Vakuolen. Die Kerne, welche meist gut erhalten sind, zeigen in vereinzelt Fällen Teilungserscheinungen oder sind auffallend groß. Es ist keine Stauung der Gallenkapillaren feststellbar. Wir konnten in unseren Schnitten *keine Pseudozysten* nachweisen.

Lunge: Das Organ ist blutreich, in den Alveolen sind fast überall seröse Massen sichtbar. Die Alveolarwände erscheinen breit, enthalten erweiterte Blutkapillaren, geschwollene Endothelzellen und sind mit ziemlich vielen Granulozyten infiltriert. Im Lumen der Alveolen werden stellenweise große, desquamierte Zellen angetroffen. Im Interstitium sind die Blutgefäße stark erweitert. Es besteht ein perivaskuläres Oedem mit leichtgradiger Zellinfiltration, auch die Wand der Bronchien ist oedematös.

Diagnose: Hochgradige subakute nicht eitrige Encephalitis mit Erweichungsherden. Mittelgradige subakute Myocarditis. Leichtgradige subakute serös-eitrige, zum Teil desquamative Pneumonie. Hochgradige subakute interstitielle Nephritis. Mittelgradige subakute Splenitis. Leichtgradige herdförmige Hepatitis mit retikulärer Reaktion, Ikterus.

Epikrise: Der vorliegende spontane Fall von Toxoplasmose bei einem Wollaffen gleicht in seinem Verlauf stark den von Mohr, Wahle und Stammer beschriebenen experimentellen Fällen. Letal verlaufende Fälle scheinen beim erwachsenen Affen selten zu sein, dies zeigen die Experimente von Cowen und Wolf. Auch in unserem Fall scheint die Krankheit – nach den klinischen Symptomen zu schließen – im Magen-Darmtrakt begonnen zu haben, bis zum Tod waren diese initialen Entzündungserscheinungen jedoch bereits verschwunden. Auffallend ist das Auftreten des starken Ikterus, wie er beim Tier sehr selten, beim Menschen aber ziemlich häufig beschrieben wird.

Résumé

Rapport sur un cas de toxoplasmose spontanée à issue mortelle chez un singe du Brésil femelle de quatre ans. Cliniquement: symptômes avant tout gastro-intestinaux, aboutissant à des manifestations nerveuses. Les altérations anatomiques et histologiques du cerveau, des reins, de la rate, des poumons et du cœur sont décrites et comparées à d'autres cas de toxoplasmose antérieurement parues dans la littérature.

Riassunto

Si descrive un caso di tossoplasmosi spontanea e a decorso letale in una scimmia femmina brasiliana lanosa (genere *Lagothrix*). Nel decorso clinico predominarono anzitutto dei sintomi gastrointestinali e dopo di essi si verificarono sintomi nervosi. Le lesioni anatomiche e istologiche si riscontrarono nei seguenti organi: cervello, fegato, reni, milza, polmoni e cuore e l'autore compara tali lesioni con quelle constatate in precedenza nella tossoplasmosi della scimmia.

Summary

A description of a case of spontaneous lethal toxoplasmosis in a 4 years old female Brazilian wool monkey. In the clinical course gastro-intestinal symptoms were predominant, later after they had disappeared nervous symptoms came into the foreground. The anatomical and histological lesions in brain, kidney, liver, spleen, lung and heart are described and compared with those cases of monkey toxoplasmosis published in the literature.

Literaturverzeichnis

Cowen D. and Wolf A.: Acute fatal experimental toxoplasmosis in a young monkey. *Arch. Neurol. Psychiatr.* 53, 249 (1945). – Cowen D. and Wolf A.: Toxoplasmosis in the monkey. *J. Infect. Dis.* 77, 144 (1945). – Kopciowska L. and Nicolau S.: Toxoplasrose spontanée du chimpanzé. *Compt. rend. Soc. Biol.* 128, 179 (1938). – Levaditi C. et Schoen R.: Présence d'un toxoplasme dans d'encéphale de *Cynocephalus* babuin. *Bull. Soc. Path. exot.* 26, 403 (1933). – Mohr W., Wahle H. und Stammler A.: Experimentelle Toxoplasroseinfektion beim Rhesusaffen. *Tropenmed. u. Parasit.* 6, 386 (1955). – Ratcliffe H.L. and Worth C. B.: Toxoplasmosis of captive wild birds and mammals. *J. of Path.* 27, 655 (1959). – Rhodaniche E.: Spontaneous toxoplasmosis in the white face monkey, *Cebus capucinus* in Panama. *Am. J. trop. med. and Hyg.* 3, 1023 (1954). – Rhodaniche E.: Susceptibility of the marmoset *Marikina geoffroyi* and the night monkey *Aotus zonalis* to experimental infection with toxoplasma. *Amer. J. trop. Med. and Hyg.* 3, 1026 (1954). – Theze J.: Pathologie de la Guyane française. *Bull. Soc. path. exot.* 9, 449 (1916).

Un cas de septuplés chez une vache

par le Dr G. Grandchamp, Granges-Marnand

Le 17 mars 1961, nous examinons chez M. A. W. à V. une vache de race brune, No 2111, âgée de 3 ans; cette vache a vêlé pour la première fois le 2 janvier 1961; depuis, elle n'a jamais été en chaleur. Nous pratiquons l'énucléation d'un corps jaune persistant. Le 28 avril, cette vache nous est présentée à nouveau, le traitement ayant été infructueux. Nous énucléons un corps jaune et procédons à l'injection par voie intramusculaire de 1000 UI de Gonadotrophine Sérique Roussel; les chaleurs se déclarent le 1er mai 1961, soit 3 jours après, et la vache est saillie aussitôt, bien que nous ayons conseillé au propriétaire d'attendre le rétablissement du cycle oestral normal.