

Zeitschrift: Schweizer Archiv für Tierheilkunde SAT : die Fachzeitschrift für Tierärztinnen und Tierärzte = Archives Suisses de Médecine Vétérinaire ASMV : la revue professionnelle des vétérinaires

Herausgeber: Gesellschaft Schweizer Tierärztinnen und Tierärzte

Band: 105 (1963)

Heft: 6

Artikel: Observations sur les maladies du gibier et des animaux sauvages faites en 1961 et 1962

Autor: Bouvier, G.

DOI: <https://doi.org/10.5169/seals-591944>

Nutzungsbedingungen

Die ETH-Bibliothek ist die Anbieterin der digitalisierten Zeitschriften. Sie besitzt keine Urheberrechte an den Zeitschriften und ist nicht verantwortlich für deren Inhalte. Die Rechte liegen in der Regel bei den Herausgebern beziehungsweise den externen Rechteinhabern. [Siehe Rechtliche Hinweise.](#)

Conditions d'utilisation

L'ETH Library est le fournisseur des revues numérisées. Elle ne détient aucun droit d'auteur sur les revues et n'est pas responsable de leur contenu. En règle générale, les droits sont détenus par les éditeurs ou les détenteurs de droits externes. [Voir Informations légales.](#)

Terms of use

The ETH Library is the provider of the digitised journals. It does not own any copyrights to the journals and is not responsible for their content. The rights usually lie with the publishers or the external rights holders. [See Legal notice.](#)

Download PDF: 17.03.2025

ETH-Bibliothek Zürich, E-Periodica, <https://www.e-periodica.ch>

Institut Galli-Valerio et Service vétérinaire cantonal, Lausanne

Observations sur les maladies du gibier et des animaux sauvages faites en 1961 et 1962

Par G. Bouvier

Comme toutes ces années passées, nous tenons à publier les observations faites à l'Institut Galli-Valerio sur les maladies du gibier. Bien que ces publications soient toujours réalisées sur le même schéma et bien que nous ne trouvions plus beaucoup de choses nouvelles, nous estimons pourtant qu'il est nécessaire et utile de donner quelques détails sur nos autopsies et sur les maladies du gibier. En effet, avec le recul des années, il devient possible d'établir la répartition géographique d'une malformation ou l'évolution d'une maladie épizootique ou contagieuse de nos animaux sauvages.

Nous avons reçu les cadavres ou des organes des animaux suivants :

- 18 bouquetins,
- 4 cerfs,
- 55 chamois,
- 156 chevreuils,
- 204 lièvres communs, dont 74 d'importation,

ainsi qu'une grande quantité de petits mammifères ou d'oiseaux sauvages, qui ont été étudiés plus spécialement au point de vue parasitologique. Le travail helminthologique, effectué à notre Institut par le Dr B. Hörning, fera l'objet de notes séparées et est financé par le Fonds national de la recherche scientifique.

Bouquetins

La plupart des animaux reçus sont morts des suites d'accidents, de capture, de transport ou de catarrhe gastro-intestinal d'origine indéterminée ou parasitaire.

Ces animaux nous ont permis de faire des recherches helminthologiques qualitatives et quantitatives du plus grand intérêt, chez des animaux cliniquement sains.

Signalons deux cas d'*Ecthyra* chez des animaux provenant du Mont-Pleureur (VS); une *fistule dentaire* d'une molaire ayant gêné la mastication et un *kyste dermoïde* contenant de nombreux poils chez des sujets provenant de l'Albris (GR).

Les ectoparasites du bouquetin sont assez rares chez nos animaux, notamment les pupipares. C'est pourquoi nous voulons signaler un ectoparasitisme assez important à *Bovicola ibicis* et à *Melophagus rupicaprae* chez 3 bouquetins provenant du Mont-Pleureur. Jusqu'à 1961, nous n'avions trouvé qu'une puce. Il semble bien que ce parasitisme à *Melophagus* soit actuellement en extension.

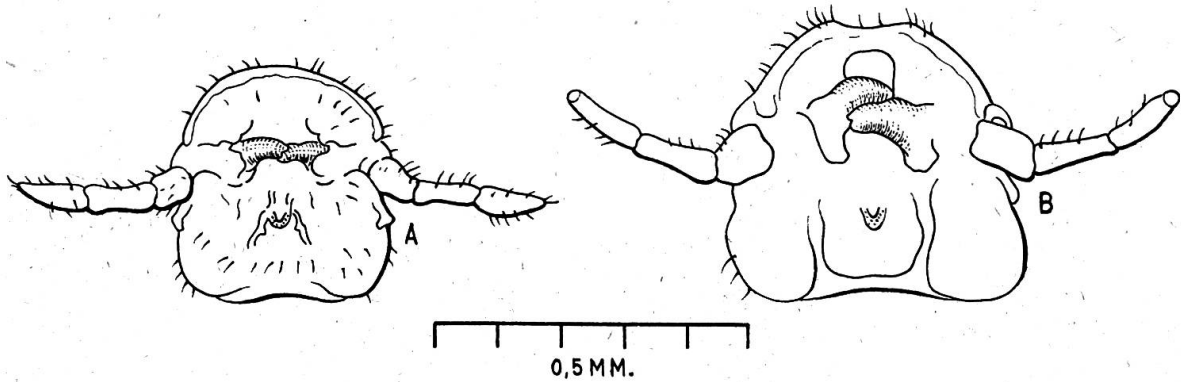


Fig. 1 A. *Bovicola longicornis* (tête). Cerf 43042, Pontresina. B. *B. tibialis* (tête). Cerf, Parc national.

Cerfs

Bien que le nombre de cerfs reçus soit très faible, nous avons pu faire des constatations intéressantes :

En 1961, nous avons rencontré de nouveau de la *microphthalmie* congénitale chez deux faons de cerfs des Grisons provenant de Glas/Thusis et de Küblis. Ces cas sont probablement en rapport avec ceux déjà signalés en 1954 et 1960 provenant des mêmes régions.

Alors que, jusqu'à maintenant, nous n'avons rencontré que *Bovicola tibialis* chez nos cerfs suisses, un animal reçu le 13 avril 1961 de Pontresina était parasité par *Bovicola longicornis*, qui est le parasite normal du cerf (fig. 1). Nous n'avons récolté que 9 exemplaires.

Ce cerf était également parasité par de nombreux poux (*Cervophthirus crassicornis*), par des larves nasales de *Pharyngomyia picta* et par des larves de *Hypoderma diana*.

C'est la première fois que nous rencontrons en Suisse des larves sous-cutanées chez nos cervidés.

En effet, malgré des recherches systématiques faites sur plus de mille chevreuils et de septante cerfs, il ne nous avait jamais été possible de rencontrer de larve sous-cutanée ou une cicatrice due à *Hypoderma*.

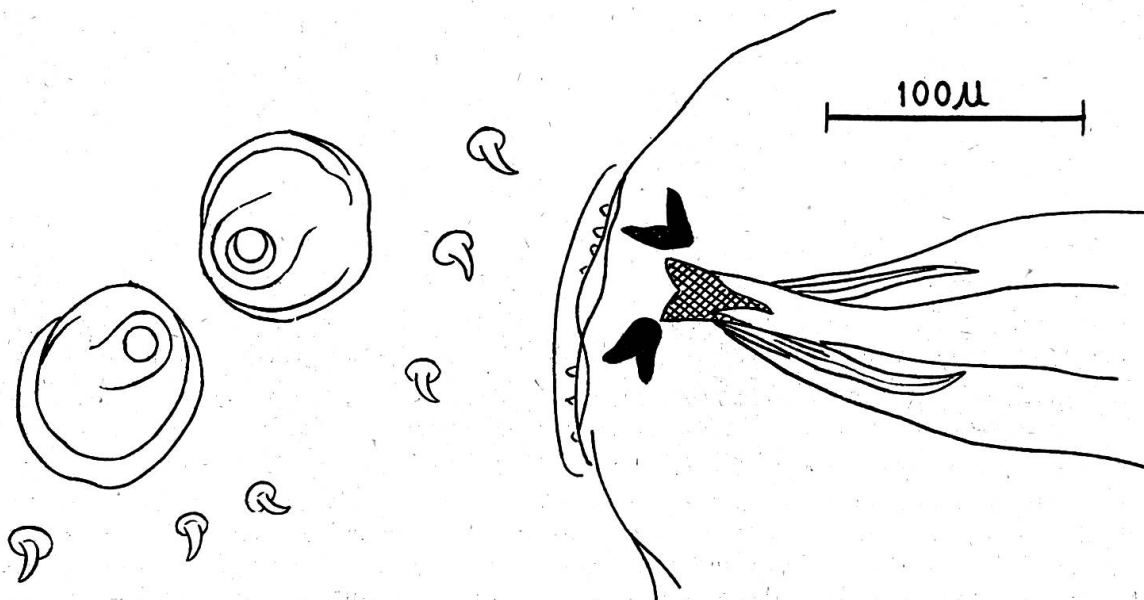


Fig. 2 Larve d'*Hypoderma diana* au 1er stade. Stigmates postérieurs et pièces buccales.

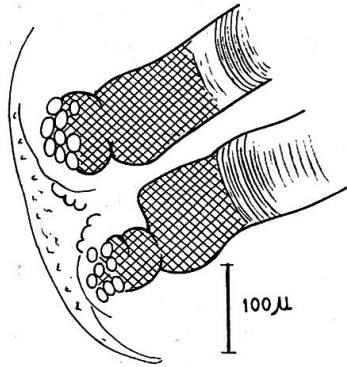


Fig. 3

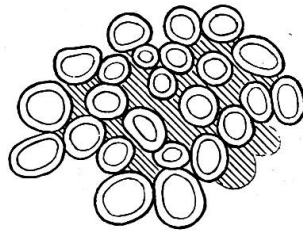


Fig. 4

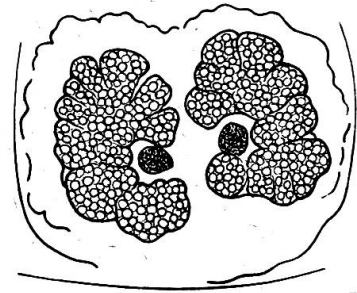


Fig. 5

Fig. 3 *Hypoderma diana*. Larve au 2ème stade. Plaques stigmatiques postérieures.

Fig. 4 Larve au 2ème stade. Détail de la plaque stigmatique postérieure. Même échelle que figure 2.

Fig. 5 Larve au dernier stade. Plaques stigmatiques postérieures. Même échelle que figure 3.

Les larves de notre cerf de Pontresina étaient très nombreuses, réparties sur toute la surface du dos et à tous les stades de développement, malgré l'époque relativement précoce (fig. 2 à 5). Elles correspondent à l'espèce *Hypoderma diana*, parasite normal du chevreuil, très répandu en Allemagne.

Dimensions des larves récoltées le 14 mars 1961:

1er stade	9,5 mm sur 2 mm. Stigmate postérieur à un seul pore.
2ème stade	9 × 2 mm à 16 × 7 mm (moyenne 12,9 × 4,2 mm). Stigmate postérieur à 25 pores environ.
2-3ème stade	une larve en train de muer de l'avant-dernier au dernier stade. 16 × 7 mm.
3ème stade	13 × 6 à 21 × 10 mm (moyenne 17,4 × 7,7 mm). Stigmates postérieurs réniformes à pores innombrables.

Chamois

Les maladies accidentelles: trauma avec, éventuellement, complication bactérienne de pleurésie ou de péritonite, sont nombreuses (25 cas sur les 55 chamois autopsiés).

Signalons un chamois très maigre chez lequel nous avons trouvé, dans l'estomac, un gros bézoard incrusté ayant été cause d'une grave gastrite.

La concrétion mesurait 7,5 × 4 × 3,4 cm.

Les parasitoses, bien que fréquentes, sont rarement graves. Notons pourtant quelques bronchites vermineuses chez les jeunes animaux morts pendant la période d'hiver et quelques verminoses gastro-intestinales graves.

Chez un chamois de Melchtal (Obwald), nous trouvons une hépatite à *Fasciola hepatica*. Les lésions parasitaires étendues du foie sont relativement rares, bien que les douves ne soient pas exceptionnelles (fig. 6).

Les ectoparasites sont rarement très nombreux chez un même animal. Un jeune chamois de Nidfurn (Glaris) était pourtant couvert de Mallophages (*Bovicola alpina*).

De nombreux acariens ont été récoltés sur un chamois tué au Liechtenstein. La détermination qu'a bien voulu nous faire le Professeur Supperer, de Vienne, est *Trombicula deseleri* Methlagl 1928, seule espèce rencontrée chez le chamois par cet auteur.

Kérato-conjonctivite infectieuse. La maladie a éclaté dans la réserve du Sântis en 1960 déjà, mais c'est en 1961 que furent signalées les plus fortes pertes.

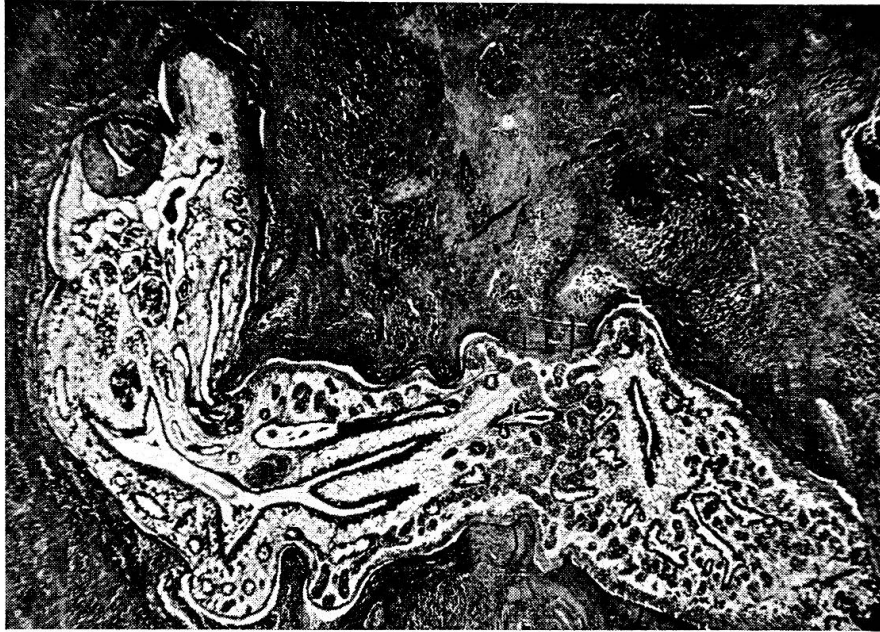

Fig. 6 Fasciolose hépatique du chamois.

L'épizootie s'est répandue dans un cheptel jusque là sain, n'ayant aucune immunité acquise, et c'est pourquoï les mortalités furent si nombreuses au début.

Les pertes totales furent de 31 animaux en 1960 (région saint-galloise entre le Säntis et Lütispitz) et de 148 de juin à mi-septembre dans le canton d'Appenzell (Rhodes-Intérieures et Rhodes-Extérieures), aux confins du Säntis.

La répartition des pertes nous est donnée par le rapport de G. Suhner, Hérissau (27 novembre 1961):

mâles	8%
femelles	62%
jeunes	30%

Après cette épizootie meurtrière, la situation s'est rapidement stabilisée ensuite de l'immunité acquise des animaux ayant fait une maladie bénigne ou inapparente.

A part l'important foyer du Säntis, nous n'avons, en 1960-1961, reçu aucun chamois malade de kérato-conjonctivite. En 1962, on signale pourtant de nombreux cas provenant de la Suisse centrale (Uri).

L'*Ecthyma* existe encore toujours, mais les cas restent sporadiques et rares: Mont-Pleureur, Diablerets.

Nous voudrions encore signaler un cas de cécité accidentelle chez un jeune chamois mâle de 6 mois provenant de Wassen (Uri). Les deux cristallins ne forment pas une boule compacte, mais sont divisés en trois et quatre parties arrondies, juxtaposées. Il s'agit très probablement d'une affection congénitale. On remarque, par ailleurs, chez cet animal, de nombreuses fractures cicatrisées des côtes, suite de chutes.

Chevreaux

Les 156 chevreaux que nous avons reçus proviennent des cantons de Vaud, Valais, Neuchâtel, Bâle-Campagne, Soleure, Argovie, Lucerne, Nidwald, Obwald, Schwyz, Schaffhouse, Saint-Gall, Grisons et Tessin.

Comme les années précédentes, un grand nombre d'animaux (43,5% des cadavres autopsiés) sont morts de *causes accidentelles*: chutes, chocs, coups de dents, de chiens surtout, noyades, infections secondaires. Dans ce nombre, on a 14 chevreaux mâles

avec fractures du crâne et abcès du cerveau ou des méninges à *Bacilles pyogènes*, ensuite de bataille de mâles.

Neuf chevreuils, très âgés, avec forte usure, voire perte des molaires, sont morts d'*usure générale*.

Nous avons diagnostiqué plusieurs malformations, pour la plupart osseuses et congénitales.

Nous avons ainsi observé un raccourcissement total du crâne, plus spécialement de la face, chez un faon de 3,6 kg provenant de Pontresina, et deux prognathismes inférieurs très prononcés ensuite du raccourcissement du maxillaire supérieur chez un faon de quelques jours de Latsch/Bergün (Grisons) et chez un jeune chevreuil de 7 mois, pesant 10 kg, provenant du Weissenstein sur Soleure.

Signalons encore une torsion du crâne, tant de la face que des maxillaires, chez un chevreuil de 10 mois, mal développé, ne pesant que 7,5 kg, provenant de Gadenstätt (Grisons). Cette irrégularité du crâne, ainsi que de nombreuses fractures anciennes des côtes, sont probablement la suite d'une carence. Cet animal était en plus fortement parasité par des ectoparasites et des helminthes pulmonaires, hépatiques et intestinaux.

Chez un faon de quelques jours, nous avons constaté une très forte dilatation de la vessie ensuite d'une *sténose congénitale* incomplète de l'urètre. La vessie ne pouvant pas se vider, il y avait en plus une forte dilatation des uretères et du bassin des deux reins.

Ensuite d'un *choc violent* pendant son jeune âge, un chevreuil de 8 mois de Safien-Platz (Grisons) présentait de nombreuses fractures des vertèbres cervicales, avec écrasement et disparition partielle de deux vertèbres. Avec la cicatrisation complète, il s'est produit des soudures et une torsion qui s'est répercutée même sur la formation du crâne, qui est fortement asymétrique (fig. 7).

Les chocs violents chez le gibier deviennent d'ailleurs de plus en plus fréquents avec l'augmentation de la circulation automobile, et le Touring Club de Suisse n'annonce pas moins de 740 accidents dus au gibier en 1961, avec 95% de chevreuils!

Accident de gestation. Une femelle de 7-8 ans est morte par suite de l'impossibilité d'expulser son fœtus en raison d'une position anormale de la tête. Il s'agissait d'un fœtus bien développé, prêt à naître au 6 février 1962, donc avec un développement accéléré tout à fait anormal.

Les *gastro-entérites* non spécifiques («diarrhées de printemps») sont toujours fréquentes (17 cas). Les *parasitoses gastro-intestinales* graves ont été surtout signalées en 1962, avec 11 cas.

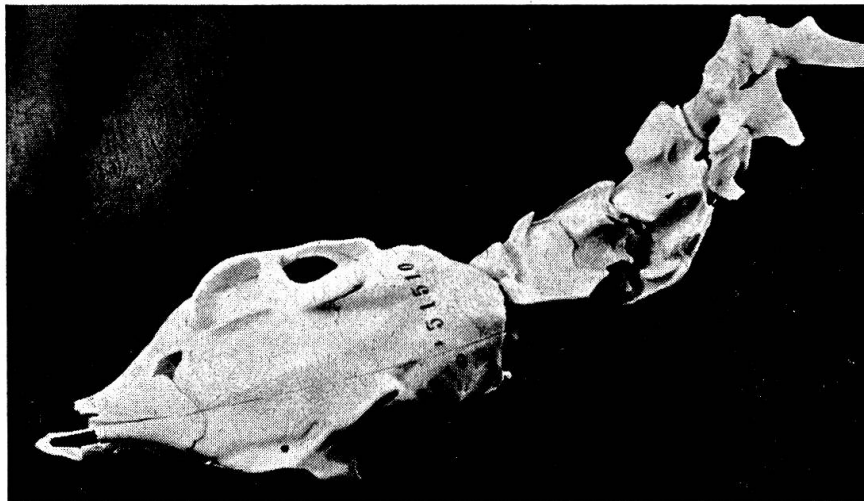


Fig. 7 Fractures cicatrisées chez un jeune chevreuil.

On rencontrait alors en même temps de nombreux ectoparasites: Mallophages, pupipares et cestres du nez, de la bronchite vermineuse et des petites douves du foie.

Signalons encore un *Cenurus cerebralis* chez un chevreuil provenant de Cossonay. Le kyste parasitaire, de la grosseur d'un œuf de pigeon, était situé à la base du cerveau. Cette parasitose est tout à fait exceptionnelle chez les cervidés, alors qu'elle est bien connue chez le chamois.

Chez un jeune chevreuil de Pailly (Vaud), nous diagnostiquons une grave coccidiose intestinale à *Eimeria ponderosa*, coccidie peu répandue en Suisse.

Les *mycoses* ne sont pas exceptionnelles chez nos chevreuils: mycose pulmonaire et rénale (Sissach) ou seulement pulmonaire (Baden et Meisterschwanden AG et Olten).

Ce dernier cas est un des plus intéressants. En effet, la lésion pulmonaire a eu une grave répercussion sur les os des membres. Les os longs, plus spécialement les radius, tibias, métacarpes et métatarses sont fortement épaissis. Il s'agit d'une ossification anormale, ne laissant plus qu'un vide restreint pour la moelle osseuse (fig. 8 et 9).

L'examen histologique des os a montré qu'il s'agit d'une périostite ossifiante en rapport avec la mycose pulmonaire: akropachie. Cette affection a été déjà signalée chez les cerfs et les chevreuils avec tuberculose pulmonaire.

Comme les incisives étaient très petites, usées et présentaient une teinte générale brunâtre, comme d'autre part on avait des formations de cal sur les côtes, nous avons fait procéder à un dosage du fluor. Les quantités trouvées sont très faibles, et une fluorose peut être exclue.

Dosage du fluor: chevreuil No 57 777

Os longs: 32 mg/100 g de substance sèche

Côtes: 35 mg/100 g de substance sèche

Molaires: 26,5 mg/100 g de substance sèche

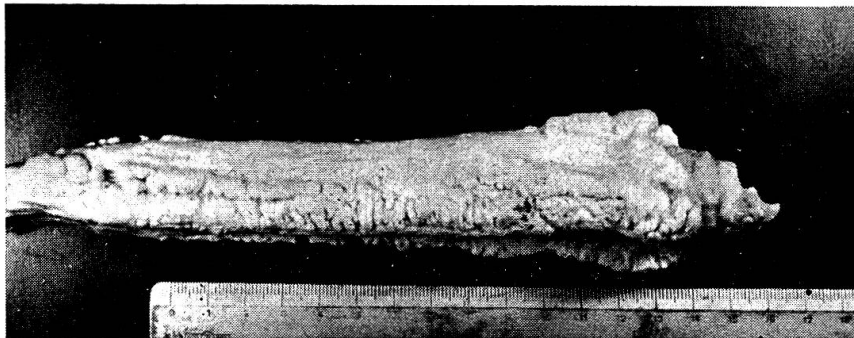


Fig. 8

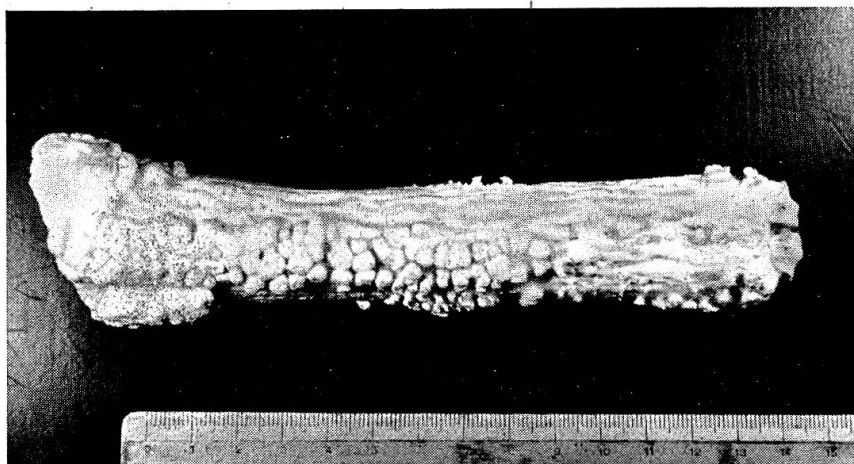


Fig. 9

Fig. 8 et 9 Akropachie. Métacarpe chevreuil No 57 777.

Lièvres

A. Lièvres importés destinés à être lâchés en Suisse (Tessin, Genève, Vaud)

Nous avons reçu 74 lièvres trouvés morts ou mourants à leur arrivée à la frontière suisse. Les pertes peuvent être attribuées généralement aux suites directes du transport: traumatismes divers, congestion générale, rupture de la vessie, parfois suite d'un avortement ou de péritonite.

Un lièvre destiné au canton du Tessin, mort à son arrivée à la frontière, avait une métrite chronique et des abcès multiples sur l'utérus, avec un pus de consistance mastic. Par cultures, on trouve *Brucella suis*, var. danoise.

A remarquer que la brucellose du lièvre, assez répandue chez nos lièvres, n'a jamais été signalée dans le canton du Tessin.

Un lièvre destiné au canton de Genève est mort de *toxoplasmose*.

Signalons encore le cas de 5 lièvres importés par un privé de Suisse orientale. Deux de ces animaux ont été reconnus brucelliques à *Brucella suis*, var. danoise. Il s'agit d'une femelle avec métrite purulente, suite d'avortement, et d'un mâle présentant des nodules nécrotiques de la rate.

Nous voudrions encore relever le résultat d'autopsie de 3 lièvres hongrois, importés et lâchés dans le canton du Tessin, qui furent trouvés morts les 12 et 18 janvier 1961. A l'examen de ces cadavres, on constate que les animaux sont très amaigris, qu'ils ne se sont pas acclimatés dans leur nouveau milieu, que deux sont morts de faim et que le troisième avait une obstruction stomacale par du fourrage grossier ne convenant pas.

Tous les lièvres importés ont fait l'objet de recherches spéciales concernant la tularémie: tous furent trouvés négatifs.

B. Lièvres indigènes

Les blessures diverses, surtout des suites de chocs violents (auto), sont fréquentes (20,7%), ainsi que les maladies accidentelles: pneumonies, avortements avec métrite, catarrhes intestinaux non spécifiques, etc. ... (13%).

Les maladies septicémiques restent pourtant la principale cause de mortalité (39,2%):

Pasteurellose: 13 observations.

Pseudotuberculose: 14 observations.

Staphylomycose: 8 observations.

Brucellose: 12 observations.

Il s'agit ici souvent de lièvres tués normalement à la chasse et présentant des lésions souvent étendues avec abcès nombreux sous-cutanés ou des organes.

Nos lièvres brucelliques proviennent du canton de Vaud (Duillier, Mont-sur-Rolle, Bex, Cergnat/Le Sépey, Grandcour et Ballaigues, 2 cas), du canton der Berne (Biglen), du canton d'Argovie (Sarmenstorf) et du canton de Lucerne (Lieli, 2 lièvres et Hertenstein).

Signalons encore 4 cas de toxoplasmose: Derendingen (SO), Rosières (SO), Alberswil (LU) et Gorduno (TI).

Les *affections mycosiques* sont relativement rares chez le lièvre. Chez un lièvre provenant de l'Abbaye (VD), les ganglions du foie sont fortement grossis et nécrosés. L'examen histologique a montré qu'il s'agissait d'une mycose, du genre *actinomycose*.

Les *affections tumorales*, toujours rares, feront l'objet d'une publication ultérieure détaillée (Dr H. Burgisser). Signalons pourtant deux *leucoses myéloïdes* avec hypertrophie de la rate et surtout des ganglions lymphatiques du cou chez deux lièvres provenant de La Praz (VD) et de Erlinsbach (AG).

Chez un lièvre de Halten (SO), les ganglions cervicaux sont fortement grossis et atteignent les dimensions d'œufs de pigeon. L'histologie a montré qu'il s'agissait de *lymphogranulomatose*.

Signalons encore un *sarcome réticulaire* chez un lièvre de Champéry (VS), dont toute la chaîne ganglionnaire du cou était fortement hypertrophiée, sans abcédation.

Les *intoxications* sont toujours difficiles à prouver chez le gibier et plus spécialement chez le lièvre.

Nous avons pourtant reçu 3 lièvres intoxiqués par le *Dinitrocrésol* abondamment utilisé en agriculture. Les lièvres reçus présentaient la couleur jaune caractéristique, et leurs organes contenaient une proportion appréciable de poison.

Souvent nous avons signalé, au vu de rapports toxicologiques, des intoxications à la *nicotine*. Il était intéressant de savoir si le lièvre pouvait s'intoxiquer en consommant des feuilles de tabac. Aussi avons-nous procédé à une expérimentation sur des lapins :

Dès le 9 août 1961, nous donnons à manger à deux lapins des feuilles de tabac fraîches. Au début, les animaux ne consomment le tabac qu'en petite quantité, mais après 2 jours déjà, ils absorbent volontiers jusqu'à 2 feuilles de tabac (170 grammes!) par jour *sans aucun symptôme d'intoxication*. Chaque lapin mange ainsi en 6 jours au moins 500 grammes de feuilles de tabac fraîches.

Les lapins sont alors sacrifiés : aucune lésion n'est relevée. Par recherches toxicologiques, on trouve *dans leurs organes* une quantité appréciable de nicotine faisant penser à une intoxication mortelle de l'animal.

Il semble bien qu'une analyse toxicologique avec présence de nicotine n'indique pas nécessairement une intoxication mortelle chez le gibier et que ce résultat doit être apprécié avec beaucoup de circonspection chez le lièvre (et probablement chez le chevreuil) dans les régions de culture du tabac pendant les mois d'été ou d'automne.

Ecureuils

La cause de la mort est généralement d'origine traumatique. Les recherches parasitologiques ont fait l'objet d'une étude spéciale du Dr B. Hörning.

Marmottes

Nous n'avons reçu que 6 marmottes, dont deux fortement parasitées par *Cteno- taenia marmottae* (Hospental, Uri) et *Cysticercus longicollis* (Sachseln OW).

Renards

Les nombreux cadavres de renards reçus ont fait l'objet de recherches parasitologiques, plus spécialement de recherche de *trichinose*, et les résultats ont déjà été publiés¹.

Signalons que la gale sarcoptique est encore toujours fréquente un peu partout en Suisse.

Blaireau

Chez un blaireau de Lausanne, on constate, sur le médiastin, une néoformation du volume d'une pomme, à centre purulent. L'examen bactériologique et les épreuves biologiques ont montré qu'il s'agissait d'une infection à *Salmonella typhi murium*.

Oiseaux divers

Nous avons reçu un très grand nombre d'oiseaux divers qui sont étudiés plus spécialement au point de vue parasitologique.

¹ voir Hörning B.: Neue Trichinoseherde in der Schweiz. Schweizer Archiv f. Thk. 104, 384-389 (1962).

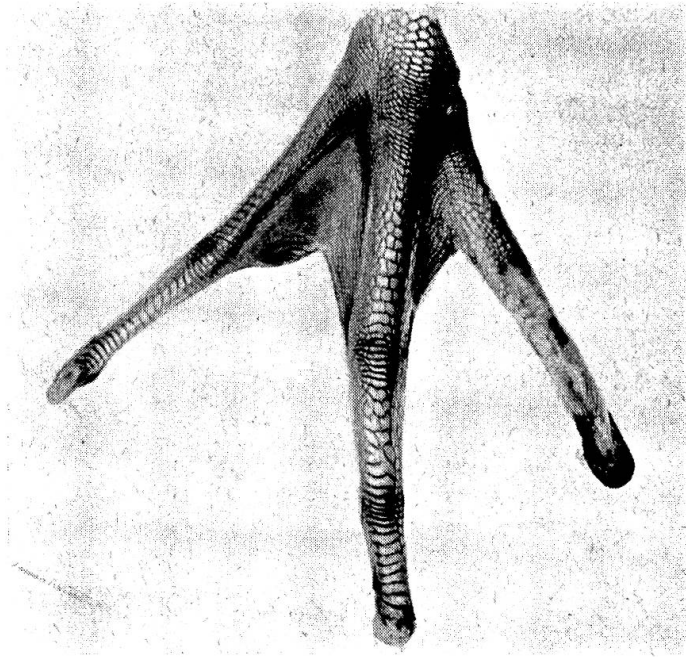


Fig. 10 Malformation des pattes chez un cygne.

Seize cygnes nous sont parvenus, dont un, provenant de Lausanne-Ouchy, présentait des lésions de *tuberculose aviaire généralisée*.

Nous avons d'ailleurs rencontré la même maladie chez une mouette provenant également d'Ouchy et chez un pigeon ramier provenant de Prilly.

Signalons encore une infection à bacilles du *rouget* chez une sarcelle d'hiver, provenant de Lucerne.

Un eider, trouvé épuisé sur la Reuss à Lucerne, présentait des lésions de *mycose* des poumons et des sacs aériens.

Un cygne de Pully, qui avait avalé de nombreux plombs de ligne, est mort de *saturnisme*.

Nous avons eu l'occasion de diagnostiquer une grave *syngamose* chez deux grands corbeaux élevés en captivité, avec symptômes d'étouffement. Nous avons voulu essayer une thérapie *per os* au tétrachlorure de carbone dissout dans 4 parties d'huile d'arachide.

A la dose de 1 cc du mélange répétée 3 et 5 fois, nous sommes arrivés rapidement à une guérison clinique et parasitologique totale.

Les oiseaux n'ont pas fait de rechute.

Nous voudrions encore signaler une curieuse malformation chez un cygne provenant de Genève, chez lequel les palmures des deux pattes sont complètement absentes (fig. 10). Cet oiseau ne pouvant pas se déplacer sur l'eau a dû être sacrifié.