

Zeitschrift: Schweizer Archiv für Tierheilkunde SAT : die Fachzeitschrift für Tierärztinnen und Tierärzte = Archives Suisses de Médecine Vétérinaire
ASMV : la revue professionnelle des vétérinaires

Herausgeber: Gesellschaft Schweizer Tierärztinnen und Tierärzte

Band: 106 (1964)

Heft: 11

Artikel: Hypervitaminose D chez le porc

Autor: Burgisser, H. / Jacquier, C. / Leuenberger, M.

DOI: <https://doi.org/10.5169/seals-593675>

Nutzungsbedingungen

Die ETH-Bibliothek ist die Anbieterin der digitalisierten Zeitschriften. Sie besitzt keine Urheberrechte an den Zeitschriften und ist nicht verantwortlich für deren Inhalte. Die Rechte liegen in der Regel bei den Herausgebern beziehungsweise den externen Rechteinhabern. [Siehe Rechtliche Hinweise.](#)

Conditions d'utilisation

L'ETH Library est le fournisseur des revues numérisées. Elle ne détient aucun droit d'auteur sur les revues et n'est pas responsable de leur contenu. En règle générale, les droits sont détenus par les éditeurs ou les détenteurs de droits externes. [Voir Informations légales.](#)

Terms of use

The ETH Library is the provider of the digitised journals. It does not own any copyrights to the journals and is not responsible for their content. The rights usually lie with the publishers or the external rights holders. [See Legal notice.](#)

Download PDF: 01.04.2025

ETH-Bibliothek Zürich, E-Periodica, <https://www.e-periodica.ch>

registrierung der Atemluft. Pflügers Arch. ges. Physiol. 209, 713 (1925). – [4] Fleisch A.: Le Pneumotachographe. Helv. Physiol. Acta 4, 363–368 (1956). – [5] Hug A.: Über chronische Atembeschwerden des Pferdes. Diss. Zürich 1937. – [6] Noelpp B. und J. Noelpp-Eschenhagen: Das experimentelle Asthma bronchiale des Meerschweinchens (I. Mitt. Methoden zur objektiven Erfassung [Registrierung des Asthmaanfalles]). Int. Archives of Allergy and Applied Immunology 2, 308–320 (1951). – [7] Noelpp B. und J. Noelpp-Eschenhagen: New Contributions to Experimental Asthma. Progress in Allergy 4, 361–456 (1954). – [8] Obel N. J. and C. G. Schmiterlöw: The action of histamine and other drugs on the bronchial tone in horses suffering from alveolar emphysema (heaves). Acta pharmacologica et toxicologica 4, 71–80 (1948). – [9] Rossier P. H., A. Bühlmann und K. Wiesinger: Physiologie und Pathophysiologie der Atmung. 1. Aufl., Springer-Verlag, Berlin-Göttingen-Heidelberg, 1956. – [10] Scherrer M., U. Bucher und A. Kostyal: Zur Technik atemmechanischer Untersuchungen. Bericht über das Symposium der Schweizer Medizin. Biolog. Ges. in Neuenburg über Probleme der künstl. Beatmung. Benno Schwabe, Basel, 1958.

Hypervitaminose D chez le porc

Par H. Burgisser¹, Cl. Jacquier et M. Leuenberger²

L'utilisation de vitamines à des doses souvent exagérées, notamment des vitamines A et D, peut, en dépit de ce qu'affirment encore certains traités (Manninger et Mocsy), comme l'a fait déjà remarquer Suter, provoquer des accidents parfois mortels. L'hypervitaminose D est connue chez l'homme, le chien, le chat, les bovidés jeunes et adultes, le vison, le renard d'élevage. Nous l'avons trouvée plus d'une fois chez le chinchilla où cette vitamine est utilisée pour améliorer le lustre de la fourrure.

Chez le porc, Dämmrich relate l'expérimentation qu'il fit avec la vitamine D₃. A une époque où l'élevage intensif du porc est en pleine évolution, où l'éleveur est tenté d'accélérer la croissance de ses sujets par un forçage biologique, il ne paraît peut-être pas inutile de rappeler la prudence en matière d'alimentation ou de thérapeutique.

L'hypervitaminose D, dont les lésions sont très connues, se caractérise par un précipité calcique surtout au niveau des organes à réaction acide (poumons, estomac, reins) chez certains animaux, ou chez d'autres au niveau des vaisseaux sanguins.

L'intoxication par la vitamine D dépend de nombreux facteurs (Collet; Joest; Dämmrich):

1. de la nature de la vitamine utilisée. La D₃ (Dehydrocholestérol) est plus active chez certains sujets que la D₂ (Ergostérol). Chez l'homme et chez

¹ Institut Galli-Valerio, Lausanne.

² Office vétérinaire cantonal, Genève.

la poule, D_3 est plus agissante que D_2 . Chez le chien (Collet), D_2 est plus toxique que D_3 ;

2. des doses administrées;
3. des réactions individuelles des sujets, notamment l'âge, l'espèce animale;
4. de la voie d'administration, la voie buccale à doses fractionnées et répétées paraît être la plus favorable à l'intoxication;
5. de l'état endocrinien du patient (insuffisance thyroïdienne);
6. de l'état des reins;
7. de la composition de la ration alimentaire (hypervitaminose favorisée par un apport riche en sels minéraux, freinée par une alimentation pauvre en calcium ou par de fortes doses de vitamine A).

L'hypervitaminose D chez le porc, les expérimentations de Dämmrich mises à part, la tolérance différente de D_2 et de D_3 chez cet animal, ne semblent pas avoir été très souvent remarquées.

Dunne signale que «le porc utilise l'un ou l'autre type de vitamine D aussi efficacement... L'excès de vitamine D est toxique; il y a hypercalcémie avec dépôt de calcium dans la paroi des vaisseaux sanguins, surtout de l'aorte, dans le cœur, ainsi que dans les reins».

En thérapeutique vétérinaire, les vitamines D_2 et D_3 sont toutes deux utilisées. La vitamine D_3 , reconnue plus efficace, tend à remplacer la D_2 . Le prospectus d'une grande fabrique mentionne que l'action des deux vitamines D est identique chez les mammifères, alors que chez les oiseaux la D_3 est 20 à 30 fois plus active que la D_2 .

Le besoin quotidien du porc en vitamine D est évalué par Brion à 400 à 800 UI par 100 kg de poids corporel. Schmidt donne 400 à 500 UI par 100 kg; pour la truie gestante 300 à 375 UI et la truie allaitante 550 à 625 UI.

Les doses curatives quotidiennes sont, chez cet animal, par voie buccale, estimées à 1500 à 3000 UI (Brion).

Les doses limites au-dessus desquelles se produisent des accidents chez l'animal en général ne sont pas précisées (Liégeois): pour certains, la vitamine D est toxique à partir de 20000 UI par kilo et par jour, alors que d'autres ont observé des accidents avec 1000, 2200 ou 11000 UI. Brion l'estime à 1000 fois la dose curative, Manninger et Mocsy à plusieurs centaines de fois les doses thérapeutiques.

Nous avons eu l'occasion d'étudier quatre cas d'hypervitaminose D accidentels dans trois porcheries du canton de Vaud et une du canton de Genève. Sur les trois premiers cas, nous n'avons pu récolter que très peu de renseignements, les lésions seules étaient caractéristiques; il s'agit de cas sporadiques. Le quatrième, le plus intéressant, fait ressortir la tolérance du porc à la vitamine D_2 alors que la vitamine D_3 provoque rapidement des lésions. L'activité antirachitique de la D_3 est du reste reconnue supérieure chez le porc à celle de la D_2 (Boniface, Brion in Brion).

Dans une grande porcherie où sévit une infection virale caractérisée par de la bronchopneumonie avec inappétence et hyperthermie, les porcs de 15 à 40 kg sont plus particulièrement touchés, ceci depuis plusieurs semaines.

Il est ordonné un mélange vitaminé choc composé de vitamines A, d'acide nicotinique, de vitamine B₂, de calcium pantothénique, de vitamine C et de vitamine D₂. 20 mg par porc de ce complément, soit 1 400 000 UI de vitamine D₂ devaient être distribués quotidiennement dans la soupe pendant 3 à 4 jours. La dose pouvait être renouvelée après une semaine.

Après deux jours de traitement, apparaît dans la porcherie une mortalité foudroyante. La cure vitaminique est naturellement aussitôt interrompue.

L'étiologie de cette mortalité et des troubles observés devait être précisée. Quel était le composant toxique de ce complément vitaminé qui, en deux jours, déclenchait de si fortes pertes?

La comparaison entre la formule du complément prescrit et celle du produit administré révélait l'utilisation de la vitamine D₃ en lieu et place de la D₂.

Les lésions, notamment microscopiques, nous orientaient d'emblée vers une hypervitaminose D, mais il fallait le prouver. Un point important restait à préciser: la tolérance si différente du porc à la vitamine D₂ et la vitamine D₃, tolérance signalée du reste par Brion.

Les doses des vitamines A, B et C sont adaptées et inférieures à celles capables de provoquer une hypervitaminose. Une expérimentation est entreprise sur 22 porcs d'environ 30 kg auxquels le complément est administré, soit au complet, soit en retranchant l'un des constituants, soit encore en changeant l'origine de certains composants. L'administration à long terme du complément vitaminé, mais sans vitamine D₃ ne provoque aucun accident. L'absorption, par contre, de vitamine D₃ sans les autres composants, à raison de 1 400 000 UI par jour, est pathogène dès le 2^e ou le 3^e jour, avec symptômes et lésions typiques.

L'expérimentation nous montre qu'administrée à des porcs de 20 à 30 kg, la vitamine D₃ à la dose journalière de 1 400 000 UI provoque régulièrement, dès le 2^e ou le 3^e jour, soit après l'absorption de 2 800 000 UI ou 4 200 000 UI, l'apparition de troubles caractérisés par un appétit capricieux, de la diarrhée, de l'apathie, de la dyspnée, de l'aphonie (symptôme typique), des vomissements, de l'amaigrissement, déjà parfois un coma, suivi de mort.

A l'autopsie, les lésions sont en général très marquées. Elles siègent sur les cordes vocales (aphonie caractéristique), aux poumons, au myocarde, aux reins et à l'estomac (fig. 1).

Les cordes vocales présentent de nombreuses taches ou stries blanchâtres. Les reins très pâles sont parsemés de plages ou de taches gris-jaune. Le poumon est volumineux, lourd, œdémateux, emphysémateux, de consistance augmentée. Le myocarde est souvent farci de foyers blanc-jaune, lui donnant un aspect tigré. L'estomac est vide, la muqueuse fundique est rouge, parsemée d'érosions.

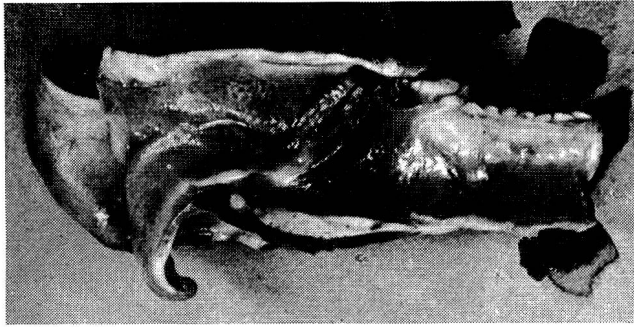


Fig. 1 Nécrose des cordes vocales.

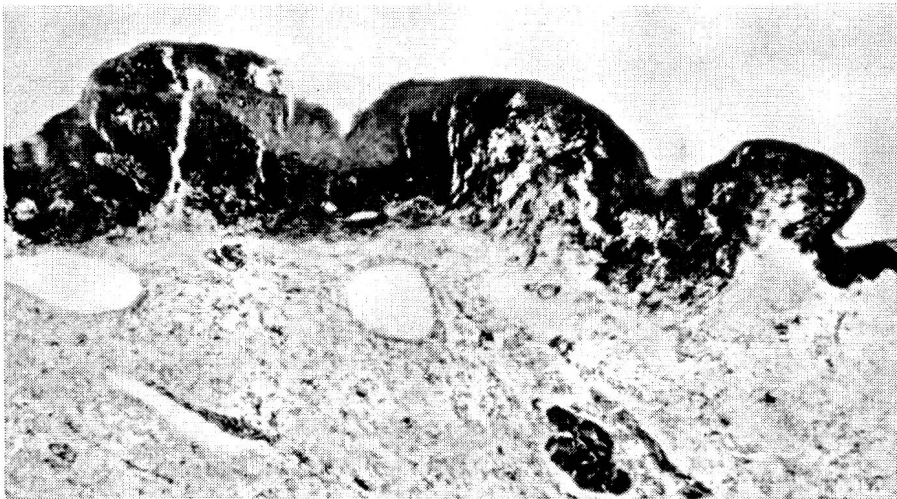


Fig. 2 Nécrose et calcification noire sous-épithéliales des cordes vocales (Kossa).

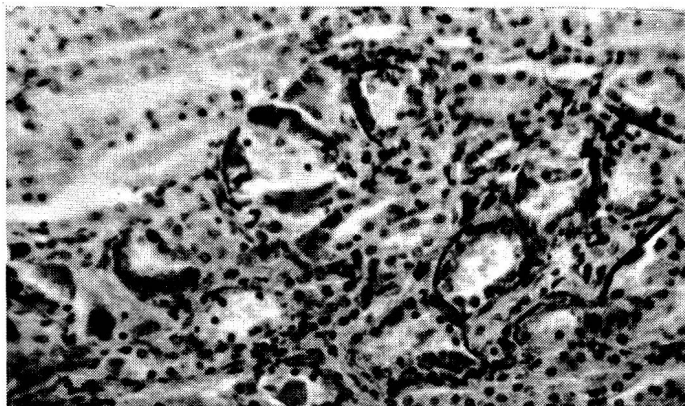


Fig. 3 Dégénérescence des tubes urinifères avec liséré calcique noir de la basale.

Examen histologique

Cordes vocales: dépôt d'une substance PAS + et Kossa + à localisation sous-épithéliale avec atrophie ou nécrobiose partielle de l'épithélium et réaction cellulaire inflammatoire plasmo-histiocytaire et gigantocellulaire (fig. 2). Médianécrose de quelques artérioles avec dépôts de même substance.

Poumons: dans les septums interalvéolaires et dans le chorion bronchique, même substance et même réaction cellulaire.

Myocarde: les foyers montrent en leur centre des fibres musculaires nécrobiosées PAS + avec granulation Kossa + et réaction cellulaire périphérique plus ou moins riche en cellules rondes et cellules géantes. Nombreuses lésions artérioliques: médianécrose avec dépôts dans l'intima ou la média d'une substance amorphe PAS + et Kossa +. Dans quelques artérioles, présence d'un granulome de l'intima.

Endocarde: une calcification des valvules semi-lunaires de l'aorte ne fut trouvée que chez un seul animal.

Reins: dépôt d'une substance amorphe, parfois plus ou moins stratifiée, PAS +, Kossa + dans la paroi de la capsule de Bowmann, dans la basale des tubes urinifères (fig. 3), surtout de la zone intermédiaire et dans la paroi des artérioles. Au niveau de cette substance étrangère, présence de processus catabolique des glomérules de Malpighi, de l'épithélium tubulaire et de la média des artérioles. Par endroits, foyers réactionnels cellulaires lymphoplasmocytaires, gigantocellulaires et fibrose.

Estomac: les lésions se remarquent surtout au niveau de la muqueuse par des processus cataboliques et la présence d'une substance PAS + et Kossa + avec, dans certains cas, une réaction gigantocellulaire. Cette substance étrangère peut se retrouver dans la musculaire et la sous-séreuse.

Rate: chez deux porcs seulement, lésions typiques des artérioles centrales.

Au contraire, le même complément vitaminique, mais dans lequel la vitamine D₃ est remplacée par la vitamine D₂, est très bien supporté par le porc. Deux porcs de 17 et 20 kg reçoivent pendant 4 jours ce complément (1 400 000 UI D₂ par jour), arrêt de 10 jours, puis de nouveau pendant 4 jours 1 400 000 UI D₂. Arrêt 10 jours et 5 jours de D₂. Du 5 octobre au 15 novembre, ils ont ainsi absorbé en tout 18 200 000 UI de D₂ et n'ont présenté aucun signe clinique. Sacrifiés le 19 novembre, l'un pèse 27 kg. A l'autopsie, il ne présente aucune lésion macroscopique, seule l'histologie révèle quelques rares calcifications discrètes du rein. Le second, de 30 kg, montre des lésions des cordes vocales visibles déjà macroscopiquement et, à l'histologie, de rares lésions du rein.

Le même mélange vitaminé à base de D₂ fut administré d'une façon répétée à plusieurs lots de porcs de 25 kg dans deux porcheries différentes pour essais. Là encore, ce complément se révéla des plus favorable.

Conclusions

1. Le porc est particulièrement sensible à la vitamine D₃. Un des symptômes le plus constant est l'aphonie due à la nécrose des cordes vocales. Cette lésion est signalée par Collet chez le chien.

2. 2 800 000 UI de vitamine D₃ per os provoquent une hypervitaminose mortelle chez un porc d'environ 30 kg.

3. La vitamine D₂ est recommandable chez cet animal dans les traitements-choc: Des porcs de 17 à 20 kg supportent sans signe clinique 18 200 000 UI. Seuls l'autopsie et l'examen histologique peuvent révéler quelques lésions.

4. Ces constatations confirment une fois de plus les nombreuses publications relatant l'hypervitaminose D chez l'homme et chez les animaux et incitent à la prudence dans l'utilisation de cette vitamine.

5. L'utilisation de la vitamine D₂ chez le porc est préférable et ne pose pas de problème, même utilisée à doses massives.

La vitamine D₃, très active et toxique, doit être utilisée avec prudence, notamment ne pas être répétée. Entre autre, l'état de santé des animaux joue un rôle dans la tolérance à cette vitamine.

Résumé

A la suite de plusieurs intoxications liées à une hypervitaminose D rencontrées dans quelques porcheries, des essais comparatifs ont démontré une grande différence de tolérance vis-à-vis des vitamines D₂ et D₃ chez le porc. Alors que la vitamine D₂ est très bien supportée, la vitamine D₃ est rapidement toxique.

Zusammenfassung

Im Gefolge von mehreren Vergiftungsfällen im Zusammenhang mit Hypervitaminose D, welche in einigen Schweinebetrieben angetroffen wurden, haben vergleichende Versuche einen großen Unterschied gezeigt in der Verträglichkeit des Schweines für Vitamin D₂ und D₃. Währenddem Vitamin D₂ sehr gut ertragen wird, wirkt D₃ rasch toxisch.

Riassunto

In seguito a parecchi casi di avvelenamenti determinati da ipervitaminosi D, che si verificarono in alcune porcilaie, delle prove comparative hanno dato una grande differenza nella sopportabilità delle vitamine D₂ e D₃ nel suino. Mentre la vitamina D₂ è sopportata molto bene, la vitamina D₃ agisce presto in forma tossica.

Summary

After several cases of poisoning occurring in some pig-farms in connection with D-hypervitaminosis, comparative experiments showed a great difference in the tolerance of vitamins D₂ and D₃ among swine. While vitamin D₂ is well tolerated, D₃ quickly has a toxic effect.

Bibliographie

Brion A.: Vade-mecum du vétérinaire. Vigot frères, Paris 1961. – Collet P., J. Coulon, Flachet et Magny: Hypervitaminose D₂ mortelle chez un jeune chien. Soc. sci. vét. de Lyon 47 (1952). – Dämmrich K.: Experimentelle D₃-Hypervitaminose bei Ferkeln. Zentralbl. f. Vet. Med., A, 10, 322 (1963). – Dunne H. W.: Les maladies du porc. Vigot frères, Paris (1962). – Jost E.: Handbuch der spez. Pathologischen Anatomie der Haustiere. Paul Parey, Berlin-Hamburg (1962), Bd. II. – Liégeois F.: Traité de pathologie médicale des animaux domestiques. Jules Duculot, Gembloux (1955). – Manninger R. et J. Mocsy: Traité des maladies internes des animaux domestiques. Vigot frères, Paris (1960), T. II. – Schmidt J., J. Kliesch et V. Goerttler: Lehrbuch der Schweinezucht. Paul Parey, Berlin und Hamburg (1956).