

Zeitschrift: Schweizer Archiv für Tierheilkunde SAT : die Fachzeitschrift für Tierärztinnen und Tierärzte = Archives Suisses de Médecine Vétérinaire ASMV : la revue professionnelle des vétérinaires

Herausgeber: Gesellschaft Schweizer Tierärztinnen und Tierärzte

Band: 107 (1965)

Heft: 5

Artikel: Diagnostik, Klinik und Therapie von Echinokokkus und Taeniasis

Autor: Wegmann, T.

DOI: <https://doi.org/10.5169/seals-591479>

Nutzungsbedingungen

Die ETH-Bibliothek ist die Anbieterin der digitalisierten Zeitschriften. Sie besitzt keine Urheberrechte an den Zeitschriften und ist nicht verantwortlich für deren Inhalte. Die Rechte liegen in der Regel bei den Herausgebern beziehungsweise den externen Rechteinhabern. [Siehe Rechtliche Hinweise.](#)

Conditions d'utilisation

L'ETH Library est le fournisseur des revues numérisées. Elle ne détient aucun droit d'auteur sur les revues et n'est pas responsable de leur contenu. En règle générale, les droits sont détenus par les éditeurs ou les détenteurs de droits externes. [Voir Informations légales.](#)

Terms of use

The ETH Library is the provider of the digitised journals. It does not own any copyrights to the journals and is not responsible for their content. The rights usually lie with the publishers or the external rights holders. [See Legal notice.](#)

Download PDF: 02.04.2025

ETH-Bibliothek Zürich, E-Periodica, <https://www.e-periodica.ch>

des Welt-Tierärzte-Kongresses 1963 müßten Tierkörper auch beim Nachweis von abgestorbenen Finnen einer Gefrierbehandlung unterzogen werden.

Da die neuen Vorschriften zu immer wiederkehrenden Diskussionen und Beschwerden von seiten des Gewerbes führten, legten wir Wert darauf, die wissenschaftlichen Fakten, die den gesetzlichen Bestimmungen zugrunde liegen, durch Fachleute aus Human- und Veterinärmedizin anläßlich der eingangs erwähnten Vortragstagung noch einmal erörtern zu lassen.

Ferner haben wir die Eidg. Ernährungskommission angerufen. Sie ist die kompetente Instanz in Fragen der Ernährung und Volksgesundheit. In ihrer Sitzung vom 14. Januar 1965 hat die wissenschaftliche Subkommission der Eidg. Ernährungskommission nachfolgende Resolution gutgeheißen:

1. An den verschärften Vorschriften der Instruktion für die Fleischschauer vom 1. September 1962 (insbesondere an der Durchführung der Kaumuskelschnitte nach Art. 20) ist festzuhalten.

2. Im Sinne der Erleichterung einer vorschriftsgemäßen Handhabung von Art. 20 und 27 wäre die Einführung einer entsprechenden Schlachtviehversicherung auch aus rein medizinischen Erwägungen sehr zu begrüßen.

3. Weitere Maßnahmen zur Prophylaxe und Tilgung des Bandwurmbefalls, wie Umgebungsuntersuchungen bei festgestelltem Finnenbefall, sollen geprüft werden.

Ich hoffe, daß die Referate der Vortragstagung und die Stellungnahme der Eidg. Ernährungskommission dazu beitragen werden, den toten Buchstaben der neuen Instruktion für die Fleischschauer durch jene fachliche Überzeugung zu ersetzen, die beim Akademiker Voraussetzung und Ansporn zum Handeln ist.

E. Hess, Zürich, Präsident der TVF

Aus der Medizinischen Klinik des Kantonsspitals St. Gallen
(Chefarzt: Dr. T. Wegmann)

Diagnostik, Klinik und Therapie von Echinokokkus und Taeniasis¹

Von T. Wegmann

In der Schweizerischen Medizinischen Wochenschrift erschien eine Publikation aus dem Pathologischen Institut des Kantonsspitals Winterthur mit dem Titel: «Erschreckende Häufigkeit der Echinokokkenkrankheit in der

¹ Nach einem Referat gehalten vor der Tierärztlichen Vereinigung für Fleischhygiene am 14. November 1964 in Zürich.

Nordostschweiz». Der Vorsteher dieses Institutes, Hedinger, fand in der Zeit zwischen Anfang 1959 bis Ende 1963 insgesamt 17 Fälle mit Echinokokkenbefall, wobei es sich 12mal um Autopsiebefunde und 5mal um Biopsien handelte.

Ich berichte Ihnen aus einem etwas längeren Zeitraum über insgesamt 16 Fälle, wobei allerdings nicht alle Patienten in der Nordostschweiz infiziert wurden. Vermehrtes Auftreten von Echinokokken in der Nordostschweiz war seit jeher bekannt (Karten mit geographischer Verteilung des Echinokokkus aus dem Jahre 1958 von Schmid und aus dem Jahre 1964 von Hedinger (Abb. 1 und 2).

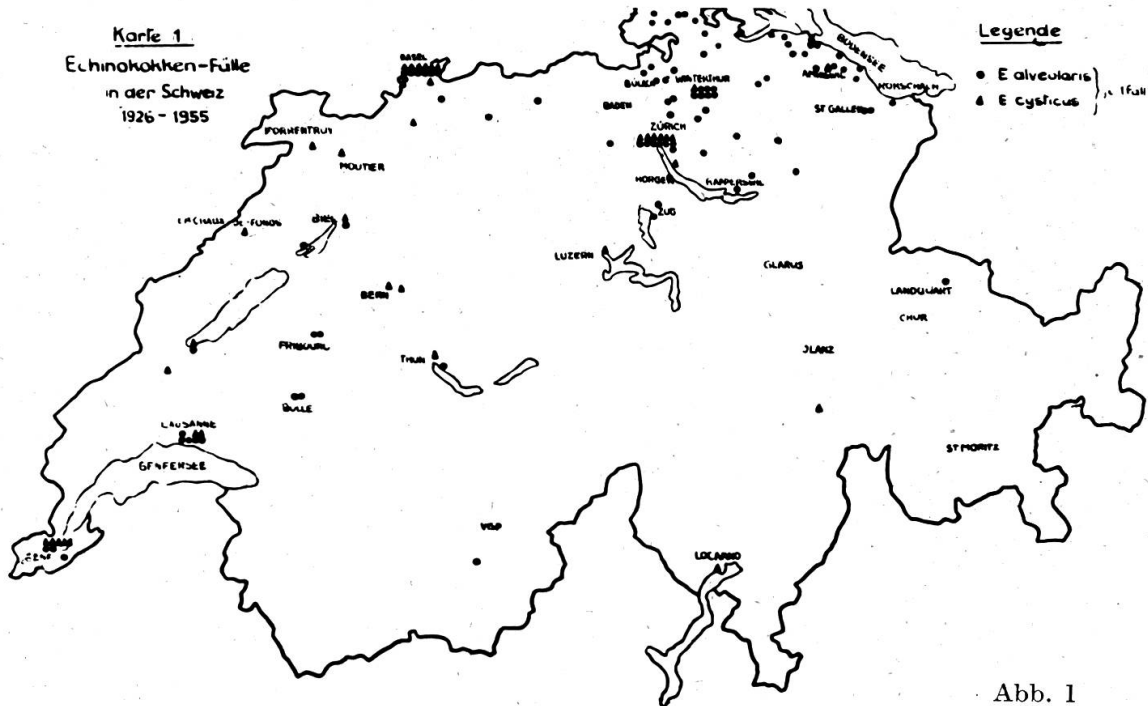


Abb. 1

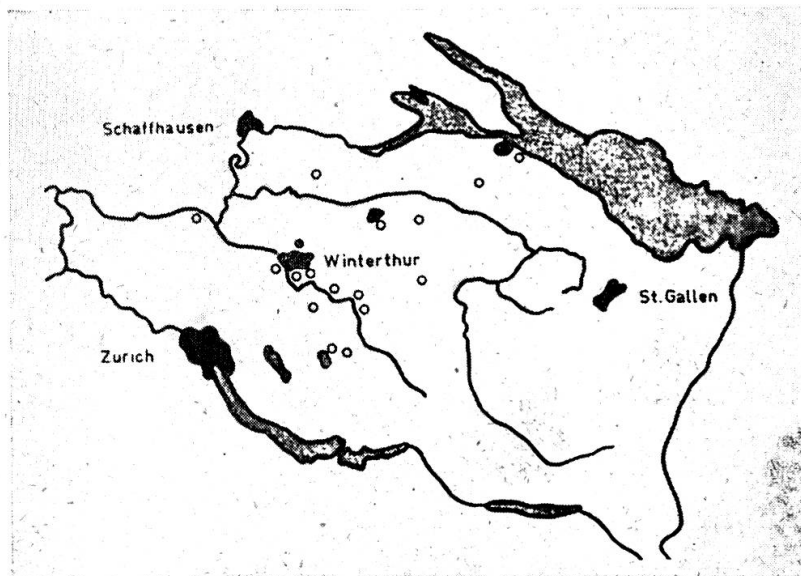


Abb. 2

Damit Sie eine Übersicht über die Echinokokkuserkrankungen beim Menschen erhalten, beschränke ich mich darauf, im folgenden eine Auswahl von Beobachtungen mit verschiedenem Organbefall in bunter Reihenfolge vor Ihnen Revue passieren zu lassen.

Zur Epidemiologie möchte ich lediglich bemerken, daß es uns leider in den allerseltensten Fällen gelungen ist, eine sichere Ansteckungsquelle zu eruieren.

M. F., 1937. E. cysticus der Lunge.

Am 18. März erkrankte der Patient plötzlich mit Husten, Halsschmerzen und Fieber bis zu 39 Grad. Während 4 Tagen schwitzte er, die Temperatur ging zurück, dafür plagte ihn starker Auswurf. Bei seinem Eintritt am 4. April 1958 war die rechte Lungenbasis relativ gedämpft. Über den Lungen hörte man ein feines Giemen bei vesikulärem Atem, rechts basal vereinzelte feuchte, nicht klingende Rasselgeräusche.

Bei der Durchleuchtung und auf der Thoraxaufnahme (Abb. 3) sah man im Unterfeld rechts lateral gegen hinten eine Aufhellung mit umgebendem Ringschatten. In dieser Höhle ließ sich ein Flüssigkeitsspiegel erkennen. Der rechte Hilus war deutlich vergrößert.

Die Eosinophilen schwankten zwischen 8 und 38%. Die Komplementbindungsreaktion erbrachte einen positiven Titer von 1:80 mit einem Antigen aus Wien. Unsere eigenen Antigene reagierten nicht. Beim Casoni-Test war die Frühreaktion positiv, die Spätreaktion negativ. Im Sputum des Patienten fanden sich Echinokokkenhäkchen (Abb. 4). Bei der Bronchoskopie zeigte sich die Bronchialschleimhaut des Unterlappens und des Mittellappens rechts angeschwollen. Thorakotomie: Im rechten Unterlappen lag ein doppelfaustgroßer Abszeß, in welchem sich eine geplatzte Echinokokkenzyste befand. Der Unterlappen war mit dem Zwerchfell verwachsen, so daß der ganze Unterlappen, atelektatische Teile des Mittellappens und Teile des Zwerchfelles reseziert werden mußten. Der Patient ist geheilt und völlig beschwerdefrei. Eine sichere Ansteckungsquelle ist nicht bekannt, sie liegt möglicherweise in Italien.

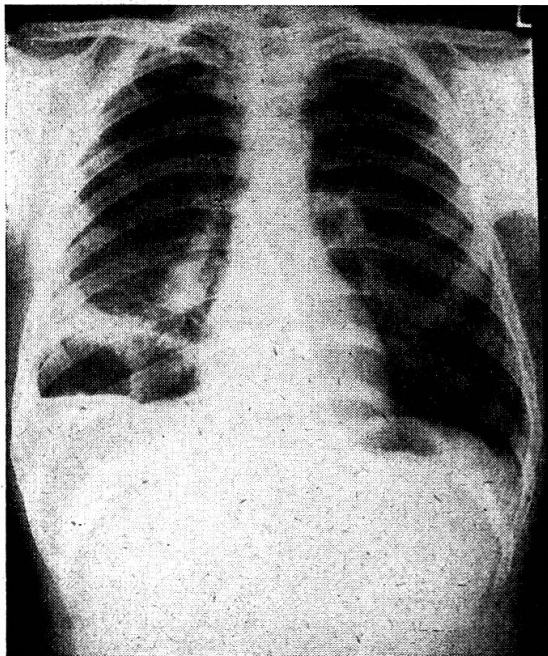


Abb. 3

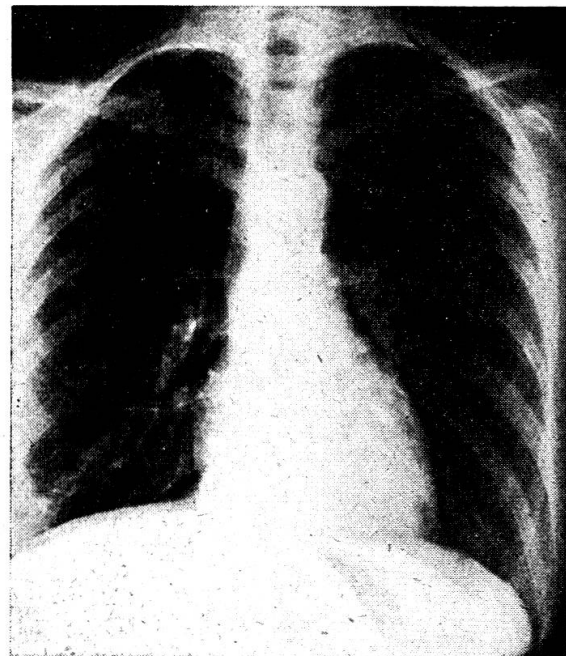


Abb. 5

Epikrise: 21jähriger Italiener erkrankte unter den Symptomen eines grippösen Infektes. Die Differentialdiagnose war die einer isolierten pulmonalen Höhlenbildung mit Flüssigkeitsspiegel. Bei der gezielten Sputumuntersuchung konnten Echinokokkenhäkchen gefunden werden. Operative Heilung.

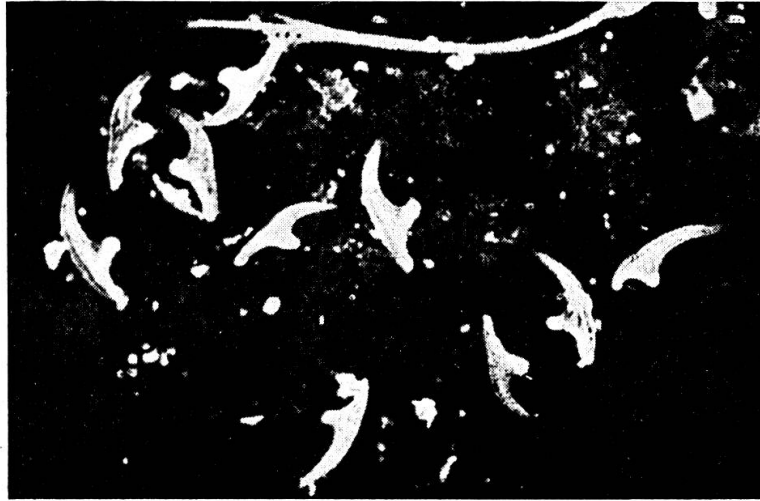


Abb. 4

L. B. E., 1916. E. cysticus der Lungen (multilokulär).

Auf der Thoraxaufnahme multiple, auf beide Seiten verteilte, scharf begrenzte Rundschaten. Auf den Tomogrammschnitten (Abb. 5) zentrale Aufhellungen, die zum Teil polyzyklisch begrenzt sind. Leukozyten 7400 mit 3% Eosinophilen, Senkung 26/40 mm. Kultur und TV auf Tbk. negativ. Rheumaserologie positiv (primär chronische Polyarthrititis). Intrakutantest auf Echinokokkus negativ. KBR auf Echinokokkus 1 : 80, später 1 : 320 positiv.

Vermutlich handelt es sich um eine asymptomatische Form eines Echinokokkus cysticus. Befall der Lungen ohne Hepatomegalie. Dieser Typ ist relativ häufig serologisch positiv. Von einer Thymolkur wurde wegen des schweren Gelenkleidens, das ganz im Vordergrund des Krankheitsgeschehens steht, abgesehen, da es sich um eine klinisch stumme Echinokokkose handelt.

Epikrise: Zufällig entdeckte asymptomatische multilokuläre Echinokokkose der Lungen.

F. A., 1899. E. cysticus der Lunge.

Anfangs März 1957 verspürte die Patientin ziehende Schmerzen auf der ganzen rechten Körperseite, die vom Hinterkopf bis zum Unterbauch strahlten. Sie hustete, schwitzte nachts, die Temperaturen waren abends bis 37,5 Grad erhöht. Bei jedem Atemzug fühlte sie ein Stechen auf der rechten Brustseite.

Bei ihrem Eintritt am 23. März 1957 war die rechte Brustseite basal absolut gedämpft. Das Atemgeräusch war dort vesikulär und stark abgeschwächt. Bei der Durchleuchtung und auf der Thoraxaufnahme stand das rechte Zwerchfell sehr hoch. Das rechte Mittel- und Unterfeld waren flau verschattet, der rechte Sinus ausgefüllt (Abb. 6). Bei der Probepunktion konnte keine Flüssigkeit gewonnen werden. Die Temperaturen waren bis 37,8 erhöht.

Laboratoriumswerte: Hb 60%, FI 0,8, Leukozyten 6400 bei einer Linksverschiebung von 24%, Eosinophile 0%. SR 59/62 mm. Komplementbindungsreaktion nach Weinberg - Intrakutantest nach Casoni -.

Bei der Bronchoskopie fand man keine pathologischen Befunde. Im Verlaufe der Hospitalisierung bildete sich rechts parakardial eine dem Zwerchfell breit aufsitzende rundliche Verschattung (Abb. 7). Mitte Juni 1957 expektorierte die Patientin plötzlich reichliche Mengen von dickflüssigem grünlichem Eiter, in welchem mikroskopisch Echinokokkushäkchen nachgewiesen werden konnten. Damit war die Diagnose Durchbruch eines *E. cysticus* des rechten Unterlappens gesichert. Die Patientin erholte sich innert 4 Wochen nach dem Aushusten der Zyste. Die Senkungsreaktion hatte sich 8 Wochen nach dem Ereignis normalisiert. Das Thoraxbild (Abb. 8) zeigte eine verstärkte streifige Zeichnung rechts parakardial.

Eine sichere Ansteckungsquelle konnte auch in diesem Falle nicht eruiert werden.

Epikrise: 58jährige Patientin mit unklarem pulmonalem Befund. Spezifische Reaktionen auf *E.* negativ. Spontaner Durchbruch eines *E.* in den Bronchialbaum. Selbstheilung. *E.*-Häkchen im Eiter nachgewiesen.

H. B., 1908. E. der Lunge.

Bei dieser Lehrerin fand man anlässlich einer Umgebungsuntersuchung wegen Tuberkulose im März 1954 einen großen ovalären Schatten im rechten Lungenmittelfeld (Abb. 9). 1 Monat später erfolgte ein etwa einstündiger Hustenanfall mit Entleerung großer, stinkender Flüssigkeitsmassen, welche leider nicht untersucht wurden. Eine anschließende Röntgendurchleuchtung zeigte, daß der runde Schatten in der rechten Lunge fast verschwunden war und nur noch eine etwa halb so große Resthöhle zurückblieb. Es erfolgte dann eine Hospitalisation zur Abklärung dieser Lungenveränderung. Man fand keine Anhaltspunkte für eine Tuberkulose und dachte am ehesten an ein unspezifisches abgekapseltes Empyem.

In der Zwischenzeit erholte sich die Patientin ordentlich, bis am 18. Oktober des gleichen Jahres wieder ein Hustenanfall von etwa $\frac{3}{4}$ Stunden Dauer auftrat. Es wurden blutig tingierte Flüssigkeit und fibrinähnliche Massen in Säckchenform von etwa 3 bis 6 cm Durchmesser ausgehustet (*Echinokokkus*-Bläschen). Die Komplementbindungsreaktion war 1 : 5, später 1 : 10 positiv. Weitere Röntgenkontrollen ergaben

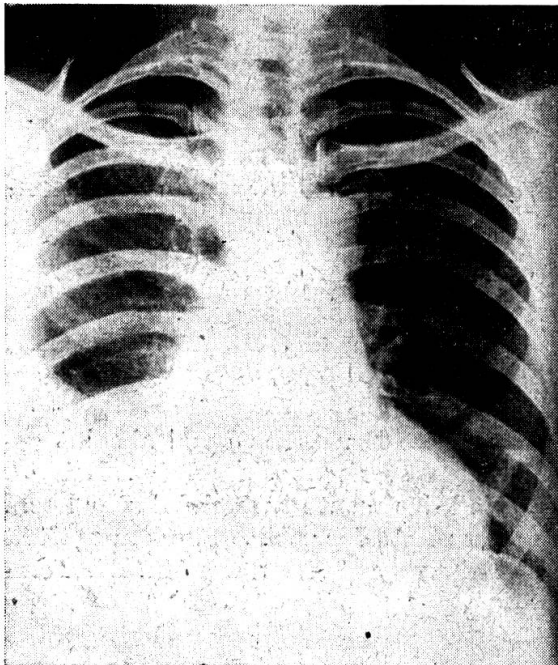


Abb. 6

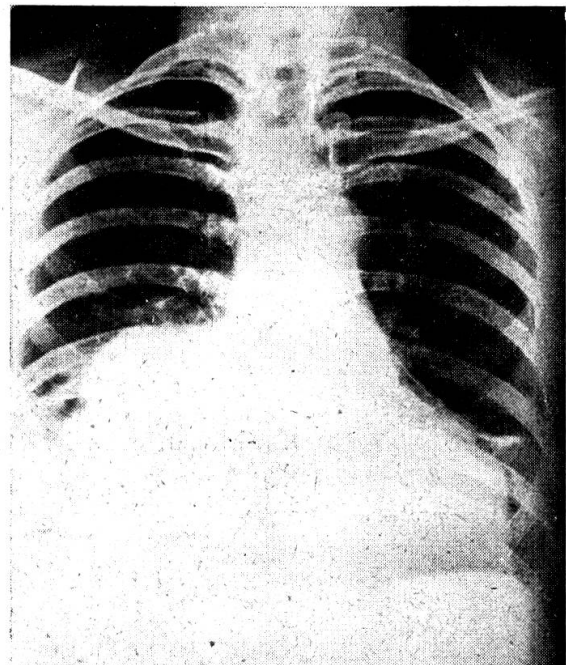


Abb. 7

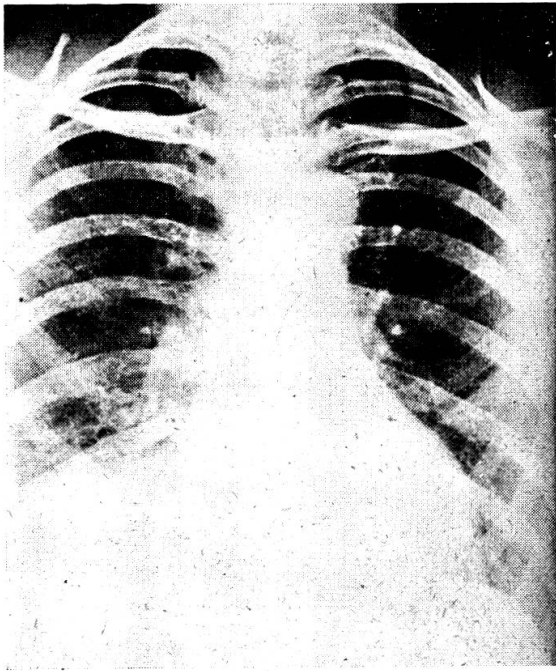


Abb. 8

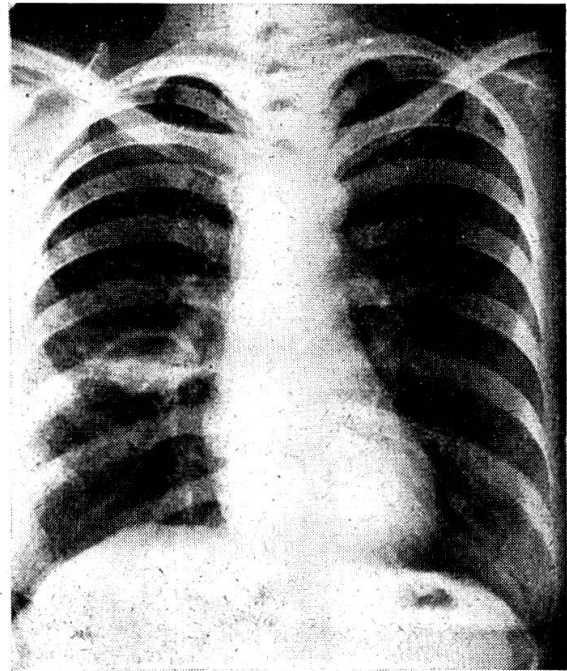


Abb. 9

lediglich noch eine alte Interlobärnarbe rechts (Abb. 10). Die im Jahre 1960 durchgeführte Weinberg-Reaktion war 1 : 20 positiv, im Jahre 1963 1 : 10 positiv.

Epikrise: Spontanheilung eines Lungenechinokokkus durch Perforation in den Bronchialbaum.

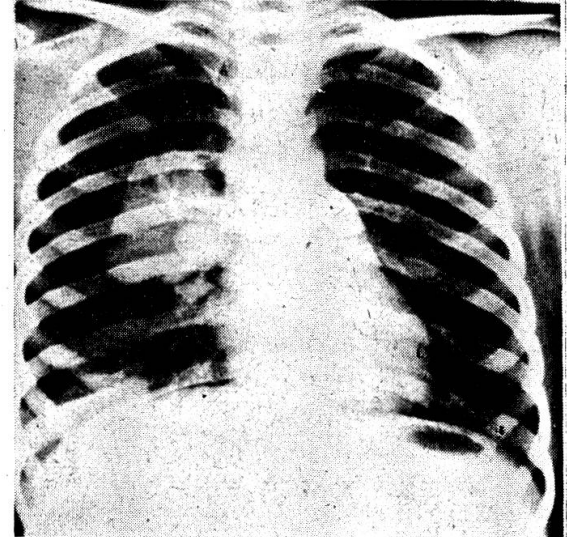
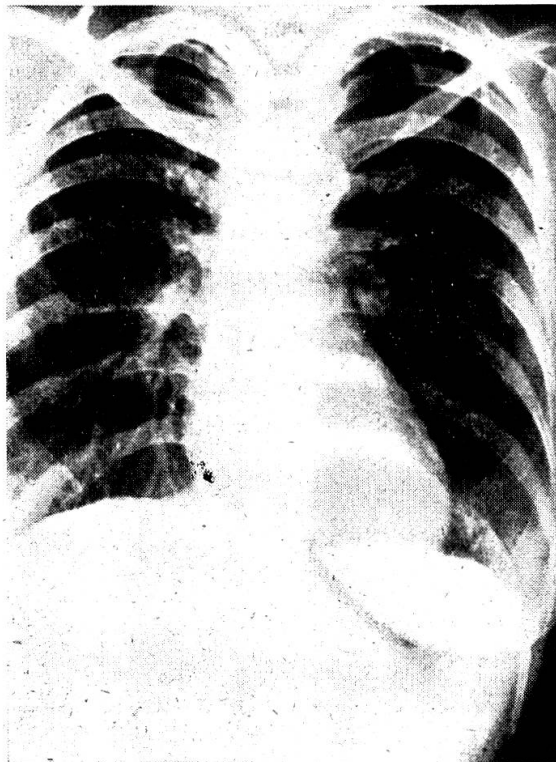


Abb. 11

Abb. 10

M.F., 1954. (Algier). 3 Echinokokkenzysten in der rechten Lunge.

Im März 1963 Entdeckung eines Lungenbefundes. Abklärung in einem Sanatorium auf Tuberkulose. Verdachtsdiagnose: Echinokokkus. Ende November 1963 Verlegung zur Operation. Thoraxbild: homogene, faustgroße, rundliche Verschattung im rechten Lungenmittelfeld. Homogene, mandarinengroße Verschattung im rechten Hilus (Abb. 11).

Keine Eosinophilie. Hauttest und Seroreaktion auf Echinokokkus negativ.

Bei der Thorakotomie fand man in der Umgebung der Zysten chronische Pneumonieherde. Die Zysten wurden punktiert, dann mit Formalinlösung gefüllt und sorgfältig ausgeschält. Das Kind hat den Eingriff gut überstanden. 4 Stunden postoperativ ist es aber zu einem nicht zu beeinflussenden Lungenödem und Exitus gekommen. Trotz Intubation und Überdruckbeatmung mit dem Engströmapparat gelang es nicht, das Mädchen zu retten. Mit größter Wahrscheinlichkeit muß es sich um ein toxisches Lungenödem gehandelt haben. Sektion verweigert.

Epikrise: 10jährige Mohammedanerin mit 3 E.-Zysten in der rechten Lunge. Exitus an postoperativem toxischem Lungenödem.

B.A., 1928. (Dr. L. de Weck, Fribourg). Hydatidenzyste der Leber.

September 1959 Temperaturschübe, Kopfschmerzen, Gelenkschmerzen und Pruritus, Diarrhoe, Abdominalschmerzen, Hospitalisation. Röntgenologisch Magenkompression durch vergrößerte Leber (Abb. 12). Im Blut Eosinophilie, Weinberg positiv, Casoni $\frac{1}{2}$ Stunde nach Injektion negativ, 24 Stunden später stark positiv.

Januar 1960 Laparotomie. Im linken Leberlappen wird eine Grapefruit-große Resistenz gefunden, auf der Milz und im Peritoneum vereinzelte kleine gelblich-weiße Granulationen. Der Lebertumor kann entfernt werden. Es handelt sich histologisch

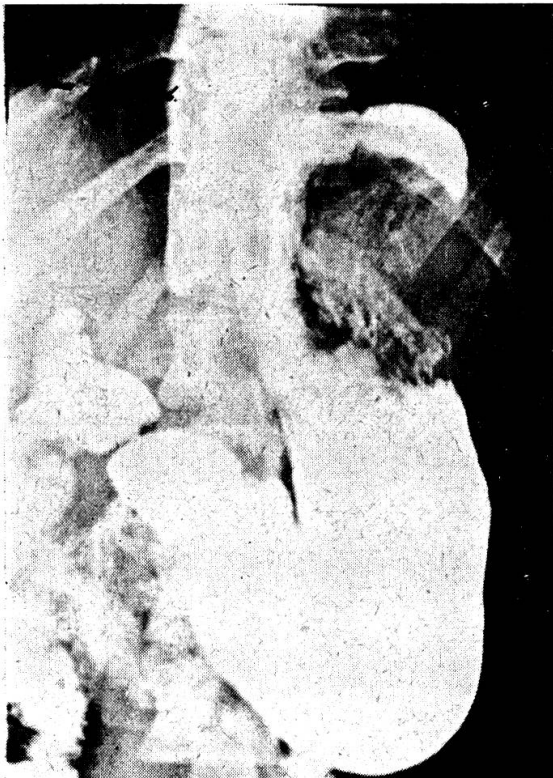


Abb. 12

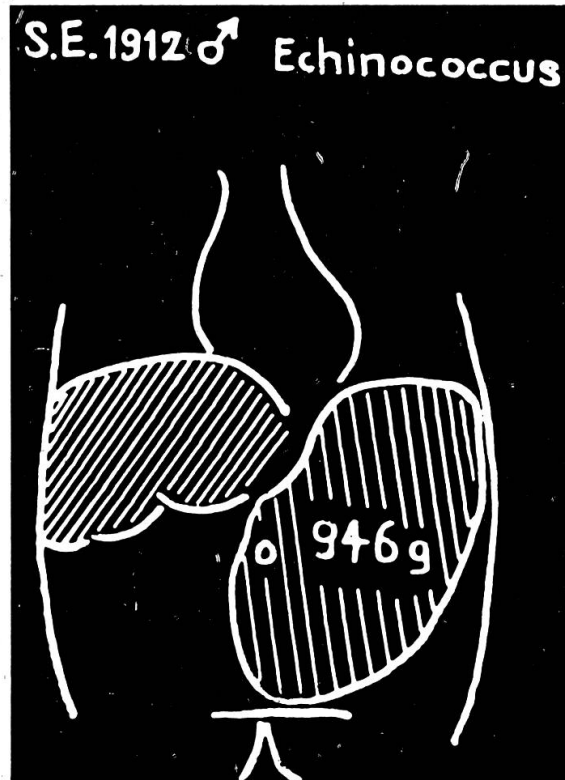


Abb. 14

um eine Hydatidenzyste, welche mit E. Häkchen gefüllt ist. Die Granulationen auf der Milz und im Peritoneum sind Scolices.

Postoperativ 25 Thymolinjektionen. 1960 zweite, 1961 3. Thymolkur.

Im Juli 1963 fühlt sich die Patientin gut, bis neuerdings Schmerzen im Bereiche des Oberbauches auftreten. Erhöhung der Senkung auf 38/70 mm. Röntgenologisch ist der Magen nach links verdrängt. Casoni deutlich positiv, 2 cm mit Papelbildung. Die 2. Laparotomie wurde am 27. September 1963 vorgenommen, nach einer 4. präoperativen Thymolkur. Bei der Laparotomie zahlreiche Adhärenzen zwischen Leber und Magen. Die Adhärenzen werden gelöst. Gallenblase und Choledochus sind frei. Bei der Exploration der Leber findet man kein Zystenrezidiv. Die Milz zeigt kein Rezidiv. Auch die Granulationen, welche 1960 gefunden wurden, sind verschwunden.

Epikrise: Chirurgisch geheilter Leber-E. Vermeintliches E.-Rezidiv 3 Jahre später erwies sich bei der 2. Laparotomie als Adhäsionsbauch. Günstiger Effekt von Thymolkuren.

K. M., 1926. Libanon/Beirut. E. multilocularis des proximalen Femurs rechts. (Prof. M. Müller, Orthopädische Klinik, Kantonsspital St. Gallen).

Bei dieser jungen Patientin bestand bereits seit 8 Jahren eine Zerstörung des proximalen Femurs. Sie wurde mehrmals im Libanon operiert und anschließend in der Schweiz, wo man einen Ersatz mit einer Hüfttotalprothese vornahm (Abb. 13).

Im Operationsmaterial (grobhöckeriger Knochen mit angerissener Höhle und rauhem Grunde mit bröckeligem, weichem Gewebe) erkannte man histologisch eine Membran, ferner ausgedehnte nekrotische Bezirke und in den Hohlräumen homogen gefärbte Felder (Chitinhüllen der Scolices).

Epikrise: Besserung einer isolierten Femur-E. durch mehrmalige Operationen und Sanierung durch Hüfttotal-Prothese.

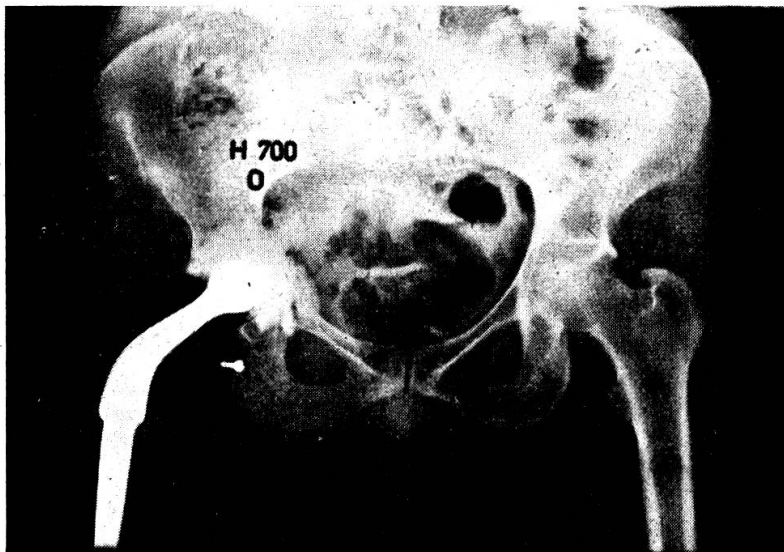


Abb. 13

S. E., 1912. Echinokokkus hepatis unilocularis.

Beginn der Anamnese 1955. Diagnosestellung 1959. Allmählicher Beginn mit bleierner Müdigkeit, Arbeitsunlust, ohne Fiebergefühle. Im Herbst 1955 Anschwellen des Abdomens. Zunehmende Übelkeit mit vorübergehender Gelbsucht mit morgendlichem Erbrechen bei schwerer Alkoholanamnese (seit 1935 bis 1 1/2 l Weißwein, später täglich bis 7 Flaschen Bier, vor allem während des Sommers). Gewichtsabnahme 25 kg.

1956 meist bettlägerig. Hat Differenzen mit seinem Hausarzt, homöopathische Behandlung, dann Kuraufenthalt im Ausland, wo eine genaue Abklärung erfolgte und die Diagnose auf Polyserositis tbc. gestellt wurde. Gewichtszunahme von 21 kg während des Spitalaufenthaltes unter Diät und tuberkulostatischer Behandlung. Wahrscheinlich war dies der Erfolg der Alkoholabstinenz.

1958 stationärer Zustand, Patient arbeitet wieder etwas. 1959 beim Heben eines Käselaiibes entleert sich Aszites durch den Nabel. Ich habe den Patienten damals konsiliarisch in einem auswärtigen Krankenhaus gesehen und fand einen 57jährigen, fahl-bräunlichen Mann in stark reduziertem Allgemeinzustand mit vorstehendem prallem Abdomen. Riesiger, derber, von der Leber nicht abgrenzbarer, bis gegen das kleine Becken das rechte Abdomen einnehmender Tumor. Milz nicht vergrößert. Thoraxdämpfung rechts basal. Remittierende, hochfebrile Temperaturen.

Klinische Abklärung inkl. Röntgenuntersuchung (intravenöses Pyelogramm, Holzknecht, Laparoskopie) ließ uns an einen metastasierenden Tumor im Bereiche des Abdomens denken, in erster Linie an einen retroperitonealen Tumor.

Probeparotomie: Nach Eröffnung des Peritoneums floß sehr viel blutig-eitriges Flüssigkeit aus der Bauchhöhle. Nach Absaugen derselben fand man eine große perihepatische Abszeßhöhle. Wegen der enorm starken Blutung und der Gefahr des Eröffnens von Darm mußte auf eine eingehende Revision der Bauchhöhle verzichtet werden. Die Abszeßhöhle wurde mit 3 Gummidrains nach außen abgeleitet und gut tamponiert. Darauf wurde nach sorgfältiger Blutstillung die Bauchhöhle wieder verschlossen. Ein Stück der Abszeßwand wurde der histologischen Untersuchung zugeführt.

Intra operationem dachte man an ein zerfallendes Karzinom der Leber, eventuell an ein primäres Leberkarzinom. Die histologische Untersuchung ergab den Verdacht auf einen vereiterten Echinokokkus. Die Seroreaktion nach Weinberg sowie die Hautreaktionen nach Casoni waren positiv. Anschließend wurde eine Thymolbehandlung durchgeführt. Der Patient erholte sich ordentlich, litt aber noch während Monaten unter Fistelbildungen.

Eine weitere Hospitalisation erfolgte im Jahre 1961 wegen einer mittelschweren Haematemesis. Diagnose: Status bei E. cysticus mit subhepatischer Abszedierung und Ausräumung. Leberzirrhose, Oesophagusvarizenblutung.

Die Leberfunktionen waren stark eingeschränkt. Zwerchfellhochstand links, keine Anhaltspunkte für Metastasierung des Echinokokkus.

Dritte Hospitalisation im Jahre 1963. In der Zwischenzeit zunehmende Fettunverträglichkeit, riesiges Anschwellen des Abdomens, Schmerzen im Abdomen. Anämie mit Depression sämtlicher hämatopoetischer Systeme.

Wegen des riesigen Milztumors (Abb. 14), der mehr als die Hälfte des Abdomens ausfüllte und sich mechanisch und durch Markhemmung äußerte, wurde ein splenorenaler Shunt durch terminolaterale Anastomosierung zwischen der gewaltig erweiterten Milzvene und der linken Nierenvene durchgeführt.

Der Patient hat sich von diesem Eingriff glänzend erholt. Die auf 600 reduzierten Leukozyten stiegen schon am Operationstag auf 5000 und 2 Tage später auf 7900 an. Der Milztumor war kindskopfgroß und wog 946 g. Die portale Stauung war ganz ungewöhnlich ausgeprägt. Die Milzvene war über daumendick und bei ihrer Eröffnung kam das Blut wie aus einer Arterie geschossen.

Seither geht es dem Patienten ordentlich. Er ist aber nur in stark beschränktem Umfang arbeitsfähig.

Epikrise:—Dieser Landwirt und Käser war jahrelang fast ganz invalid. Er hat 2 schwere Operationen überlebt. Auch heute noch kann er keine schwerere körperliche Arbeit verrichten. Er hält ständig Diät, übt totale Alkoholabstinenz, schaltet vermehrt Ruhekuren ein, von der finanziellen Einbuße ganz zu schweigen.

Sch. A., 1904. E. alveolaris hepatis.

Seit 2 Jahren wegen Leberzirrhose in Behandlung. Katarrhalischer Infekt mit Atemnot, Hustenreiz, leichtem Temperaturanstieg und spärlichem Sputum. Pleurales Reiben rechts. Langsame Entwicklung eines enormen Zwerchfellhochstandes rechts mit unscharfem Rand des Zwerchfells und streifig-wolkigen Verschattungen. Es wurde eine akute Dyspnoe bei Bronchopneumonie angenommen. Blutsenkung 50 mm, im Sputum keine Tuberkelbazillen.

Im Austrittsbericht der Medizinischen Klinik steht, daß es sich um ein eigenartiges Krankheitsbild handle, das nicht vollkommen geklärt werden konnte. Man nahm eine Pericarditis exsudativa an. Abklingen der Bronchopneumonie rechts mit streifiger Infiltratbildung, so daß der Lungenbefund rechts deutlich zurückging. Nebenbefund: Residuen einer alten hämatogenen Spitzentuberkulose mit Kalkeinlagerungen.

Noch im gleichen Jahr akutes Krankheitsgeschehen, wobei klinisch der Durchbruch eines primären Leberkarzinoms bei Leberzirrhose in die rechte Lunge angenommen wurde. Probatorische Thorakotomie mit Pneumonektomie rechts. Exitus letalis 1 Tag nach Operation.

Der Sektionsbefund ergab einen *E. alveolaris* der Leber mit ausgedehnter Verschwartung der Leberpforte und des Leberzwerchfellgebietes, eine Sekundärinfektion mit Bildung einer großen zentralen Zerfallshöhle, einen transdiaphragmalen Durchbruch der Zerfallshöhle in den rechten Lungenunterlappen. Lungengallenfistel. Die Pneumonektomie führte zu einer Nachblutung in die rechte Pleurahöhle, welche drainiert wurde. Ausgedehnte Herz-Herzbeutelverwachsungen.

Epikrise: Unklares febriles Krankheitsbild mit Leber-Lungen- und Perikardbeteiligung. Diagnosestellung erst intraoperationem bei Durchbruch eines Leber-*E.* in die Lunge. Exitus letalis.

K.P., 1912. Stuttgart. E. alveolaris hepatitis.

1951 Gallenkolik. 1952/53 Druckgefühl auf der rechten Lendenseite. Häufiger Arztwechsel. 1957 «Leberverhärtung», keine sichere Diagnose. Schon seit 1957 rezidivierende Fieberschübe und Ikterus. Verdacht auf Leberabszeß.

1958 Hospitalisation. Behandlung als Hepatitis wegen eines Ikterus. Bei uns hatte Patient einen Verschlußikterus bei *E. alveolaris*. Seroreaktionen und Hauttest auf *E.* positiv. Bei den Fieberschüben dachten wir am ehesten an eine Begleitchoolangitis oder eine lokale Einschmelzung des Parasiten im Sinne eines Leberabszesses. Anschließend nochmals 7 Wochen Hospitalisation bei uns.

1959 Laparotomie: *E. alveolaris* der Leber mit Tumoren in beiden Leberlappen. Thymolbehandlung mehrmals prae- und postoperativ. Dauernd rezidivierende Cholangitisschübe.

Epikrise: Bei dem 47jährigen Manne gehen die ersten Symptome der *E.* bereits auf das Jahr 1951 zurück mit Gallenkoliken. Seither entwickelte sich ein Bild des partiellen Verschlußikterus. Wir haben eine Operation auswärts ausführen lassen. Seither dauernde rezidivierende Cholangitiden.

R.M., 1938. E. multilocularis hepatis.

Die ersten Symptome traten im August 1958 auf: Juckreiz, dunkler Urin, lehmfarbener Stuhl. Im Verlaufe von 6 Wochen zunehmende Müdigkeit. Entwicklung eines Verschlußikterus. Probelaparotomie am 23. September 1958: Die Leber war durchsetzt von zahlreichen haselnuß- bis faustgroßen braunen Knoten. Intra operationem dachte man an ein Leberzellkarzinom. Histologisch wurde ein *E. alveolaris* nachgewiesen.

Auf die zahlreichen speziellen Untersuchungsbefunde, besonders hinsichtlich Leberfunktion, will ich nicht eingehen. Weinberg und Casoni waren damals negativ. Nach der Operation wurde auf der Medizinischen Klinik eine Thymolkur eingeleitet

(5 Injektionsserien: jeden 2. Tag 2 ccm (nach vorangehender Anaesthetie) 25%iges Thymol in Olivenöl, Totaldosis 50 ccm).

Nach Abschluß der Thymolbehandlung wesentliche Besserung. Mitte Februar 1959 transferierten wir die Patientin zu Herrn Dr. Hepp am Hôpital Bichat in Paris, der die große Höhle im rechten Leberlappen drainierte. Die Höhle im linken Leberlappen konnte durch eine partielle Hepatektomie behoben werden. Hingegen mußten die großen Gallenwege nach außen drainiert werden, da beide Höhlen in die abführenden Gallenwege eingebrochen waren. Der postoperative Verlauf gestaltete sich außerordentlich mühsam infolge wiederholter Exsikkose und Elektrolytentgleisungen wegen der massiven galligen Sekretion durch die Fistel. Wenn sich nicht zwei Schweizer Assistenten, die zufällig in Paris weilten, der Patientin Tag und Nacht angenommen hätten, wäre sie sicherlich ad exitum gekommen.

Seither war die Patientin immer wieder bei uns hospitalisiert wegen rezidivierender cholangitischer Schübe. Der Allgemeinzustand hatte sich aber erstaunlich gebessert; die Patientin litt vor allem immer noch an der Fistelsekretion durch die drei genannten Fisteln. Der Weinberg war wechselnd mit 1 : 320 positiv, im Fistelinhalt konnten wir keine Echinokokkenhäkchen nachweisen.

In der Zwischenzeit wurde die Patientin gravid. Sie war im Jahre 1961 in einem so schlechten Allgemeinzustand, daß wir eine Interruptio vornehmen ließen.

Inzwischen hat sich die Patientin verheiratet und im November 1963 ein gesundes Kind zur Welt gebracht. Wenige Monate später wurden die Beine paretisch. Die Patientin wurde in ein Privatspital verlegt. Der zugezogene Neurologe diagnostizierte ein Querschnitt-Syndrom. Die Operation ergab den Durchbruch eines Echinokokkenleberabszesses in den Spinalraum. Exitus letalis am 11. Mai 1964.

Epikrise: Die Patientin litt seit 1958 (Verschlußikterus) an ihrem Leberechinokokkus und war bis zum Jahre 1961 insgesamt 7 mal während längerer Zeit hospitalisiert. Sie stand während dieser Zeit auch dauernd in Behandlung. Durch den Eingriff eines gewiegten Chirurgen im Jahre 1959 in Paris gelang es durch partielle Hepatektomie den Zustand weitgehend zu bessern. Obschon klinisch keine Aktivitätszeichen des Echinokokkus mehr vorlagen, ist der Exitus letalis im Jahre 1964 auf dieses Grundleiden zurückzuführen.

R. A., 1899. E. alveolaris der Leber.

Im Frühjahr 1957 fühlte sich die Patientin zunehmend müde. Sie war appetitlos und verspürte ein unbestimmtes Druckgefühl im rechten Oberbauch. Mitte August desselben Jahres wurde der Urin dunkelbraun. Eine Gelbsucht fiel der Patientin erst anfangs September auf.

Bei ihrem Eintritt am 7. Oktober 1957 war die Patientin ikterisch und wies am ganzen Körper Kratzspuren auf. Sie litt an einem heftigen Pruritus. Die Leber reichte bis zum Nabel, war derb, etwas höckerig und vollkommen indolent. Die Milz konnte nicht palpiert werden.

Laboratoriums- und klinische Spezialuntersuchungen: Hb 65%, Erythrozyten 3,9 Millionen, FI. 0,83, Leuko. 10 300 mit einer Linksverschiebung von 32%, Eosinophile 6–13%, SR 56/59 mm. Urin: Spuren Bilirubin, Urobilin +, Urobilinogen +, Serum: Bilirubin 3,3 mg%, alkalische Phosphatase 12,9 E., Gesamteiweiß 8,2g%, Rest-N 28 mg%, Cholesterin 252 mg%, Esterquote 56%, Transaminase 15,2 E. Cephalintest nach 24 Stunden negativ, nach 48 Stunden schwach positiv. Serumeisen 99 Gamma%, Elektrophorese: Erhöhung der β_2 - und γ -Zacke. Komplementbindungsreaktion nach Weinberg negativ. Intrakutantest nach Casoni negativ.

Im Cholezystogramm stellte sich eine atypisch gelagerte Gallenblase mit einem großen Solitärstein dar, bei guter Kontraktion auf Eigelb. Magendarmpassage, Holz-

knechteinlauf, Lungenbild, gynäkologische Untersuchung, Rektoskopie, Zystoskopie und retrogrades Pyelogramm ergaben keinerlei Anhaltspunkte für ein Malignom.

Da ein primäres Gallengangkarzinom vermutet wurde, behandelte man die Patientin mit einem Zytostatikum, worauf sich das klinische Zustandsbild besserte. Die Patientin wurde am 14. November 1957 nach Hause entlassen. Der Ikterus war verschwunden, der Palpationsbefund und die hohe Senkung unverändert.

Bei ihrem Wiedereintritt am 7. Januar 1958 fand sich die Patientin in einem stark reduzierten Allgemeinzustand. Die Leber war unverändert groß, derb, höckerig, unregelmäßig in der Konsistenz. Klinisch bestand immer noch der Verdacht auf ein primäres oder sekundäres Malignom der Leber. Bei der Laparoskopie konnte kein sicherer pathologischer Befund erhoben werden. Bei der später durchgeführten blinden Leberpunktion wurde ein heller Zylinder erhalten, der histologisch den Befund eines Echinokokkus ergab (Abb. 15).

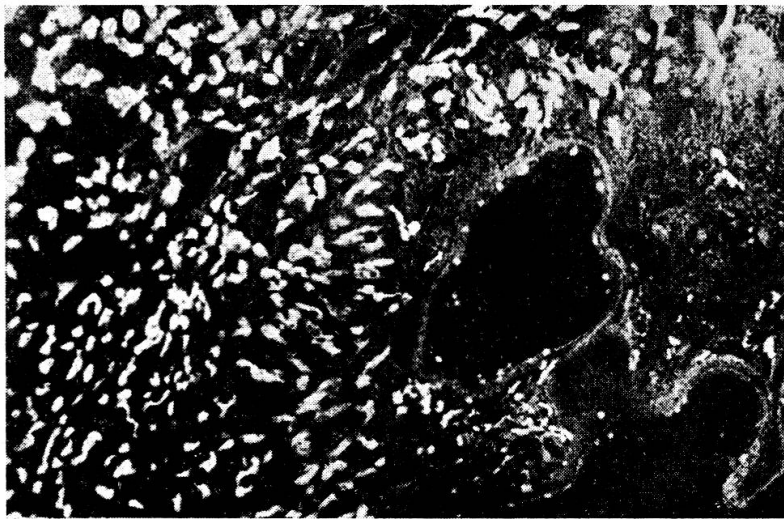


Abb. 15

In der Hoffnung, eine partielle Hepatektomie vornehmen zu können, wurde die Patientin laparotomiert. Die beiden Leberkuppen waren eingenommen von mannskopfgroßen, teils zystischen, teils derben Tumormassen, die an ein Karzinom erinnerten. Auch der Ductus hepaticus war von solchen pseudotumorösen Massen eingemauert. Da eine partielle Hepatektomie bei diesem Befund nicht in Frage kam, wurde die Patientin versuchsweise mit Thymol in Olivenöl behandelt. Sie starb am 24. August 1958 unter dem Bild eines totalen Verschlusßikterus. Eine sichere Ansteckungsquelle konnte nicht eruiert werden.

Epikrise: Bei einer 59jährigen Patientin wurde 1 Jahr nach Krankheitsbeginn unter den Zeichen eines unvollständigen Verschlusßikterus bei Solitärstein der Gallenblase die Diagnose auf Echinokokkus erst mittels blinder Leberpunktion gestellt. Laparoskopie, Intrakutantest und Seroreaktionen waren negativ.

G. F., 1874. E. alveolaris der Leber.

Anfangs Januar 1955 wurde bei der Patientin in der Chirurgischen Klinik St. Gallen eine Amputation der rechten Mamma wegen Mammakarzinom vorgenommen, wobei angesichts des hohen Alters der Patientin auf eine Ausräumung der Axilla verzichtet wurde. Anfangs September 1955 wurde der Stuhl zusehends gelb, der Urin dunkelbraun. Die Patientin wurde am 8. November mit einem massiven Verdinikterus eingewiesen. Die Leber war handbreit unter dem Rippenbogen tastbar, derb, grob-

höckerig, indolent. In der rechten Axilla und im Bereiche der Operationsnarbe fand man keine Zeichen eines Lokalrezidivs.

Laboratoriumsbefunde: Hb 78%, SR 47/53 mm, Leukozyten 6000 bei einer Linksverschiebung von 21%, Eosinophile 5%. Urin: Bilirubin +, Urobilinogen -, Urobilin (+). Serum: Bilirubin 13,8 mg%, Cholesterin 186 mg%, Gesamteiweiß 7,9 g%, alkalische Phosphatase 14,3 E. Rest-N 28 mg%, Cephalin nach 24 Stunden -, nach 48 Stunden +. Quick 50%.

Die klinische Diagnose lautete: Lebermetastasen eines operierten Mammakarzinoms. Die Patientin starb am 13. Dezember 1955 unter dem Bild eines Verschlüßikterus mit profusen Hautblutungen. Bei der Sektion fand man einen E. alveolaris, der den Ductus choledochus komprimierte, sowie eine cholangitisch-cholostatische Leberzirrhose, einen narbigen Verschlüß des Ductus cysticus und eine Schrumpfgallenblase. Die für Echinokokkus spezifischen Reaktionen wurden in diesem Falle nicht vorgenommen. Eine Ansteckungsquelle wurde nicht gefunden.

Epikrise: Bei einer 71jährigen Frau trat 1 Jahr nach Mammaamputation wegen Karzinom ein Verschlüßikterus auf, der als metastatisch interpretiert wurde. Erst die Sektion klärte die Diagnose.

H. T. I., 1923. E. multilocularis hepatis.

Die 38jährige Patientin trat mit multiplen Beschwerden in die Klinik ein: Herzklopfen, Fettunverträglichkeit, interkostale Schmerzen in der rechten Flanke. Diese Beschwerden dauerten seit Jahren. In der letzten Zeit habe sie 12 kg an Gewicht abgenommen. Kurz vor Spitaleintritt fühlte sie sich nicht recht wohl, hatte morgendliche Temperaturen und vor einer Woche heftigste Schmerzen unterhalb des rechten Rippenbogens, so daß sie fast nicht mehr atmen konnte. Nachtschweiß, kein Husten, kein Auswurf.

Wegen der schweren Fettunverträglichkeit erfolgte Abklärung vor allem in Richtung einer Cholezystopathie. Im Cholezystogramm ließen sich Steinbildungen nachweisen. In Anbetracht des jugendlichen Alters wurde deshalb eine Cholezystektomie als indiziert erachtet. Am 14. 7. 1961 wurde eine Probelaparotomie vorgenommen. Die Gallenblase zeigte geringgradige Verwachsungen, Steine waren nicht sicher nachweisbar. Der rechte Leberlappen wurde von einem derbhöckerigen Tumor eingenommen, der auch auf die linke Leber übergriff. Nach dem klinischen Befund dachten wir zunächst an ein primäres Leberkarzinom und beschränkten uns auf eine Biopsie. Die übrige Revision des Abdomens ergab keine weiteren pathologischen Befunde.

Die histologische Untersuchung des Operationspräparates zeigte einen E. alveolaris der Leber.

Eine genaue Befragung der Patientin ergab, daß sie vor einigen Jahren einen Hund hatte, der nach ihren eigenen Angaben verwurmt war.

Insgesamt hatte die Patientin 5 Thymolkuren durchgemacht. Die Kontrolluntersuchungen ergaben einen ordentlichen Allgemeinzustand.

Epikrise: Unter der Annahme Cholelithiasis Laparotomie. Diagnose intra operationem primäres Leberkarzinom. Histologische Diagnose: E. alveolaris. Günstiger Effekt von Thymolkuren.

Ch. St., 1940. E. hydatiosus der linken Niere. Chronische Pyelonephritis.

Patientin wurde wegen Schmerzen in der linken Nierenloge, die schon seit 1½ Jahren bestanden und zu 3 Hospitalisationen führten, von der Frauenklinik wegen eines Status febrilis zur urologischen Abklärung in die Chirurgie überwiesen.

Im Urin E.coli. Zystoskopie: Blasenurin leicht trüb, Blasenschleimhaut unauffällig, durch das rechte Ostium fließt Urin, im linken Ostium keine Urinausscheidung. Einführen eines UK bis 20 cm. Aus der linken Niere entleert sich eine eitrig trübe Masse.

Intravenöses Pyelogramm: links keine Füllung (Abb. 16).

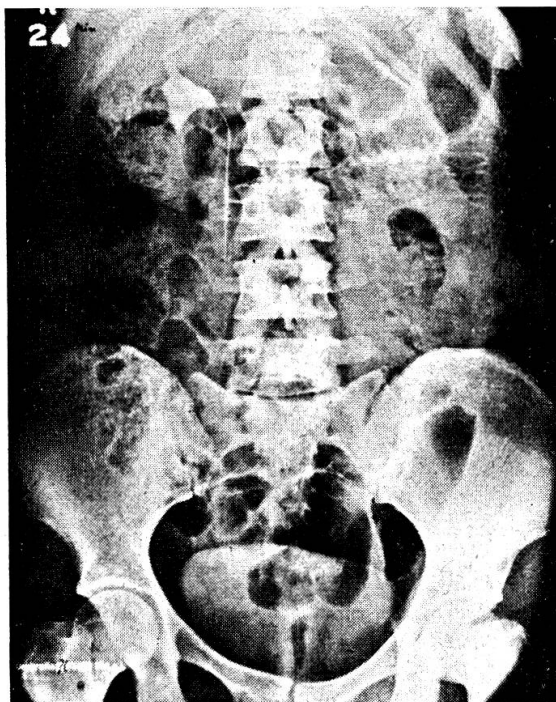


Abb. 16

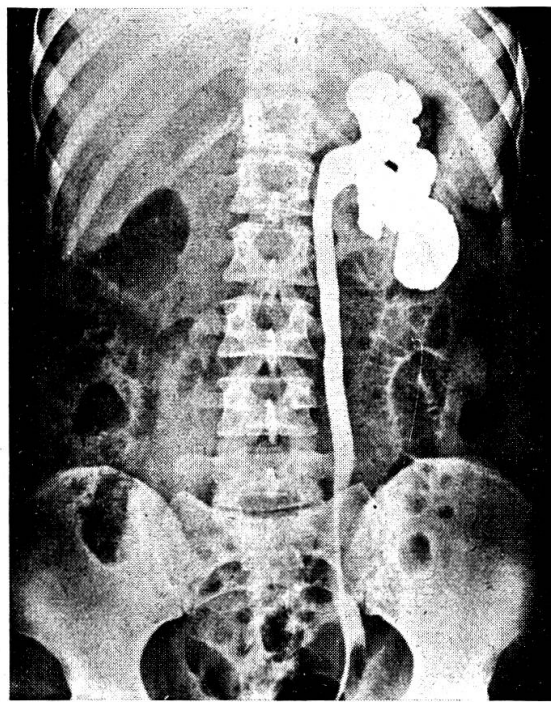


Abb. 17

Retrogrades Pyelogramm: links bizarre Deformation des Nierenbeckens (Abb. 17).

Unter der Annahme einer Hydronephrose links erfolgt eine Nephroureterektomie links. Die Histologie ergab eine Pyonephrose mit schwerer schieliger Perinephritis, membranöser Pyelitis und einem *pflaumengroßen Echinokokkenabszeß* im unteren Nierenpol mit charakteristischen Echinokokkusmembranen im Nierengewebe. Starke Beimengungen von eosinophilen Granulozyten in den Gewebsinfiltrationen. Weinberg 1 : 320 positiv. Auch Früh- und Spätreaktion mit Hauttest nach Casoni sind positiv.

Epikrise: Anlässlich der 4. Hospitalisation wurde eine Nephrektomie durchgeführt, wobei man einen Echinokokkus im Operationspräparat erst histologisch diagnostizierte.

Zum Abschluß der Bilderreihe möchte ich Ihnen noch einen Augenfundus mit *Cysticercus* demonstrieren, wie er sich bei der Augenspiegelung darstellt. Abb. 18.

Die Lokalisation der Echinokokkenerkrankung im Auge ist nicht so selten. Sie führt im allgemeinen zu totaler Erblindung. So kommt es tragischerweise immer wieder vor, daß die Enukleation eines Auges unter dem dringenden Verdacht eines malignen Tumors erfolgt. Außer in der Linse wurden Echinokokken in jedem Teile des Auges gefunden.

Auch die Lokalisation des Echinokokkus im Zentralnervensystem führt zu ganz uncharakteristischen Krankheitsbildern. In der Regel imponieren solche klinischen Bilder durch die lokalen Verdrängungsercheinungen und die entsprechenden Ausfälle gewisser Hirnteile als Hirntumoren. Nicht so selten werden solche Patienten zunächst dem Psychiater zugeführt, bis dann später bei der neurochirurgischen Intervention die Echinokokkenzyste diagnostiziert wird.

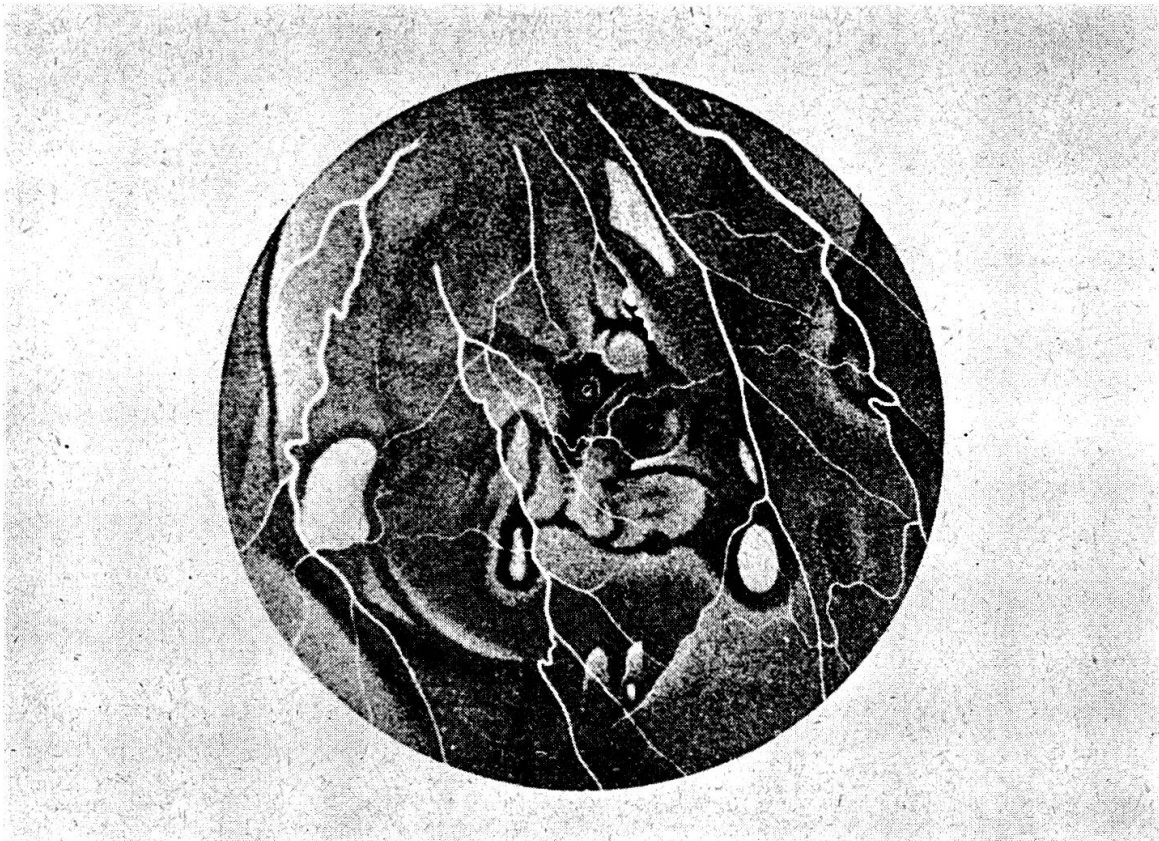


Abb. 18

Diagnostik des Echinokokkus

Die Diagnostik ist auch für den Erfahrenen schwierig. Es gibt keine sicher pathognomonischen Zeichen für eine Echinokokkenerkrankung. Gewisse klinische und radiologische Anhaltspunkte sind oft wegleitend, müssen aber immer mit aller Sorgfalt interpretiert werden. Häufig wird die Diagnose allerdings erst gestellt, wenn eine Hydatidenzyste in ein Kanalsystem (Bronchialsystem, Verdauungstrakt) durchbricht oder wenn man die Membranen der Chitinhüllen oder bei mikroskopischer Betrachtung die Scolices findet. Diese Fälle sind aber außerordentlich rar. Zur Einleitung einer erfolgreichen Therapie sollte die Diagnose aber vorher gestellt werden.

Biologische Diagnostik

Es gibt eigentlich nur 3 Parameter, welche wichtig sind:

1. Die Eosinophilie im Blut.
2. Die Komplementbindungsreaktion nach Ghedini-Weinberg.
3. Die Intradermoreaktion nach Casoni.

1. *Bluteosinophilie*

Es liegen über die Häufigkeit einer Eosinophilie bei Echinokokkus keine eindeutigen Angaben vor. Die Bluteosinophilie ist nicht spezifisch für eine Echinokokkose, sondern kommt bei den verschiedensten Parasitosen und auch bei verschiedenen allergischen Zuständen vor. Es scheint ein allgemeines Gesetz der Parasitologie zu sein, daß erst dann eine Bluteosinophilie auftritt, wenn der Parasit in Gewebkontakt gelangt, d. h. ein abgekapselter Echinokokkus wird niemals zu einer Eosinophilie führen, sondern erst dann, wenn er z. B. fistuliert.

2. *Komplementbindungsreaktion KBR nach Ghedini-Weinberg*

Ähnliche Überlegungen gelten auch für die Komplementreaktion nach Weinberg. Auch dort wird die Reaktion im allgemeinen nur dann positiv, wenn die Zyste aufgebrochen ist, so daß die Proteine in Gewebkontakt kommen und zu Antikörperbildung Anlaß geben. Es ist außerordentlich schwierig, über die Spezifität der Reaktion Angaben zu erhalten. Es ist bekannt, daß die KBR auch z. B. bei anderen Taenienerkrankungen positiv ist. Nach der Literatur ist die Weinbergreaktion bei E. von 9 bis 95% positiv.

Bei der KBR wird als Antigen im allgemeinen Hydatidenflüssigkeit verwendet, die tierischen Zysten entnommen wird, meistens Zysten von Schweinen. Der Titer der Antigene ist in verschiedenen Zysten verschieden groß, meist weisen kleinere Zysten einen höheren Antigengehalt auf als große. Während hier in der Schweiz vielfach untitrierte Hydatidenflüssigkeit verwendet wird, nehmen die Engländer an Schafsproteine gebundene Hydatidenantigene, welche mit positiven Testseren standardisiert wurden. Titrierte Seren ergeben im allgemeinen viel zuverlässigere Resultate. Zu Versuchszwecken wurden in England hochwirksame Seren entwickelt. Es wurden Scolices ausgewaschen, um sie vom Wirtsprotein zu befreien, in eine Salzlösung gebracht und der Extrakt anschließend auf den Antigengehalt geprüft. Die an Schafsproteine gebundenen Antigene sind weniger spezifisch, da in seltenen Fällen positive Reaktionen auf das Schafspolprotein auftreten können. Es handelt sich dabei immer um Seren von Patienten, die gegen Tollwut geimpft waren. Morellini und Mitarbeiter (Lit.) verwendeten einen pulverisierten Extrakt von Zystenmembranen, gelöst in physiologischer Kochsalzlösung, den sie titrierten und nach einer bestimmten Methode konservierten. Sie erhielten dabei in 15 Fällen 100% positive Komplementbindungsreaktionen und 60% positive Intrakutanteste, während bei den gleichen Patienten die Seroreaktionen nach Weinberg negativ waren.

Der wechselnde Antigengehalt der Hydatidenflüssigkeit bzw. Seren bringt es mit sich, daß die Resultate in der Literatur sehr verschieden angegeben werden. Beim Cysticus findet man 40 bis 58% positive Komplementbindungsreaktionen, beim Alveolaris dagegen um 50%. Es scheint also, daß beide Arten mit der Komplementbindungsreaktion erfaßt werden, der

E. alveolaris eher in geringerem Maße. Wichtig ist die Tatsache, daß nach Ausstoßung der Zyste bei Durchbruch in einen Bronchus oder bei operativer Entfernung der Zyste die Komplementbindungsreaktion nach 3 bis 5 Monaten wieder negativ wird. Bleibt sie positiv, so muß vermutet werden, daß noch weitere Zysten im Körper liegen. Bei unseren Fällen war die Komplementbindungsreaktion bis 1 : 320 positiv mit einem speziellen Antigen aus Wien. Unsere eigenen Antigene versagten.

3. Intrakutanreaktion nach Casoni

Es handelt sich heute noch um den einfachsten und genauesten biologischen Test für den Nachweis der Echinokokkose. Casoni hat diese Reaktion im Jahre 1912 eingeführt. Im Prinzip geht man technisch vor wie bei der Mantoux'schen Tuberkulinimpfung. Man spritzt 0,1 ccm Antigenflüssigkeit (Hydatidenflüssigkeit) intrakutan. Dabei tritt oft nach wenigen Minuten eine Sofortreaktion auf, die ihr Maximum nach 30 Minuten erreicht. Diese Sofortreaktion wird als unspezifisch bewertet. Zur Kontrolle von unspezifischen Reaktionen wird eine Quaddel 0,1 ccm einer 0,1%igen Pepton-Wasserlösung gespritzt. Nach 6 bis 8 Stunden tritt eine Spätreaktion auf mit einem Maximum nach 24 Stunden. Im Gegensatz zur KBR soll die Intrakutanreaktion noch jahrelang nach Ausstoßen oder operativer Entfernung der Zysten positiv bleiben. Die Prozentzahlen für positive Spätreaktionen werden in der Literatur mit 74% für den *E. cysticus* und mit 18% für den *E. alveolaris* angegeben.

Die französischen Autoren vertreten die Ansicht, daß die Hautreaktion am spezifischsten sei, daß an zweiter Stelle die Komplementablenkung nach Weinberg folge und daß der Eosinophilie kaum eine Bedeutung zukomme.

Zusammenfassend läßt sich zu den sogenannten spezifischen Tests folgendes sagen:

1. Die Reaktionen sind nicht ganz spezifisch. Die KBR kann auch bei Infestation mit *Taenia saginata* positiv werden. Es können auch unspezifische Reaktionen bei mit Tollwut geimpften Individuen auf das Schafsprtein der Antigenflüssigkeit auftreten.

2. Die Reaktionen hängen stark vom Antigentiter der verwendeten Hydatidenflüssigkeit ab, der sehr stark schwankt und vielerorts gar nicht mehr bestimmt wird.

3. Es werden immer Antigene von *E. cysticus* verwendet, die teilweise auch den *E. alveolaris* erfassen. Man könnte sich jedoch vorstellen, daß spezifische Antigene aus Alveolarisgewebe beim *E. alveolaris* mehr positive Reaktionen erbringen würden.

4. Die Immunreaktion des menschlichen Körpers ist beim Alveolaris sehr schwach, beim Cysticus wechselnd. Die Antikörperbildung wird vor allem bei Rupturen der Zysten angeregt, die nur beim Cysticus vorkommen. Deshalb reagiert ein Teil der Patienten mit Cysticus oder Alveolaris zum vornehier negativ.

Therapie

Da Sie sich weniger mit diesen Problemen zu beschäftigen haben, kann ich sie kurz streifen. Wie Sie aus der Kasuistik selbst ableiten können, sollte wenn immer möglich eine chirurgische Entfernung der Zysten erfolgen. Dies ist bei solitären Lungenzysten relativ einfach durch thoraxchirurgische Eingriffe zu bewerkstelligen. Schwieriger wird die Situation bei Befall der Leber. In solchen Fällen wird an hochspezialisierten chirurgischen Zentren die partielle Hepatektomie ausgeführt, allerdings auch heute noch ein gewagter Eingriff mit ernster Prognose.

Ideal wäre eine Chemotherapie der Echinokokkenkrankheit. Bis heute erfüllt lediglich das Thymol wenigstens teilweise diese Hoffnung: Injektionen von 25%igem Thymol in Olivenöl tief intramuskulär jeden zweiten Tag in einer Dosis von 2 ccm. Die Injektionen sind schmerzhaft, so daß man vorgängig ein Anaesthetikum appliziert. Wir haben mit solchen Injektionsserien recht gute Erfolge erzielt.

Es bleibt aber dringend zu hoffen, daß in Zukunft auf diesem Gebiet Fortschritte gemacht werden, so daß wir über eine wirklich wirksame Chemotherapie des Echinokokkus verfügen. Früher angewandte Behandlungsmethoden wie Formalininjektionen in die Zysten, Desensibilisierungen mit Antigenen und Röntgenbestrahlungen wurden wegen ihrer Wirkungslosigkeit gänzlich verlassen.

Prognose

Ich glaube, die dargestellten Fälle sprechen für sich. Wenn es nicht zum Tode kommt, so werden doch die meisten Individuen oft jahrelang invalid und müssen sich den verschiedensten operativen Eingriffen unterziehen. Selbstverständlich gibt es auch asymptomatische Formen, über deren Häufigkeit wir naturgemäß nicht genau unterrichtet sind.

Die Prognose der Echinokokkose ist immer eine ernste. Relativ benigne sind nur die Zysten, welche leicht chirurgisch angegangen werden können. Es kommt aber zu schweren Zwischenfällen, wenn solche Zysten spontan in ein Organ und nicht in ein offenes Hohlsystem perforieren. Bei multiplem Vorkommen der Zysten ist die Prognose wiederum eine sehr ernste. Spontanheilungen sind äußerst selten. Sie kommen am ehesten noch bei Durchbruch in den Bronchialbaum vor. Ossäre Zysten, besonders Wirbelzysten und Hirnzysten, haben meist einen letalen Ausgang. Auch die sekundär infizierten Zysten, wenn sie perforieren, haben immer eine ernste Prognose: eitrige Pleuritis, Peritonitis usw. Zysten im Myokard führen bei Perforation meistens zu einem raschen Tod oder zu einer fortgesetzten Embolisierung mit ebenfalls fatalem Ausgang.

Endlich muß der anaphylaktische Schock erwähnt werden, da er bei einem operativen Eingriff auftreten kann und zu sofortigem Tode führt. Beim Alveolaris ist die Prognose vom klinischen Standpunkt aus eindeutig schlechter als beim Cysticus.

Taenien-Erkrankungen

Die Taenien (*T. saginata* und *T. solium*) sind über die ganze Welt verbreitet. Man nimmt an, daß im ganzen gegen 10 Millionen Menschen infiziert sind. Für Deutschland wird die Morbidität an *T. saginata* zwischen 0,4 und 1,3% angegeben. *T. solium* ist sehr viel seltener, schätzungsweise kommt eine *T. solium*-Infektion auf 200 *T. saginata*-Infektionen (Minning). Bei etwas mehr als 3000 Patientenaufnahmen jährlich an unserer Klinik werden uns zur Behandlung der Taenien jährlich etwa 12 Patienten überwiesen. Es handelt sich aber in der Regel nur um Patienten, bei denen eine ambulante Bandwurmkur beim Hausarzt erfolglos verlief oder bei denen die Diagnose nicht gestellt wurde. Die Zahlen sind deshalb nicht repräsentativ für den Befall unserer Bevölkerung.

Das Erwachsenen-Stadium kommt nur beim Menschen vor, das Jugendstadium (Cysticerken) bei Mensch und Tier. Der Mensch kommt nur selten als Wirt für die Jugendstadien, d.h. als Zwischenwirt vor. Die Cysticerken bzw. Finnen, können sich dabei in allen Organen ansiedeln und schwere Krankheitsbilder hervorrufen.

Der Mensch als Hauptwirt

Als Hauptwirt infiziert sich der Mensch durch Cysticerken-haltiges Fleisch. Im rohen (Beefsteak Tartare) ungenügend gebratenen (Beefsteak saignant) oder gekochten Fleisch halten sich die Cysticerken am Leben. Der Genuß rohen Fleisches ist auch aus anderen Gründen abzulehnen. So gilt er heute als anerkannter Weg einer Toxoplasmose-Infektion.

Als Hauptwirt leidet der Mensch unter dem Bandwurm häufig nur wenig. Oft zeigt ihm bloß der Abgang von Proglottiden den Befall mit dem Wurm an.

Relativ häufig sind uncharakteristische Leibschmerzen mit Neigung zu Obstipation und Durchfall, Schwindel- und Schwächegefühl, Unruhe und Schlaflosigkeit. Bald besteht Heißhunger, bald Appetitlosigkeit mit Übelkeit und Erbrechen. Mit zunehmender Gewichtsabnahme stellt sich eine allgemeine Müdigkeit und Nachlassen der Leistungsfähigkeit ein (Schubert). Oft suchen die Patienten wegen einer Perniziosa-ähnlichen oder therapieresistenten Anämie den Arzt erst nach längerer Zeit auf. (Abmagerungskuren!)

Selten, aber die Dringlichkeit einer sorgfältigen Fleischschau eindringlich demonstrierend, sind einige bekannt gewordene Komplikationen: Ileus (z.B. Herzsky), Appendizitis mit im Lumen der Appendix verfangenen Bandwurmgliedern (z.B. Altenkamp), akute Pankreasnekrose, Cholezystopathie durch Besiedelung der Gallenblase mit einem Bandwurm.

Die Bandwurmkuren waren besonders früher nicht ungefährlich und vom viel verwendeten Extractum filicis maris (Meerfarnextrakt) bzw. von seinen Abkömmlingen waren akute Vergiftungserscheinungen mit z.T. tödlichem Ausgang bekannt (Oelkers, Andersen und Corothers, u.a.m.).

Ähnliches gilt auch für den Tetrachlorkohlenstoff. Wir verwenden heute praktisch ausschließlich einen Akridinfarbstoff, Acranil oder Atebrin. Wir applizieren das Mittel mit Vorliebe bei röntgenologisch kontrollierter liegender Duodenalsonde, um es in möglichst hoher Konzentration möglichst nahe an den Bandwurmkopf heranzubringen. Der abgetötete und nicht mazerierte, gelb gefärbte Wurm wird zusammen mit dem im Darmlumen verbleibenden Farbstoff durch ein Abführmittel entleert. Obwohl die Substanz weitgehend ungiftig ist, muß die Indikation bei Leberschäden, Schwangerschaft und schwächlichen Kindern streng gestellt werden. Oft darf die Substanz wegen ihrer hepatotoxischen Wirkung nicht bedenkenlos angewandt werden, da die Zahl der Individuen mit posthepatitischen oder aethylischen Leberschäden nicht unbedeutend ist. In einzelnen Fällen verläuft die lege artis durchgeführte Bandwurmkur allerdings erfolglos, was sich durch das Fehlen des Kopfes am abgetriebenen Wurm anzeigt. Erscheinen nach 3 bis 4 Monaten wirklich erneut Bandwurmglieder, wird die gleiche Kur wiederholt.

Der Mensch als Zwischenwirt

Hier wird der Veterinär freigesprochen, denn die Infektionsquelle ist der Mensch selbst. Entweder erfolgt eine Auto-Infestation, d. h. der Bandwurmtträger verschleppt die anal austretenden Eier selbst (z. B. orale Infektion) oder die Eier gelangen durch Retroperistaltik (Breachreiz, Erbrechen) aus tieferen Darmabschnitten in den Magen. Hier lösen sich dann die reifen Proglottiden auf, und die infektionstüchtigen Eier werden frei. Oder ein vorher Gesunder nimmt durch verunreinigtes Trinkwasser oder Gemüse infektionstüchtige Eier auf. Wenn der Mensch in Mitteleuropa schon sehr selten als Hauptwirt von *T. solium* befallen wird, so wird er es noch sehr viel seltener als Zwischenwirt. Eine Cysticerkose des Menschen bei *T. saginata* ist eine ausgesprochene Rarität.

Die Cysticerkose ist im Gegensatz zum eigentlichen Bandwurmbefall oft eine sehr schwere Erkrankung. Es können praktisch alle Organe befallen werden. Der Häufigkeit nach folgen sich: Subkutis, Gehirn, Orbita, Muskulatur, Herz, Leber, Lunge (Schubert). Von besonderer Bedeutung beim Menschen ist die Cysticerkose des Zentralnervensystems. Die klinische Diagnose kann entsprechend der Seltenheit des Leidens kaum gestellt werden. Erkennungsmöglichkeiten ergeben sich durch gelegentliche Verkalkung der Cysticerken oder durch Befall anderer Organe, vorab Haut, Muskeln und Auge. Pathologisch-anatomisch läßt sich eine meningeale, ventrikuläre und intrazerebrale Form unterscheiden. Entsprechend dieser Formen und der verschiedenen Lokalisationen entstehen verschiedenartige und nicht pathognomische klinische Bilder: Kopfschmerzen, Erbrechen, Schwindel, Epilepsie, Psychosen, Demenz, Hirnnervenparesen, Ataxie usw. Ausnahmsweise kann auch das Rückenmark befallen sein. Eine medikamentöse Therapie ist nicht bekannt. Chirurgische und neurochirurgische Eingriffe werden mit unterschiedlichem Erfolg durchgeführt.

Der Zweck meiner Ausführungen wäre erfüllt, wenn es durch meine absichtlich ausführlich gehaltene Kasuistik über die Echinokokkose und Taeniase beim Menschen gelungen ist; Sie zu überzeugen, wie wichtig Ihre prophylaktische Tätigkeit in Zusammenarbeit mit Hygienikern und Humanmedizinern auf diesem Gebiet für unsere Volksgesundheit ist.

Résumé

Description de 15 cas d'échinocoquose chez des patients humains âgés de 9-81 ans. Le siège de la maladie était localisé 8 fois dans le foie, 5 fois dans le poumon, 1 fois dans le rein et 1 fois aussi dans les os. Dans poumon, rein et os, il s'agissait toujours d'*E. cysticus*, dans le foie 6 fois d'*E. alveolaris* et 2 fois d'*E. cysticus*. Chez une patiente à *E. cysticus* multiloculaire du poumon, l'infection était cliniquement nulle; tous les autres patients souffraient d'échinocoquose. Chez aucun des patients, on n'est parvenu à découvrir une source sûre d'infection. Le diagnostic a été supposé et confirmé chez 7 patients, chez 5 patients par une laparotomie exploratrice avec examen histologique, chez 2 patients par autopsie et chez 1 patient par une ponction aveugle du foie. Discussion sur le diagnostic et le pronostic. On évoque les effets favorables obtenus par les cures de thymol. Le médicament peut, dans certains cas, ralentir l'évolution de l'échinocoquose, mais n'a probablement pas d'effet curatif. C'est un devoir impérieux de la science de préparer une chimiothérapeutique efficace dans ce domaine.

Suit une courte description des affections dues aux ténias (*T. saginata* et *T. solium*).

Riassunto

Si riferiscono 15 casi di echinococcosi in pazienti umani dell'età di 9 a 81 anni. La sede della malattia fu 8 volte nel fegato, 5 nel polmone, una nel rene ed una nelle ossa. Nel polmone, nel rene e nelle ossa si trattava sempre di *E. cysticus*, nel fegato 6 volte dell'*E. alveolaris* e due volte dell'*E. cysticus*. In una paziente con *E. cysticus* multilocularis del polmone, l'infezione fu clinicamente assente; tutti gli altri pazienti soffrirono di echinococcosi. In nessun paziente si è riuscito a scoprire una sorgente sicura d'infezione. La diagnosi è stata supposta e confermata in 7 paziente; in 5 essa fu posta con una laparotomia esplorativa ed un esame istologico; in 2 pazienti mediante autopsia ed in altro paziente con una puntura cieca nel fegato. Si discute sulla diagnosi e sulla prognosi. Si riferisce sull'effetto favorevole dei trattamenti con il timolo. In alcuni casi il medicamento può ritardare l'evoluzione della echinococcosi, ma probabilmente non ha alcuno effetto curativo. È un dovere importante della scienza di scoprire in questo campo un chemioterapeutico di sicura efficacia.

Alla fine del lavoro si fa una breve descrizione delle infestazioni da tenie (*T. saginata* e *T. solium*).

Summary

An account is given of 15 cases of echinococcosis in patients, men, whose ages ranged from 9 to 81 years. In 8 cases the seat of the disease was the liver, in 5 the lungs, in one the kidneys and in the remaining case the bones. In the lung, kidney and bone cases the cause was *e. cysticus*, in the liver cases 6 times *e. alveolaris* and twice *e. cysticus*. In the case of one female patient with multilocular *e. cysticus* in the lung the infection remained clinically dormant but all the other patients suffered from echinococcosis. The definite source of infection could not be discovered in any of the cases. The diagnosis was clinically assumed and confirmed in seven cases; in five the disease was diagnosed by a laparotomy test including histological examination, in two by

postmortem and in the remaining case by a blind liver puncture. The diagnosis and prognosis of echinococcosis is discussed, and the favourable effect of thymol treatment mentioned. In certain cases this medicament can retard the evolution of the echinococcosis, but it probably has no curative effect. It will be an important task for research to develop a safe and effective chemotherapy.

In conclusion there follows a short description of taenia diseases (taenia saginata and taenia solium).

Aus dem Institut für Parasitologie
der Veterinärmedizinischen Fakultät der Freien Universität Berlin
(Direktor: Prof. Dr. J. Boch)

Epidemiologie und Prophylaxe von Echinococose und Cysticercose¹

Von J. Boch

Als *Echinococose* werden sowohl der Befall des Dünndarmes von Fleischfressern mit adulten Formen als auch der Befall verschiedener innerer Organe von Mensch und Tier mit den vielköpfigen Finnenstadien der Bandwurm-gattung *Echinococcus* bezeichnet. Es sind grundsätzlich 2 verschiedene geschlechtsreife *Echinococcus*-Arten zu unterscheiden, nämlich der Hundebandwurm *Echinococcus granulosus* und seine Larvenform *Echinococcus hydatidosus* sowie der Fuchsbandwurm *E. multilocularis* mit dem als *Echinococcus alveolaris* bekannten Finnenstadium.

Echinococcus granulosus (Abb. 1 und 2), als der dreigliedrige Bandwurm bekannt, kommt ausschließlich in Arten der Gattung *Canis*, also im Haushund, Wolf, Schakal und Dingo vor. In unseren Gebieten ist der Hund der einzige Endwirt. Im Darm von Rotfuchs und Katze entwickelt sich *E. granulosus*, wenn es überhaupt zur Ansiedlung kommt, nicht bis zur Geschlechtsreife, also nicht bis zum Stadium der Eiproduktion. Diese Tiere haben demnach epidemiologisch keine Bedeutung.

Echinococcus hydatidosus, die großblasige Finne dieses Hundebandwurmes (andere, heutzutage aber nicht mehr gebräuchliche Bezeichnungen sind *E. polymorphus*, *E. cysticus*, *E. unilocularis*), kommt am häufigsten in Schaf (Abb. 3), Rind (Abb. 4), Ziege, Schwein, seltener in verschiedenen wildlebenden Pflanzenfressern, aber auch im Menschen vor. Nach Aufnahme von Eiern oder ganzen Proglottiden mit verschmutzter Nahrung bzw. Futter

¹ Vortrag anlässlich der Jahresversammlung der Tierärztlichen Vereinigung für Fleischhygiene in Zürich am 14. November 1964.