

**Zeitschrift:** Schweizer Archiv für Tierheilkunde SAT : die Fachzeitschrift für Tierärztinnen und Tierärzte = Archives Suisses de Médecine Vétérinaire ASMV : la revue professionnelle des vétérinaires

**Herausgeber:** Gesellschaft Schweizer Tierärztinnen und Tierärzte

**Band:** 109 (1967)

**Heft:** 7

**Artikel:** Observations sur les maladies du gibier et des animaux sauvages faites en 1965 et 1966

**Autor:** Bouvier, G.

**DOI:** <https://doi.org/10.5169/seals-591079>

### **Nutzungsbedingungen**

Die ETH-Bibliothek ist die Anbieterin der digitalisierten Zeitschriften. Sie besitzt keine Urheberrechte an den Zeitschriften und ist nicht verantwortlich für deren Inhalte. Die Rechte liegen in der Regel bei den Herausgebern beziehungsweise den externen Rechteinhabern. [Siehe Rechtliche Hinweise.](#)

### **Conditions d'utilisation**

L'ETH Library est le fournisseur des revues numérisées. Elle ne détient aucun droit d'auteur sur les revues et n'est pas responsable de leur contenu. En règle générale, les droits sont détenus par les éditeurs ou les détenteurs de droits externes. [Voir Informations légales.](#)

### **Terms of use**

The ETH Library is the provider of the digitised journals. It does not own any copyrights to the journals and is not responsible for their content. The rights usually lie with the publishers or the external rights holders. [See Legal notice.](#)

**Download PDF:** 02.04.2025

**ETH-Bibliothek Zürich, E-Periodica, <https://www.e-periodica.ch>**

## Observations sur les maladies du gibier et des animaux sauvages faites en 1965 et 1966

Par G. Bouvier

Pendant la période 1965/66, notre Institut a reçu du matériel d'analyse provenant de tous les cantons suisses. Nous avons examiné, entre autre, les cadavres ou parties de cadavres (têtes, organes divers) de 10 bouquetins, 15 cerfs, 244 chevreuils, 195 chamois, 218 lièvres indigènes, de nombreux petits mammifères (carnassiers, insectivores, rongeurs) et de très nombreux oiseaux sauvages appartenant à plus de 30 espèces.

L'année 1965, dont le printemps pluvieux a fait suite à un hiver rigoureux et très enneigé, l'hiver 1965/66 long, avec grosse neige en montagne, ont influencé défavorablement l'état sanitaire du gibier.

C'est ainsi que, sur 130 chevreuils autopsiés en 1965, 49 étaient des jeunes de l'année précédente et 44 étaient morts de broncho-pneumonie vermineuse ou de verminoses gastro-intestinales.

Sur 83 chamois examinés la même année, 33 étaient des jeunes et 32 étaient morts de verminoses bronchiques ou gastro-intestinales. La plupart des mortalités se sont produites pendant les quatre premiers mois de l'année: 53,2% chez les chevreuils et 59,7% chez les chamois.

En 1966, spécialement au printemps, les verminoses intestinales (Nematodiroses) étaient très fréquentes chez le chevreuil et chez le chamois.

La coccidiose du lièvre a été fréquente au printemps 1966, mais pourtant sans comparaison avec la grave épizootie que nous avons signalée en 1965 chez les jeunes lièvres et qui fera l'objet d'une étude spéciale.

En janvier 1966, nous avons reçu des chevreuils de Château-d'Œx VD cachectiques, n'ayant plus trouvé de nourriture dans la haute neige, et morts de faim! De nombreux animaux, affaiblis par les privations, ne se défendaient plus contre les attaques des renards... et de l'homme, d'où forte mortalité.

Remarquons encore que, par suite des conditions météorologiques particulièrement défavorables et humides, nous avons pu diagnostiquer d'assez nombreux accidents de gestation: foetus morts et macérés chez des chevreuils, cerfs et chamois, alors que ces accidents sont normalement exceptionnels chez le gibier.

Le gibier tué sur les routes (autoroutes) a fait l'objet d'une étude spéciale de S. Müller (1966).

### a) Bouquetin (*Capra ibex*)

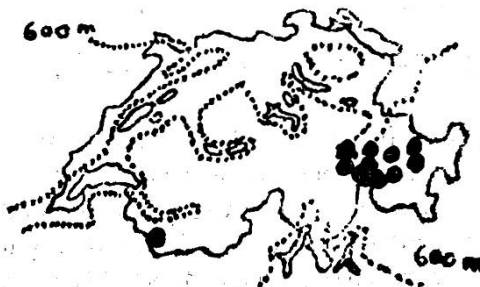Signalons seulement un cas d'*Ecthyma contagieux* chez un jeune mâle du Mont-Pleureur VS et la formation d'abajoues chez une femelle adulte provenant du Piz Albris GR.

### b) Cerf (*Cervus elaphus*)

Un jeune cerf provenant de Bergün était atteint d'une grave *scoliose*, probablement congénitale et sans fracture.

Nous avons de nouveau reçu de jeunes cerfs avec *microphthalmie* congénitale, provenant des Grisons (Valendas) et un du Val Ferret VS. Le prof. Fankhauser, de Berne, a bien voulu nous communiquer un cas qu'il a diagnostiqué chez un jeune cerf femelle de 2 mois provenant d'Andeer GR. Nous pouvons donc, actuellement, récapituler les cas de *microphthalmie* congénitale du cerf et en établir la répartition géographique provisoire (voir carte).

- 1952 Lenzerheide GR, Bonaduz GR  
 1954 Valendas GR  
 1955 Splügen GR  
 1957 Savognin GR  
 1960 Tamins GR, Küblis GR  
 1961 Glas/Thusis GR, Küblis GR  
 1965 Valendas GR, Andeer GR, Val Ferret VS.



Par deux fois, nous avons trouvé des filaires dans la cavité abdominale (*Setaria cervi*?) chez des animaux provenant de Glis VS et de Trin GR.

c) *Daim (Dama dama)*

Bien qu'il s'agisse d'animaux du parc de Schaffhouse, nous voudrions signaler que nous avons retrouvé un cas de *toxoplasmose* cérébrale chez un jeune animal.

Cette affection avait déjà été signalée précédemment dans le même élevage (Burgisser 1955).

d) *Chevreuril (Capreolus capreolus)*

Nous recevons pratiquement autant de mâles (51%) que de femelles (49%). Les jeunes de moins d'un an sont toujours nombreux (plus de 36%).

Les *morts accidentelles et traumatiques* sont fréquentes. Signalons que, chez une femelle, nous avons trouvé une grande écharde de bois ayant pénétré sous l'arcade zygomatique et qui a traversé les tissus osseux pour atteindre le cerveau! Chez une jeune femelle, nous avons trouvé une perforation de la langue par une petite branche, avec infection surajoutée.

Les *méningites purulentes et abcès du cerveau*, ensuite de fissure ou de fracture du crâne, ont été trouvés chez 11 mâles, ainsi que chez une jeune femelle de 4 mois seulement.

Nous avons vu déjà que les verminoses gastro-intestinales, et notamment les *Nematodiroses* intestinales, avaient été fréquentes, plus spécialement de janvier à mars 1965, décembre 1965 et janvier à avril 1966.

*Mycoses*. Chez un faon de 5 kg, on constate une grave infection du cerveau avec perforation de l'os frontal, due à une mycose indéterminée.

En plus, nous avons trouvé une mycose pulmonaire de la grosseur d'un pamplemousse et une actinomycose de la mâchoire.

La *tuberculose* semblait avoir disparu parmi notre gibier. Pourtant, du canton de Bâle-Campagne, nous recevons le 17 février 1965 un chevreuil atteint de graves lésions pulmonaires à bacilles tuberculeux du type bovin. C'est certainement un reste de l'important foyer signalé dès 1955 et qui s'est maintenu, soit parmi les chevreuils, soit plus vraisemblablement parmi les carnassiers sauvages (blaireaux).

Les *tumeurs* chez le chevreuil ne sont pas fréquentes. Pourtant, chaque année, on en reconnaît quelques cas: signalons une grosse tuméfaction dans le lobe diaphragmatique gauche du poumon, avec poche fortement encapsulée contenant un liquide muqueux épais. A l'histologie, on diagnostique un cytodénome papillifère muqueux (Burgisser). Une femelle des Grisons avait une grosse tumeur de l'ovaire droit, de la

grosseur d'une tête d'homme, avec kyste hémorragique; histologiquement, il s'agit d'un dysembryome.

Chez une jeune femelle, on remarque une glossite superficielle chronique d'origine indéterminée, avec *hyperkératose*. Le même animal avait une forte *sarcosporidiose* de la langue.

Deux larves de *Cephenomyia stimulator*, mortes accidentellement et non expulsées, ont été la cause d'une grave sinusite purulente.

Chez un autre chevreuil, nous avons compté 93 larves au dernier stade de *Cephenomyia stimulator* (La Sagne NE, 27.4.1965), dont un certain nombre avaient obstrué une grosse bronche.

*Anomalies et malformations.* Chez quelques femelles âgées, on remarque la formation de petit bois, même chez une femelle portante d'un fœtus bien formé. Signalons encore une grosse perruque, également chez une femelle dont nous ignorons d'ailleurs l'état hormonal, n'ayant reçu que la tête.

Les anomalies congénitales des mâchoires sont peut-être plus fréquentes qu'il ne paraît, car les animaux atteints disparaissent rapidement. Signalons pourtant un cas de prognathisme inférieur avec irrégularité des molaires chez une femelle de 4 ans et une atrophie de la mâchoire inférieure qui est beaucoup plus courte que le maxillaire supérieur chez un faon mort-né.

*Polydactylie chez un chevreuil.* De Samedan GR, nous recevons le 22 avril 1966 un chevreuil amaigri, souffrant d'un gros abcès encapsulé ancien sur l'estomac et atteint, en plus, d'ostéite des deux branches de la mâchoire inférieure, d'origine indéterminée.

A l'examen des membres, on constate une ancienne fracture bien cicatrisée horizontale dans la partie médiane du métacarpe gauche.

Dès le niveau de cette cicatrice partent les métacarpes II et V, bien détachés du métacarpe central (III + IV).

On retrouve parfois, chez les cervidés (cerf, daim, chevreuil) un reste des métacarpes II et V à la partie inférieure, avec même les phalanges correspondantes.

Ce cas pourtant est nettement plus prononcé que ce que l'on rencontre normalement (Fig. 1).

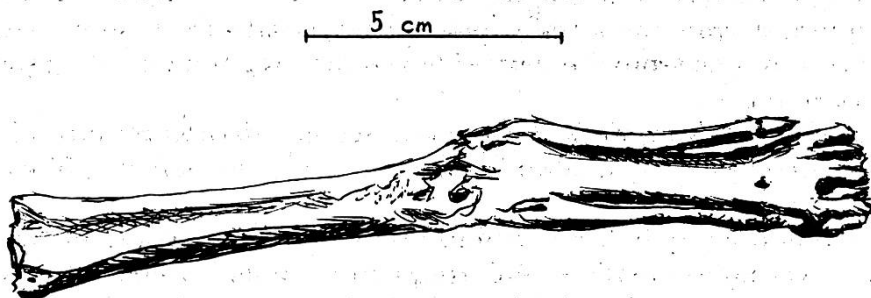


Fig. 1. Chevreuil 3693/66. Métacarpe gauche. Polydactylie.

*Intoxications.* Elles sont toujours difficiles à établir, puisque nous ne disposons pas d'un laboratoire spécialisé pour les recherches toxicologiques.

Le diagnostic de «diarrhée de printemps» peut cacher parfois de véritables intoxications par les produits insecticides utilisés abondamment en agriculture.

Relevons pourtant un cas de *fluorose* sur un jeune chevreuil très maigre et où l'analyse chimique a donné 1164 mg de fluor par 100 g d'os sec.

#### e) Chamois (*Rupicapra rupicapra*)

Les chamois que nous avons reçus proviennent des cantons du Valais, Vaud, Fribourg, Uri, Lucerne, Obwald, Glaris, St-Gall, Tessin et surtout des Grisons en suite de la grave épizootie de kérato-conjonctivite infectieuse ayant débuté en août 1966 et qui s'est prolongée jusqu'à janvier 1967.

Cette épizootie fera d'ailleurs l'objet d'une étude spéciale du Dr Ratti, du service cantonal de la chasse des Grisons.

Quelques chamois proviennent de la chaîne du Jura, où les colonies sont en pleine expansion: Jura vaudois (St-Cergue et Montcherand); Jura neuchâtelois (2 animaux de Bôle); Jura soleurois (Balsthal-Oensingen) et Jura argovien (Riniken).

Généralement, il s'agit de mort accidentelle d'origine traumatique, et une fois seulement d'une grave broncho-pneumonie vermineuse (Argovie.)

Remarquons que, jusqu'ici, la kérato-conjonctivite infectieuse n'a jamais existé dans les colonies de chamois jurassiennes.

Le rapport des sexes des animaux reçus est de 47,5% de mâles. Un tiers des animaux sont des jeunes de moins d'un an.

Comme pour les chevreuils, et en suite des conditions météorologiques défavorables, les verminoses gastro-intestinales sont extrêmement fréquentes pendant les mois de janvier, février et mars 1965, plus spécialement chez les jeunes animaux.

Comme nous l'avons vu déjà, la *kérato-conjonctivite infectieuse du chamois* était en recrudescence, notamment dans le canton des Grisons, mais également dans les cantons d'Uri (Réserve de Fellital), Appenzell (Säntis) et Valais (Mont-Pleureur, Leukerbad, Fiesch, Mörel, Glis).

Les cas d'*Ecthyma contagieux* sont aussi en augmentation, bien que les cas restent généralement isolés: canton des Grisons (Safien-Platz, Glas-Thusis, Pontresina), canton de Vaud (Château-d'Œx) et canton du Valais (Conthey).

Chez un chamois de 2 ans, on trouve un gros *abcès mycosique* du cerveau, avec amincissement extrême des os de la boîte crânienne, qui ne mesure plus que 1 mm d'épaisseur, tant dans sa partie frontale que pariétale.

On sait que les *bézoards incrustés* sont relativement fréquents dans la caillette des chamois. Chez une femelle de 4 ans, un gros bézoard avait pourtant beaucoup gêné l'animal qui était très amaigri et ne pesait plus que 16 kg. En effet, le bézoard était attaché à la muqueuse qui était largement nécrosée et la paroi très épaisse présentait une fibrose totale.

Chez un chamois de 8 ans provenant des Grisons, nous découvrons, à la base de l'oreille gauche, une *corne cutanée (Cornu cutaneum)* de 1,85 cm de longueur, ovulaire, de 0,5 cm dans son plus grand diamètre à la base, régulièrement annelée et présentant des cannelures comme une corne normale (fig. 2).



1 cm

Fig. 2

#### f) Lièvre (*Lepus europaeus*)

Les 218 lièvres examinés comprenaient 51% de mâles et 49% de femelles.

Les conditions météorologiques défavorables, très humides, des années 1965 et 1966, ont influencé sur le nombre des maladies parasitaires (coccidiose entre autre), mais également sur les maladies septicémiques formant le 25% des causes de mortalité chez les lièvres autopsiés.

*Toxoplasmose*: 10 cas provenant des cantons de Vaud, Valais, Fribourg, Soleure, Lucerne, St-Gall et Bâle-Campagne.

*Brucellose*: 12 cas provenant des cantons de Vaud (Le Brassus, Concise, Château-d'Œx, Donneloye, Duillier), Neuchâtel (Les Verrières, Dombresson), Berne (Laupen), Argovie (Wohlen, Neuenhof), Lucerne (Hochdorf) et Schaffhouse (Hallau).

*Pasteurellose*: 15 cas des cantons de Vaud, Valais, Fribourg, Soleure, Argovie, Schaffhouse et Tessin.

*Pseudotuberculose*: 14 cas des cantons de Vaud, Valais, Neuchâtel, Soleure, Lucerne, Bâle-Ville et Tessin.



*Staphylomycose*: 4 cas des cantons de Vaud, Fribourg, Soleure et Lucerne.

Les petites douves du foie (*Dicrocoelium lanceolatum*) sont toujours fréquentes chez nos lièvres, mais les lésions qu'elles causent sont très généralement légères, malgré le nombre élevé de parasites. Par deux fois pourtant, nous avons diagnostiqué une invasion massive de petites douves, avec hépatite grave, cause probable de la mort des lièvres (Balsthal SO et Acquarossa TI).

Les grandes douves (*Fasciola hepatica*) que nous n'avions rencontrées jusqu'ici que chez des lièvres provenant du canton de Lucerne, ont été retrouvées par deux fois: à Genève chez un lièvre hongrois lâché en décembre 1965 et chez un lièvre indigène de Villeneuve VD.

Les tumeurs sont toujours exceptionnelles chez les lièvres qui, généralement, n'atteignent pas un âge avancé.

Signalons pourtant un leiomyosarcome avec tumeurs ayant jusqu'à la grosseur d'une mandarine dans la région poplitée, avec métastase pulmonaire (Arosa) et un sarcome réticulaire du foie avec métastases pulmonaires (Cheyres) (Burgisser).

Les bœzards sont exceptionnels chez le lièvre. Chez une femelle très amaigrie, nous trouvons dans l'estomac deux formations arrondies de 5 cm de diamètre, d'origine alimentaire, dures comme des pierres, fortement incrustées. Ces deux bœzards ont été la cause directe d'un catarrhe gastro-intestinal, puis de la cachexie et de la mort de l'animal.

Les intoxications sont toujours difficiles à établir. Nous avons pourtant reçu des lièvres complètement jaunis par le Dinitrocrésol et ne présentant aucune lésion expliquant la mort. On doit donc soupçonner un empoisonnement, peut-être chronique, par le Dinitrocrésol. Ces cas proviennent des cantons de Vaud (Yvonand et Rovray), Fribourg (Givisiez), Soleure (Lüterkofen) et Lucerne (Menznau).

Signalons encore une gestation extra-utérine avec 3 fœtus bien développés et une irrégularité congénitale des molaires ayant empêché une mastication normale.

#### g) Marmotte (*Marmotta marmotta*)

D'Hospental UR, une marmotte reçue le 23 septembre 1965 présente, sous la peau et dans le tissu conjonctif intermusculaire de l'épaule, de très nombreux cysticerques du *Taenia crassipes*, que nous avons déjà rencontré le 28 septembre 1957 chez une marmotte provenant d'Andermatt, soit du même massif alpin.

#### h) Renard (*Vulpes vulpes*)

Quelques cas de gale sarcoptique (cantons de Vaud et Tessin). La même parasitose a été rencontrée chez des martres de Moudon et de Coire et chez une fouine de Saint-Gall.

Chez une martre également, provenant de Cheseaux-Noréaz VD, on trouve, dans la cavité thoracique, de nombreuses larves de cestodes: *Tetrathyridium railletii*, larves plérocercoides de *Mesocestoides lineatus* du renard (Hörning).

#### i) Blaireau (*Meles meles*)

De Bâle-Campagne (Lausen), nous avons reçu de nouveau un blaireau tuberculeux (bacilles bovins) en rapport avec le foyer ancien de tuberculose du chevreuil reconnu dès 1955.

#### j) Hérisson (*Erinaceus europaeus*)

Plusieurs cadavres reçus ont probablement été intoxiqués par du meta utilisé abondamment pour la lutte contre les limaces pendant ces années pluvieuses.

#### k) Oiseaux divers

Parmi les nombreux oiseaux reçus, nous signalerons de la tuberculose chez 2 cygnes et un colvert de Genève, chez une mouette de Lausanne et chez une foulque noire d'Yverdon.

L'aspergillose pulmonaire ou des sacs aériens a été trouvée chez 2 cygnes de Genève et une grive litorne de Prilly.

Nous avons trouvé de la *variole aviaire* («epithelioma contagieux») chez 2 pigeons ramiers.

Chez les *pigeons* de la Ville de Genève, on signale en janvier 1966 une forte mortalité. Sur 3 cadavres reçus, nous isolons deux fois *Salmonella typhi murium*. Cette salmonellose du pigeon est à rapprocher avec l'épizootie que nous avons signalée en janvier 1954 chez de nombreux moineaux domestiques provenant de Genève également.

La *syngamose trachéale* a été reconnue chez des faisans d'élevage, chez deux corneilles noires (Pully, St-Sulpice) et chez un choucas (Orbe).

### Bibliographie

Bouvier G.: Les coccidies rencontrées en Suisse chez le lièvre gris (*Lepus europaeus*). Annales de parasitologie 1967. – Müller S.: Circulation routière et gibier. La route et la circulation routière, No 9–10 (1966).

**Infektiöse Laryngotracheitis des Geflügels in Österreich.** Von W. Grausgruber, R. Kissling und F. Gerstl. Wien. Tierärztl. Monatsschr. 54, 1 (1967).

Im Februar 1965 wurde zum erstenmal in Österreich ILT in einem Geflügelbestand festgestellt, weitere Fälle folgten. Die Verfasser beschreiben die makroskopischen und mikroskopischen pathologisch-anatomischen Veränderungen und weisen speziell darauf hin, daß die intranukleären Einschlußkörperchen (Seifried'sche Körperchen) selten und nur in den ersten Tagen post infect. zu finden sind. Die Virusisolierung erweist sich in den meisten Fällen zur sicheren Diagnosestellung als unumgänglich. Sie ist durch Inokulation embryonierter Hühnereier einfach durchzuführen und ergibt typische Veränderungen der CAM. Die endgültige Differenzierung der isolierten Viren geschieht durch elektronenmikroskopische Untersuchungen und den Agar-Präzipitations-Test. Im Experiment erwiesen sich bis zu drei Wochen alte Kücken am empfänglichsten, bei älteren Tieren sanken Morbidität und Mortalität deutlich ab. Präzipitierende Antikörper konnten bei experimentell infizierten Tieren nicht nachgewiesen werden. Seren aus natürlich infizierten Herden reagierten auch nur vereinzelt im Agar-Gel-Diffusionstest positiv. Die Verfasser schließen daraus, daß zur Diagnostizierung der ILT der Agar-Gel-Diffusionstest – im Gegensatz zum Serumneutralisationstest – nicht geeignet ist.

H. R. Ehram, Zürich