

Zeitschrift: Schweizer Archiv für Tierheilkunde SAT : die Fachzeitschrift für Tierärztinnen und Tierärzte = Archives Suisses de Médecine Vétérinaire
ASMV : la revue professionnelle des vétérinaires

Herausgeber: Gesellschaft Schweizer Tierärztinnen und Tierärzte

Band: 109 (1967)

Heft: 11

Artikel: Mykoplasmen-Mastitis und -Endometritis bei Rind und Schwein

Autor: Karbe, E.

DOI: <https://doi.org/10.5169/seals-593152>

Nutzungsbedingungen

Die ETH-Bibliothek ist die Anbieterin der digitalisierten Zeitschriften. Sie besitzt keine Urheberrechte an den Zeitschriften und ist nicht verantwortlich für deren Inhalte. Die Rechte liegen in der Regel bei den Herausgebern beziehungsweise den externen Rechteinhabern. [Siehe Rechtliche Hinweise.](#)

Conditions d'utilisation

L'ETH Library est le fournisseur des revues numérisées. Elle ne détient aucun droit d'auteur sur les revues et n'est pas responsable de leur contenu. En règle générale, les droits sont détenus par les éditeurs ou les détenteurs de droits externes. [Voir Informations légales.](#)

Terms of use

The ETH Library is the provider of the digitised journals. It does not own any copyrights to the journals and is not responsible for their content. The rights usually lie with the publishers or the external rights holders. [See Legal notice.](#)

Download PDF: 02.04.2025

ETH-Bibliothek Zürich, E-Periodica, <https://www.e-periodica.ch>

Mykoplasmen-Mastitis und -Endometritis bei Rind und Schwein

Von E. Karbe

Hand in Hand mit der Erforschung der Mykoplasmen (PPLO = Pleuro-Pneumonia-like-Organisms) gelangte man zu der Erkenntnis, daß diese Keime eine ganze Reihe von Krankheiten auslösen. In der Veterinärmedizin sind vor allem Erkrankungen der Respirationsorgane zu nennen, wie die Lungenseuche des Rindes, die enzootische Pneumonie der Schweine und die CRD der Hühner. Eine Mykoplasmen-Mastitis kennen wir bei der Ziege schon seit vielen Jahren als infektiöse Agalaktie, während derartige Erkrankungen bei Rind und Schwein erst seit kurzem bekannt sind. Zweck dieses Vortrages ist es, auf diese Krankheiten hinzuweisen und die Bedeutung der Mykoplasmen in bezug auf die Sterilität zu diskutieren.

Die Mykoplasmen (PPLO) sind pleomorphe Gebilde von etwa $\frac{1}{4}\mu$ Durchmesser. Sie werden zu den Bakterien gerechnet, haben allerdings keine Wand, sondern bilden nur eine Membran aus. Sie wachsen in der Regel auf Agarplatten oder in Bouillon mit besonderen Zusätzen. Das spärliche Wachstum erschwert jedoch die Erforschung und die Diagnose von mykoplasmenbedingten Krankheiten erheblich. Vermutlich aus diesem Grunde wissen wir erst seit kurzem um die Mykoplasmen-Mastitis und -Endometritis bei Rind und Schwein.

Mykoplasmen-Mastitis beim Rind

In den letzten sieben Jahren wurden von Mykoplasmen hervorgerufene Mastitiden bei Kühen in England [21], in vier Staaten der USA [3, 8, 12, 20], in Israel [2] und Australien [4] beschrieben. Kürzlich gelang auch in Deutschland die Isolierung von Mykoplasmen aus Milchproben von Kühen mit Mastitis [7]. Bei dem Erreger handelt es sich in den meisten Fällen um *Mycoplasma agalactiae* var. *bovis* [3, 8, 12, 13, 14]; in England jedoch wurde *Mycoplasma bovigenitalium* isoliert [21]. Die beiden Stämme lassen sich serologisch unterscheiden [15]. Die von ihnen hervorgerufenen Mastitiden sind einander sowohl klinisch als auch im pathologisch-anatomischen Bild ähnlich. Zuerst sollen hier die von *Mycoplasma agalactiae* var. *bovis* ausgelösten Veränderungen beschrieben werden, um sie dann mit jenen zu vergleichen, die durch *Mycoplasma bovigenitalium* verursacht werden.

Im Anfangsstadium der Krankheit beobachtet man in der leicht grau verfärbten Milch feinste Flöckchen, die sich beim Stehenlassen von einer molkeähnlichen Flüssigkeit absetzen. Bald kommt es zur Bildung großer Eiterflocken, und eine Woche nach erfolgter Infektion kann nach starkem Rückgang der Milchleistung nur noch Eiter ermolken werden. In diesem Stadium übersteigt die Zahl der Leukozyten in der Milch oft 50×10^6 pro ml. Innerhalb von zehn Tagen greift die Infektion auf weitere Viertel derselben Kuh über, was selbst durch strikte sanitäre Maßnahmen während des Melkens

nicht verhindert werden kann. Vermutlich erfolgt die Übertragung retrograd über die Lymphbahnen. In den ersten drei Wochen sind die betroffenen Viertel deutlich vergrößert, später erfolgt deren Involution. In derselben Laktationsperiode kommt es nicht mehr zur Milchbildung, die nach dem nächsten Kalben jedoch wieder einsetzt. Da die Keime in einigen Fällen die Trockenperiode im Euter überleben, kann sich im Anschluß an die Geburt erneut eine Mykoplasmen-Mastitis entwickeln.

Während des akuten Stadiums werden eine geringe Erhöhung der Körpertemperatur und eine leichtgradige Störung des Allgemeinbefindens, besonders bei Tieren mit hoher Milchleistung, beobachtet. Auffallend ist die erhebliche Neutropenie im Frühstadium. Entsprechend den sanitären Verhältnissen wird die Infektion durch den Melkakt nur auf einige oder auf viele Milchkühe im Bestand übertragen.

Charakteristisch für das pathologisch-anatomische Bild ist eine diffuse Verfestigung und Graufärbung des Drüsenparenchyms, dessen Läppchen auf der Schnittfläche deutlich hervortreten. Etwa drei Wochen nach erfolgter Infektion wird die Fibrosierung offensichtlich, und in den Milchgängen sieht man Eiterpfröpfe. In einigen Fällen kann man selbst noch mehrere Monate nach erfolgter Infektion kleine Abszesse im Drüsenparenchym feststellen. Die Euterlymphknoten sind stark vergrößert und können eine Länge bis zu 15 cm erreichen.

Bei der histologischen Untersuchung von Milchdrüsenparenchym stellt man in den ersten Tagen der Erkrankung vor allem das Eindringen von eosinophilen Granulozyten in die Alveolarlumina fest (Abb. 1). Neben eosinophilen Granulozyten beobachtet man auch einige Makrophagen und abgelöste Epithelzellen. Mehrere Tage nach Beginn der Erkrankung sind viele Alveolen völlig ausgefüllt von den erwähnten Zellen (Abb. 2), zwischen denen man vermehrt Eiweiß feststellen kann, das jedoch kein Fibrin enthält. Etwa eine Woche nach Beginn der Erkrankung sind die interalveolären Septen deutlich verdickt und infiltriert mit Lymphozyten. Im weiteren Verlauf nimmt die Verdickung des Interstitiums auf Kosten der Alveolarlumina ständig zu (Abb. 3) und führt zur Involution der Drüse.

Neben den Veränderungen der katarrhalisch-eitrigen Mastitis sieht man die Erscheinungen einer Galaktophoritis. In den ersten Tagen der Erkrankung erkennt man die Ansammlung von aus den Alveolen stammenden Entzündungszellen im Lumen der Milchgänge und eine Hyperplasie ihrer Epithelien (Abb. 4). Im weiteren Verlauf der Krankheit beobachtet man jedoch stellenweise eine Zerstörung des Epithels mit Bloßlegung des darunterliegenden Bindegewebes (Abb. 5). An solchen Stellen kommt es zu einer starken mesenchymalen Reaktion mit Bildung eines Granulationsgewebes, welches in das Milchganglumen eindringt, um die Detritusmassen zu organisieren. Dies gelingt offensichtlich nicht in jedem Falle, beobachtet man doch Monate nach erfolgter Infektion im Euter Granulome mit herdförmiger Verkalkung der nicht resorbierten Detritusmassen in ihrem Zentrum (Abb. 6).

Die Diagnose der Mykoplasmen-Mastitis kann auf Grund der beschriebenen klinischen Veränderungen gestellt werden. Zur Bestätigung sollten in jedem Falle Milchproben von verdächtigen Tieren zur bakteriologischen Untersuchung eingesandt werden. Es verstreichen jedoch vier bis sieben Tage, bis die winzigen Kolonien zu erkennen sind; durch die Hämolyse in Blutagarplatten wird die Diagnose erleichtert. Mykoplasmen können außerdem in Milchausstrichen mit Hilfe von fluoreszierenden Antikörpern innerhalb weniger Stunden festgestellt werden [14].

Eine erfolgreiche Behandlung der Mykoplasmen-Mastitis beim Rind ist bis jetzt nicht bekannt. Die besten Erfolge werden mit Tetrazyklinen erzielt, jedoch ist auf diesem Wege auch nur eine Milderung der Krankheitserscheinungen zu erreichen. Vermutlich kommt es nach der intrazisternalen Applikation von Tetrazyklinen weniger häufig zur Ausbildung von Abszessen, welche auch in der nächsten Laktationsperiode die Verwendung des Tieres zur Milchproduktion ausschließen. Auf jeden Fall ist die Ausbreitung der Erkrankung auf weitere Tiere zu verhindern, indem die erkrankten von den noch gesunden Tieren getrennt werden.

Die von *Mycoplasma bovigenitalium* verursachten Veränderungen [21] sollen hier nur insoweit Erwähnung finden, als sie sich charakteristisch von denen durch *Mycoplasma agalactiae* var. *bovis* hervorgerufenen Veränderungen unterscheiden. Der mildere Verlauf der Erkrankung zeigt sich einmal darin, daß es nicht zum völligen Versiegen der Milch kommt. Die Mastitis kann innerhalb einiger Monate und noch in derselben Laktationsperiode völlig ausheilen. Das Übergreifen der Erkrankung von einem auf weitere Viertel desselben Tieres kann durch strikte sanitäre Maßnahmen beim Melkakt verhindert werden. Auch im histologischen Bild wird die geringere Pathogenität des Erregers offensichtlich; es kommt bei der relativ milden Galaktophoritis nicht zur Zerstörung des Epithels und somit auch nicht zum Eindringen von Granulationsgewebe in das Milchganglumen und auch nicht zur Abszeßbildung.

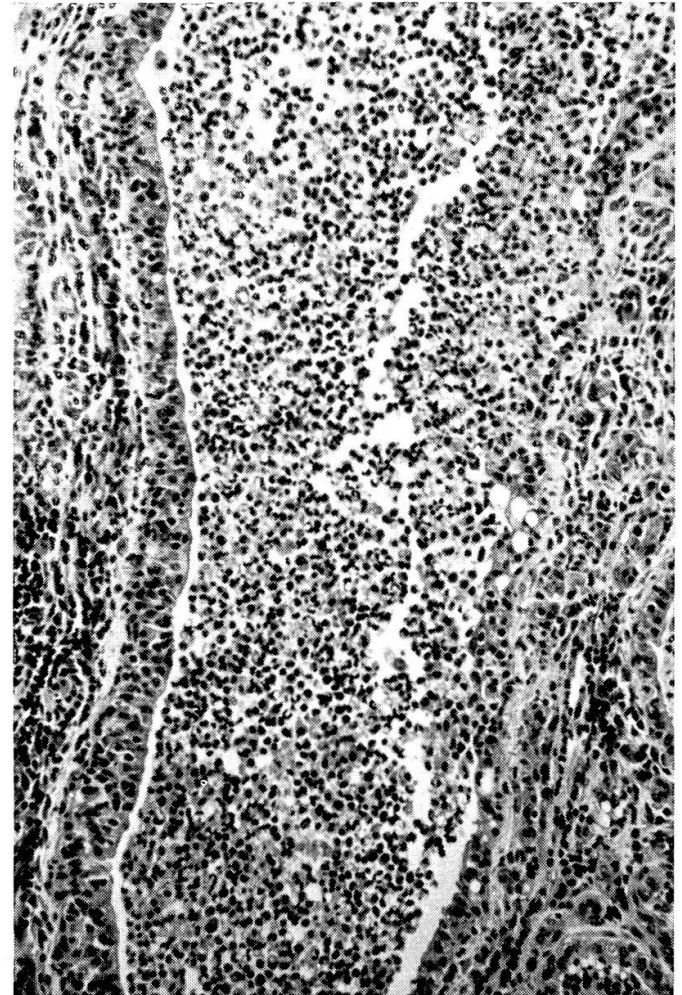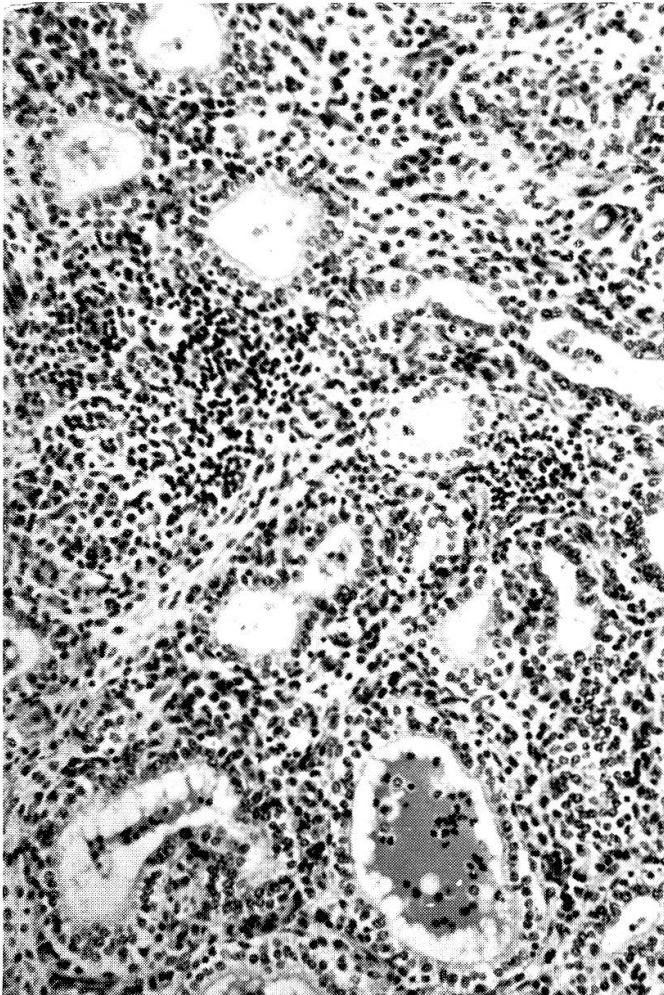
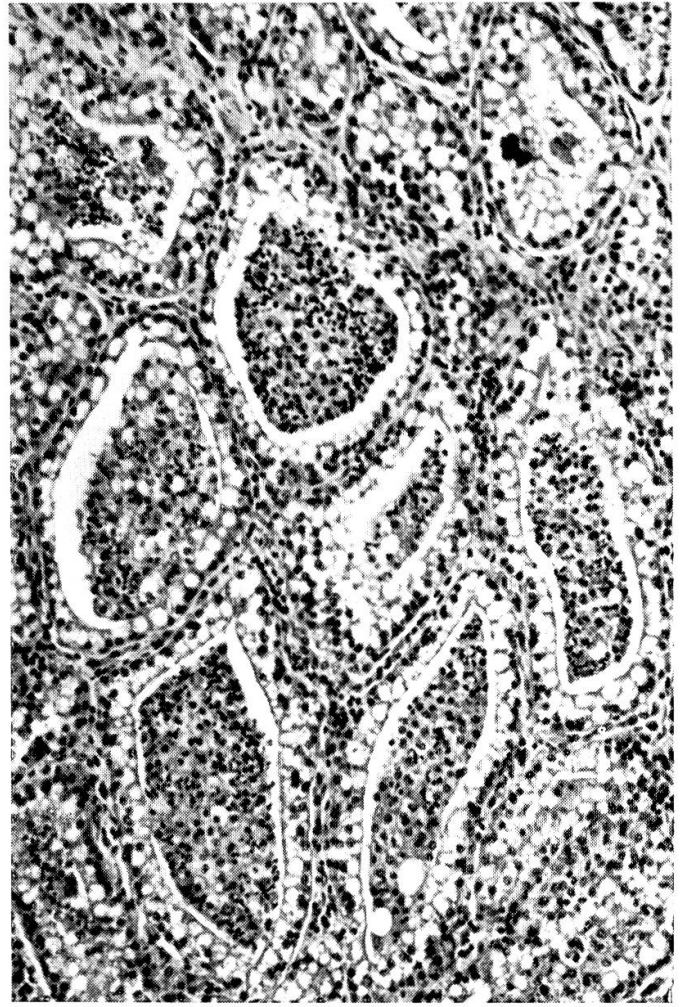
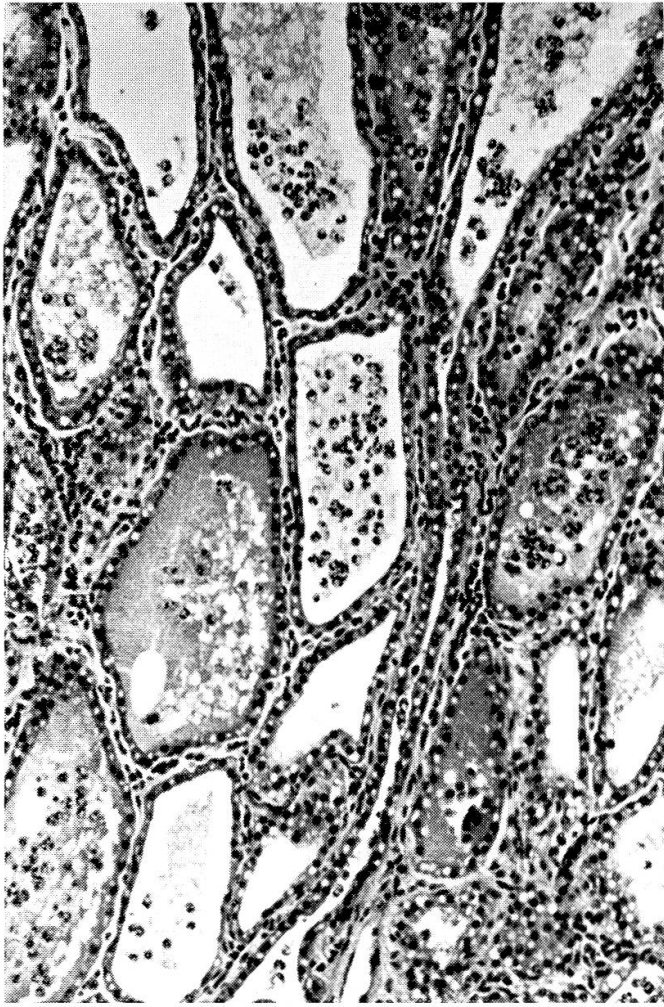
In der Schweiz wurde die Mykoplasmen-Mastitis bis jetzt beim Rind nicht festgestellt. Da die Erkrankung aber offensichtlich eine weltweite Verbreitung hat, ist zu vermuten, daß es sie auch hier bei uns gibt. Insbesondere in Fällen von Mastitis, in denen trotz hohem Zellgehalt keine pathogenen Bakterien

Abb. 1 Milchdrüsengewebe einen Tag nach intrazisternaler Infektion mit *Mycoplasma agalactiae* var. *bovis*. In den Alveolarlumina befinden sich eosinophile Granulozyten (H. E., 140 ×).

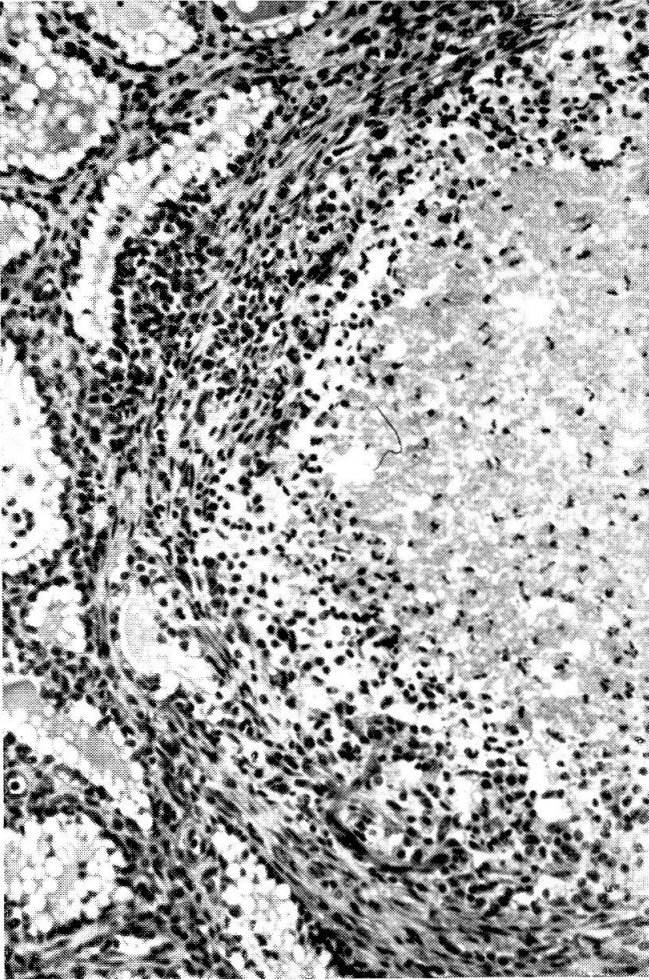
Abb. 2 Milchdrüsengewebe drei Tage nach intrazisternaler Infektion mit *Mycoplasma agalactiae* var. *bovis*. Die Alveolarlumina sind vollgestopft mit Zellen, bei denen es sich hauptsächlich um eosinophile Granulozyten handelt (H. E., 140 ×).

Abb. 3 Milchdrüsengewebe 28 Tage nach intrazisternaler Infektion mit *Mycoplasma agalactiae* var. *bovis*. Zunahme des mit Rundzellen infiltrierten Stromas mit entsprechender Einengung der Alveolarlumina (H. E., 140 ×).

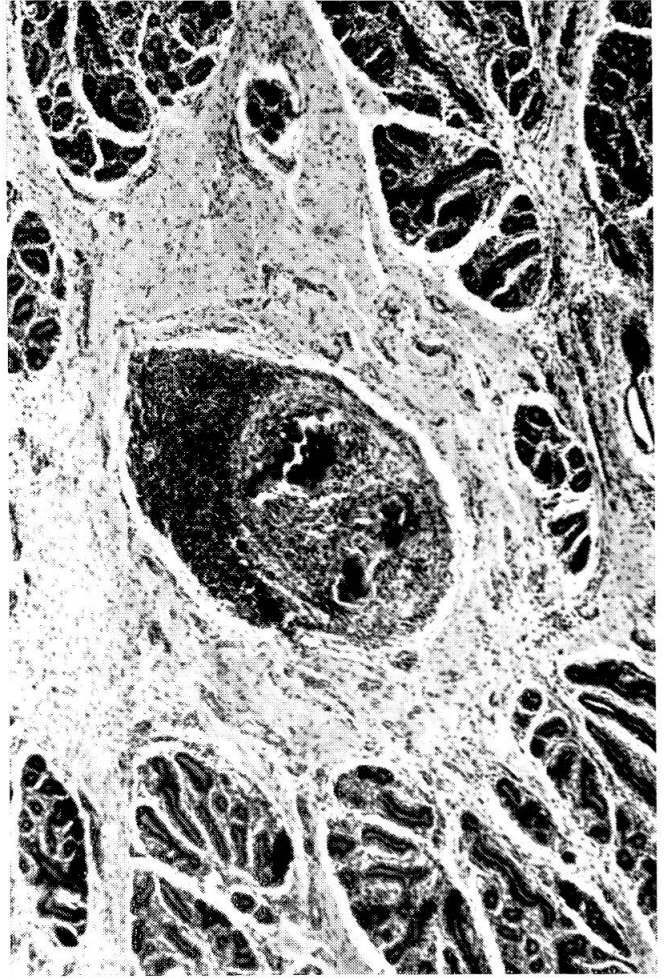
Abb. 4 Milchdrüsengang vier Tage nach intrazisternaler Infektion mit *Mycoplasma agalactiae* var. *bovis*. Das Lumen wird von Leukozyten ausgefüllt. Das Epithel ist hyperplastisch (links) und fehlt stellenweise (rechts) (H. E., 140 ×).



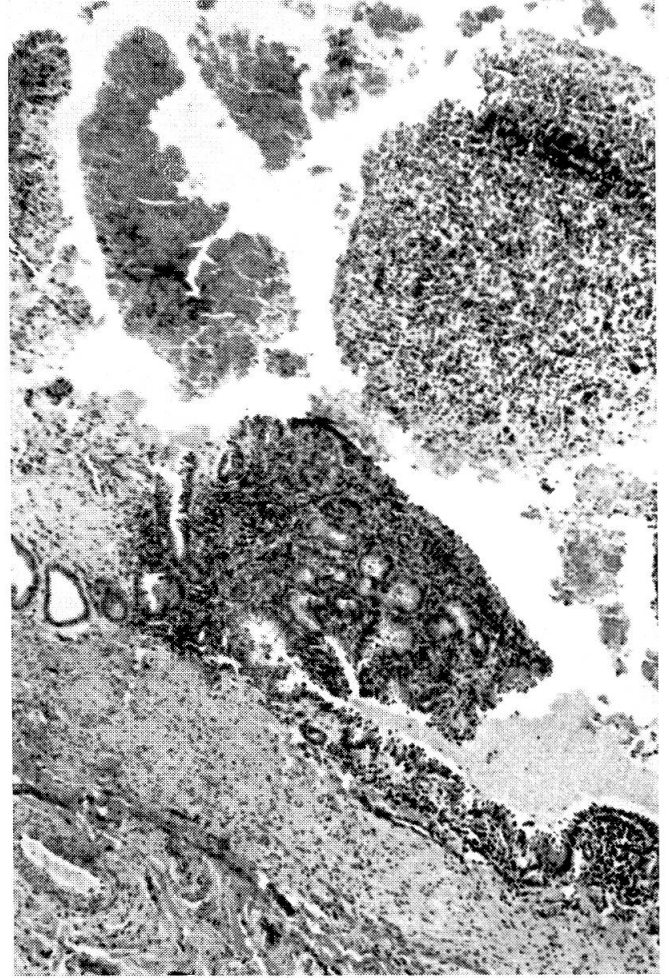
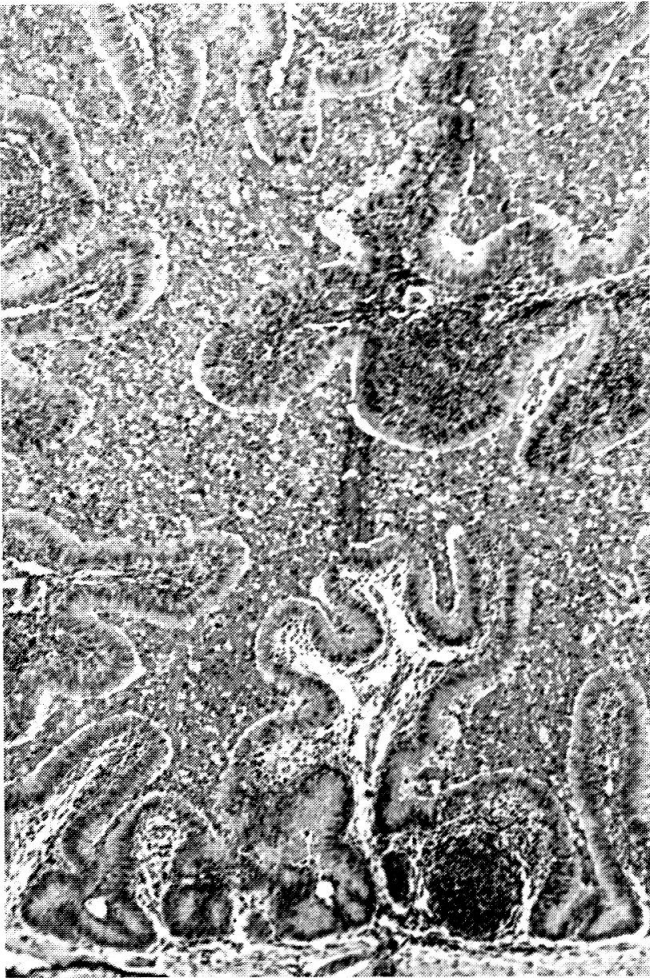5



6



7



isoliert werden können, ist an Mykoplasmen als Ursache für die Erkrankung zu denken.

Mykoplasmen-Salpingitis beim Rind

In Europa und in Nordamerika wurden verschiedentlich Mykoplasmen aus den weiblichen und männlichen Genitalorganen des Rindes isoliert [1, 6, 11, 19]. Sie wurden auch im Zusammenhang mit abortierten Früchten gefunden [17]. Es lag daher nahe, zu vermuten, daß Mykoplasmen beim Rind Sterilität und Abort verursachen. Entsprechend dieser Überlegung wurden jungfräuliche Rinder zur Zeit der Besamung mit *Mycoplasma agalactiae* var. *bovis* intrauterin infiziert [9, 10]. Einige Tiere wurden tragend, andere nahmen jedoch trotz fünfmaliger Besamung nicht auf. Die Sektion dieser Tiere etwa vier Monate nach der Infektion ergab folgenden Befund: Makroskopisch kann eine Verdickung der Eileiter festgestellt werden, in deren Lumen sich käsige Massen befinden. Histologisch erkennt man eine zum Teil herdförmige, zum Teil diffuse lymphozytäre Infiltration der Eileiterschleimhaut und besonders ihrer ins Lumen vorspringenden Falten (Abb. 7). Das sie bekleidende Epithel fehlt nur an vereinzelt Stellen, wo dann Granulationsgewebe gegen das Lumen vordringt (Abb. 8). Stellenweise befindet sich Zelldetritus zwischen den Schleimhautfalten im Eileiterlumen, welches dadurch völlig verlegt sein kann (Abb. 7). Entzündliche Erscheinungen geringen Grades werden auch am Endometrium und am Ovar beobachtet.

Mit diesen Untersuchungen wird bewiesen, daß Mykoplasmen befähigt sind, durch Entzündung und Verlegung des Eileiters Sterilität bei Rindern zu erzeugen. Inzwischen sollen Mykoplasmen als Sterilitätsursache in Nordamerika in der Praxis festgestellt worden sein [18]. In der Schweiz sollte man in ungeklärten und therapieresistenten Fällen von Rindersterilität auch an Mykoplasmen als mögliche Ursache denken.

Mykoplasmen-Endometritis beim Schwein

Jeder Tierarzt in der Landpraxis kennt das Syndrom Milchmangel-Mammaverhärtung-Scheidenaustritt bei Muttersauen im Anschluß an die Geburt. *Escherichia coli* und *Streptococcus* sp. werden für die das Syndrom

Abb. 5 Milchdrüsengang zehn Tage nach intrazisternaler Infektion mit *Mycoplasma agalactiae* var. *bovis*. Das Lumen wird von Detritusmassen ausgefüllt. Das Epithel ist fast vollständig verlorengegangen (H. E., 140 ×).

Abb. 6 Eutergewebe einer trockenstehenden Kuh 205 Tage nach intrazisternaler Infektion mit *Mycoplasma agalactiae* var. *bovis*. Granulom (Bildmitte) mit Verkalkung im Zentrum und Lymphozytenherd, vermutlich ausgehend von entzündetem Milchgang (H. E., 45 ×).

Abb. 7 Eileiter eines Rindes vier Monate nach intrauteriner Infektion mit *Mycoplasma agalactiae* var. *bovis*. Subepitheliale Lymphozyteninfiltrate vor allem in den Schleimhautfalten. Das Lumen wird vom Zelldetritus völlig verlegt (H. E., 45 ×).

Abb. 8 Eileiter eines Rindes vier Monate nach intrauteriner Infektion mit *Mycoplasma agalactiae* var. *bovis*. Subepitheliale Lymphozyteninfiltrate. Teilweiser Verlust des Epithels, Bildung von Granulationsgewebszotten (rechts) und Detritus im Lumen (H. E., 45 ×).

auslösende Endometritis verantwortlich gemacht [5]. Kürzlich gelang jedoch in Nordamerika die Züchtung von *Mycoplasma hyogenitalium* aus dem Uterus solcher Schweine [16]. Die intranasale oder intravenöse Infektion tragender SPF-Sauen mit diesem Mykoplasmen-Stamm löste etwa 24 Stunden nach einer normalen Geburt das typische Endometritis-Mastitis-Syndrom aus. Von der Uterusschleimhaut dieser Tiere konnte wiederum *Mycoplasma hyogenitalium* in Reinkultur isoliert werden, während *Escherichia coli* und *Streptococcus* sp. wie bei natürlich erkrankten Tieren im Scheidenausfluß festzustellen waren.

Für die Therapie empfehlen sich Tylosin und Tetrazyklin, je 1 g pro die [16]. Die prophylaktische Applikation kurz vor der Geburt wirkt am besten, aber selbst dann kann der Ausbruch der Erkrankung nicht ganz verhindert werden; die Aussichten für eine erfolgreiche, natürliche Aufzucht der Ferkel werden aber wesentlich verbessert. Die Frage, ob Mykoplasmen bei Mutterschweinen als Ursache der Endometritis auch in der Schweiz in Betracht kommen, kann nur durch entsprechende Untersuchungen beantwortet werden. Wir bitten deshalb um Einsendung uneröffneter und unfixierter Uteri von Muttersauen, welche die erwähnten Symptome zeigten und innerhalb von 10 Tagen post partum verendeten oder notgeschlachtet wurden.

Zusammenfassung

Auf die weltweite Verbreitung der Mykoplasmen (PPLO)-Mastitis des Rindes wird hingewiesen. Bei den Erregern handelt es sich um *Mycoplasma agalactiae* var. *bovis* und *Mycoplasma bovis*. Die Mastitis wird klinisch charakterisiert durch starken Rückgang der Milchleistung und Eiterflocken im Gemelk. Meistens werden nacheinander alle Viertel eines erkrankten Tieres betroffen, und die Infektion anderer Kühe im Bestand ist die Regel. Eine prompte Heilung kann mit Antibiotika nicht erreicht werden; es kommt jedoch zu einer Abschwächung der klinischen Symptome.

Auf das häufige Vorkommen von Mykoplasmen in männlichen und weiblichen Genitalorganen des Rindes wird hingewiesen. Im Experiment wurde bei Rindern durch Mykoplasmen eine eitrige Salpingitis mit Verlegung des Eileiters und Sterilität verursacht.

Es wird auf Untersuchungen hingewiesen, in denen *Mycoplasma hyogenitalium* aus den Uteri von Muttersauen isoliert werden konnte, die an puerperaler Endometritis mit Mammaverhärtung erkrankt waren. Mit diesen Keimen konnten im Experiment die gleichen klinischen Erscheinungen der puerperalen Endometritis hervorgerufen werden, für die bis jetzt *Escherichia coli* und *Streptococcus* sp. verantwortlich gemacht wurden. Für die Behandlung wurden Tylosin und Tetrazykline empfohlen.

Résumé

Les auteurs rendent attentif à la divulgation mondiale de la mastite due à des mycoplasmes (PPLO). Il s'agit de *Mycoplasma agalactiae* var. *bovis* et *Mycoplasma bovis*. La mastite se caractérise par une forte diminution du lait, mélangé de flocons de pus. Le plus souvent chaque quart de l'animal est atteint successivement, et l'infection d'autres vaches de l'écurie est de règle. Une certaine guérison n'est pas possible par des antibiotiques, mais ceux-là peuvent provoquer une diminution des symptômes cliniques.

Des mycoplasmes se trouvent souvent dans les organes génitaux mâles et femelles

des bovins. On a provoqué expérimentalement avec des mycoplasmes une salpingite purulente avec obstruction du salpinx et stérilité.

On a réussi à isoler le mycoplasma hyogenitalium de l'utérus de truies, souffrant d'endometrite puerpérale avec induration de la tétine. On a provoqué expérimentalement avec ces germes les mêmes symptômes cliniques, pour lesquels jusqu'à présent *Escherichia coli* et *Streptococcus* sp. furent rendus responsables. Pour le traitement ont été recommandés tylosin et des tétracyclines.

Riassunto

Le mastiti da micoplasmi (PPLO) dei bovini sono diffuse in tutto il mondo. Si tratta del mycoplasma agalactiae var. bovis e del mycoplasma bovigenitalium. Il sintomo clinico caratteristico è la diminuzione del latte grumoso. In genere sono colpiti i 4 quarti e l'infezione si estende anche ad altri animali nella stalla. Una guarigione rapida non può esser ottenuta con gli antibiotici, ma si riducono i sintomi clinici.

Si descrive la frequente comparsa dei micoplasmi nell'apparato genitale maschile e femminile del bovino. Sperimentalmente si potè produrre una salpingite purulenta e sterilità.

Si illustrano casi in cui il mycoplasma hyogenitalium venne isolato dall'utero di scrofe affette da endometrite puerperale con indurimento della mammella. Con questi agenti si produssero sperimentalmente gli stessi sintomi clinici dell'endometrite puerperale, dei quali prima era ritenuta causa un'infezione da *Escherichia coli* o *Streptococcus*. Per la cura si impiegò Tylosin e Tetraciclina.

Summary

The world wide distribution of bovine Mycoplasma (PPLO) mastitis is emphasized. The disease is caused by Mycoplasma agalactiae var. bovis or Mycoplasma bovigenitalium and characterized by a severe drop in milk production and the occurrence of floccules in the milk. The spread of the disease to adjacent quarters of affected animals and to other cows in the same herd is common. With the use of antibiotics the disease takes a more moderate course, but quick recovery cannot be accomplished.

The frequent occurrence of Mycoplasma organisms in male and female bovine genital organs is indicated. Experimental Mycoplasma infection of virgin heifers has led to purulent salpingitis with obliteration of the oviduct, resulting in sterility.

Mention is made of the isolation of Mycoplasma hyogenitalium from the uteri of sows with puerperal endometritis and hardened mammary glands. With this organism the same clinical signs of puerperal endometritis have been produced, for which *Escherichia coli* and *Streptococcus* sp. have been held responsible to date. Tylosin and tetracyclines are recommended for treatment.

Für die freundliche Überlassung der Schnittpräparate zur Herstellung der Abbildungen 7 und 8 danke ich Herrn Dr. Robert Hirth, Department of Animal Diseases, University of Connecticut, Storrs, Conn., USA.

Literatur

- [1] Albertsen B.E.: Pleuropneumonia-like organisms in the semen of Danish artificial insemination bulls. Nord. Vet.-Med. 7, 169-201 (1955). - [2] Bar-Moshe B.: The isolation of Mycoplasma from an Outbreak of Bovine Mastitis in Israel. Refuah Vet. 21, 97-99 (1964). - [3] Carmichael L.E., Guthrie R.S., Fincher M.G., Field L.E., Johnson S.D. and Linquist W.E.: Bovine Mycoplasma Mastitis. Proc. 67th Ann. Meeting, U.S. Livestock Sanitary Assoc. 220-235 (1963). - [4] Connole M.D., Laws L. und Hart R.K.: A Mycoplasma sp. Causing Mastitis in Cattle in Queensland. Austral. Vet. J. (im Druck, zit. nach Leach). - [5] Dunne H.W.: Diseases of Swine. The Iowa State University Press, Ames, Iowa, USA, 1964. - [6] Edward D.G. ff., Hancock J. L. und Hignett S. L.: Isolation of Pleuro-pneu-

monia-like Organisms from the Bovine Genital Tract. *Vet. Rec.* 59, 329–330 (1947). – [7] Fritzsche K. (Universität Gießen): Persönliche Mitteilung 1967. – [8] Hale H.H., Helmboldt C.F., Plastridge W.N. und Stula E.F.: Bovine Mastitis Caused by a Mycoplasma Species. *Cornell Vet.* 52, 582–591 (1962). – [9] Hartmann H.A., Tourtelotte M.E., Nielsen S.W. und Plastridge W.N.: Experimental Bovine Uterine Mycoplasmosis. *Res. vet. Sci.* 5, 303 bis 310 (1964). – [10] Hirth R.S., Nielsen S.W. und Plastridge W.N.: Bovine Salpingo-oophoritis Produced with Semen Containing a Mycoplasma. *Path. vet.* 3, 616–632 (1966). – [11] Hoare M. und Haig D.A.: Isolation of Mycoplasma sp. from the oviducts of dairy cows. *Vet. Res.* 76, 956–957 (1964). – [12] Jasper D.E., Jain N.C. und Brazil L.H.: Clinical and Laboratory Observations on Bovine Mastitis due to Mycoplasma. *J. Am. Vet. Med. Assoc.* 148, 1017–1029 (1966). – [13] Karbe E., Nielsen S.W. und Helmboldt C.F.: Pathologie der experimentellen Mykoplasmen-Mastitis beim Rind. *Zbl. Vet. Med., B*, 14, 7–31 (1967). – [14] Karbe E. und Helmboldt C.F.: Diagnose der Mykoplasmen-Mastitis beim Rind mit Hilfe von fluoreszierenden Antikörpern. *Zbl. Vet. Med., B*. (im Druck). – [15] Leach R.H.: Comparative Studies of Mycoplasma of Bovine Origin. Vortrag gehalten anlässlich der Second Conference on Biology of Mycoplasma vom 10. bis 13. Mai 1966, New York Academy of Science, New York, USA (im Druck). – [16] Moore R.W., Redmond H.E. und Livingston C.W.: Mycoplasma as the Etiology of a Metritis-Mastitis Syndrome in Sows. *Vet. Med.* 61, 883–887 (1966). – [17] O'Berry P.A., Bryner J.H. und Frank A.H.: Isolation of Mycoplasma from an aborted bovine fetus and vaginal mucus. *Amer. J. vet. Res.* 27, 677–681 (1966). – [18] Redmond H. (Texas A & M University): Persönliche Mitteilung, 1966. – [19] Speck J.: Vorkommen und Bedeutung von Mycoplasma laidlawi und Mycoplasma bovigenitalium im Genitaltrakt des Rindes. *Mh. Tierheilkunde* 14, 244–256 (1962). – [20] Stern D.N. und Harris W.K.: Abstract of Report on Mycoplasma (PPL0) Mastitis Investigations. Proc. Northeastern Mastitis Conference, University of Guelph, Canada, 1964. – [21] Stuart P., Davidson L., Slavin G., Edgson F.A. und Howell D.: Bovine Mastitis Caused by Mycoplasma. *Vet. Rec.* 75, 59–64 (1963).

Erste Erfahrungen mit der Röntgentherapie-Bestrahlung chronischer Gelenkentzündungen beim Hund. Von K.Hartung und W.Clauss. *Berliner und Münchener Tierärztliche Wochenschrift* 80, 15, 295 (1967).

In der Humanmedizin tritt in der Röntgentherapie in den letzten Jahren die Entzündungsbestrahlung im Verhältnis zur Tumorbestrahlung immer mehr in den Vordergrund. Besonders hervorgehoben werden die Erfolge bei Bestrahlungen chronisch-entzündlicher, degenerativer Skeletterkrankungen und chronischer Gelenkentzündungen. Aus der Humanmedizin liegen über die letzteren Veränderungen bereits mehrere günstige Mitteilungen vor mit Erfolgen von 53 bis 95%. In der Tiermedizin sind die Erfahrungen noch gering, jedoch sollen sich in den USA schon viele Tierärzte, die in Rennställen arbeiten, damit beschäftigen. Von dort liegen auch bereits zwei Mitteilungen vor mit relativ guten Resultaten.

Die Wirkung der Röntgenstrahlen auf Entzündung soll darauf beruhen, daß das entzündliche, azidotische Gewebe in den normalen alkalischen Zustand zurückversetzt wird, gleichzeitig werden die Anhäufungen von Lymphozyten und Histozyten zerstört. Dabei werden proteolytische Fermente frei, die weiteren Zellabbau und -abtransport hervorrufen. Die Kapillaren werden durch die Bestrahlung erweitert, und ihre Wanddurchlässigkeit nimmt zu. Durch Wirkung auf die vegetativen Nervenendigungen kommt es zu schneller Schmerzausschaltung, die bei akuten Entzündungen fast sofort eintreten kann (Sekundenphänomen).

Die eigenen Untersuchungen der Autoren erstrecken sich auf 5 Hunde mit chronischer Arthritis, die alle schon auf andere Weise behandelt und nicht wesentlich gebessert wurden. Die Bestrahlung erfolgte in 3 bis 4 Sitzungen im Abstand von einigen Tagen mit je etwa 150 Röntgen, im ganzen also 450 bis 600, Bestrahlungswerte: 150 kV, 20 mA, Filter: 0,5 mm Cu, Abstand: 30 cm, Felder von 2 × 3, 4 × 6 oder 6 × 8 cm. Eine Sedation war hierzu nur bei unruhigen Tieren für die ersten beiden Sitzungen erforderlich. In allen 5 Fällen wurde eine weitgehende Herstellung der Bewegungsfreiheit erreicht.

A. Leuthold, Bern