

Zeitschrift: Schweizer Archiv für Tierheilkunde SAT : die Fachzeitschrift für Tierärztinnen und Tierärzte = Archives Suisses de Médecine Vétérinaire ASMV : la revue professionnelle des vétérinaires

Herausgeber: Gesellschaft Schweizer Tierärztinnen und Tierärzte

Band: 110 (1968)

Heft: 11

Artikel: Eine seltene Lahmheitsursache bei einem Pferd

Autor: Keller, H.

DOI: <https://doi.org/10.5169/seals-593364>

Nutzungsbedingungen

Die ETH-Bibliothek ist die Anbieterin der digitalisierten Zeitschriften. Sie besitzt keine Urheberrechte an den Zeitschriften und ist nicht verantwortlich für deren Inhalte. Die Rechte liegen in der Regel bei den Herausgebern beziehungsweise den externen Rechteinhabern. [Siehe Rechtliche Hinweise.](#)

Conditions d'utilisation

L'ETH Library est le fournisseur des revues numérisées. Elle ne détient aucun droit d'auteur sur les revues et n'est pas responsable de leur contenu. En règle générale, les droits sont détenus par les éditeurs ou les détenteurs de droits externes. [Voir Informations légales.](#)

Terms of use

The ETH Library is the provider of the digitised journals. It does not own any copyrights to the journals and is not responsible for their content. The rights usually lie with the publishers or the external rights holders. [See Legal notice.](#)

Download PDF: 17.03.2025

ETH-Bibliothek Zürich, E-Periodica, <https://www.e-periodica.ch>

Eine seltene Lahmheitsursache bei einem Pferd

Von H. Keller

Am 8. April 1968 wurde ein Reitpferd mit hochgradiger Lahmheit der rechten Hinterhand ins Tierspital Zürich eingeliefert. Der einweisende Tierarzt gab uns folgende Anamnese: Das Tier erhielt am 10. Februar 1968 beim Reiten von einem anderen Pferd einen Hufschlag auf das rechte Kniegelenk. Der Schlag hatte keine Nachwirkungen. Erst am 18. März 1968, nach einem längeren Ausritt, zeigte sich auf dem rechten Hinterbein eine mittelgradige Lahmheit. Dem zugezogenen Tierarzt fiel außer einer steifen Gliedmaßenhaltung auch eine Verdickung der Vorderfläche des Kniegelenkes auf. Bei Druck auf den Gelenkspalt reagierte das Pferd mit Abwehrbewegungen. Es wurde Ruhigstellung des Tieres für 14 Tage angeordnet und eine Cortisonkur mit Antibiotikaschutz durchgeführt. Schon nach 6 Tagen war die Lahmheit beseitigt. Als das Pferd am 1. April 1968 jedoch wieder geritten wurde, stellte sich im Anschluß daran eine deutliche Schrittlahmheit und verstärkte Schwellung des Kniegelenkes ein. Die Anschwellung war äußerst schmerzhaft. Das Pferd hatte am nächsten Tag verminderte Freßlust bei normaler Körpertemperatur. Die gleiche Therapie wie oben wurde wieder eingeleitet und gleichzeitig das Kniegelenk mit Josorptol eingerieben. Als nach einigen Tagen keine Besserung eintrat, kam das Pferd zur weiteren Abklärung in die Klinik.

Das Pferd stellte bei der Aufnahme das rechte Hinterbein nur auf die Zehenspitze ab. Der Kniegelenkbereich war durch die Einreibung hochgradig angeschwollen mit subkutanem Ödem und druckempfindlich.

Die Überraschung trat bei der Auswertung der angefertigten Röntgenaufnahmen ein. Auf der latero-medialen Aufnahme (Abb. 2) sahen wir einen etwa 8 cm langen Nagel, der nur wenige Zentimeter vor der Patella lag. Die Anterior-posterior-Aufnahme (Abb. 1) zeigte den Nagel in seiner ganzen Länge von 10 cm. 3 cm unterhalb der in Richtung Patella liegenden Spitze war er rechtwinklig abgebogen. Völlig überrascht untersuchten wir nochmals die Hautoberfläche am rechten Kniegelenk, konnten aber keine frische Verletzung und auch keine Narbenspuren zwischen den Haaren feststellen. Die Rückfrage beim Besitzer des Pferdes ergab schließlich die Ursache für den seltenen Befund. Das Pferd war im Juli 1967 beim Putzen nach Erschrecken ausgebrochen und auf einen hölzernen Sattelbock aufgesessen. Dabei zog es sich eine lange Rißwunde auf der medialen Seite des rechten Kniegelenkes zu. Der herbeigerufene Tierarzt konnte die Wunde nach Reinigung gut nähen. Die Heilung erfolgte per primam innerhalb von 14 Tagen. Das Pferd wurde wieder geritten und ist bis zum Zeitpunkt des Hufschlages nie lahm gegangen.

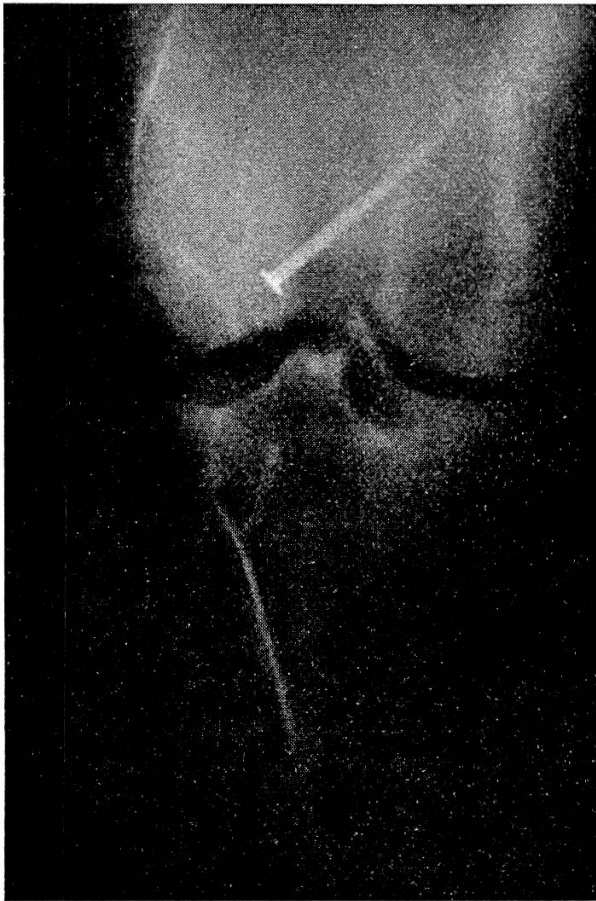


Abb. 1

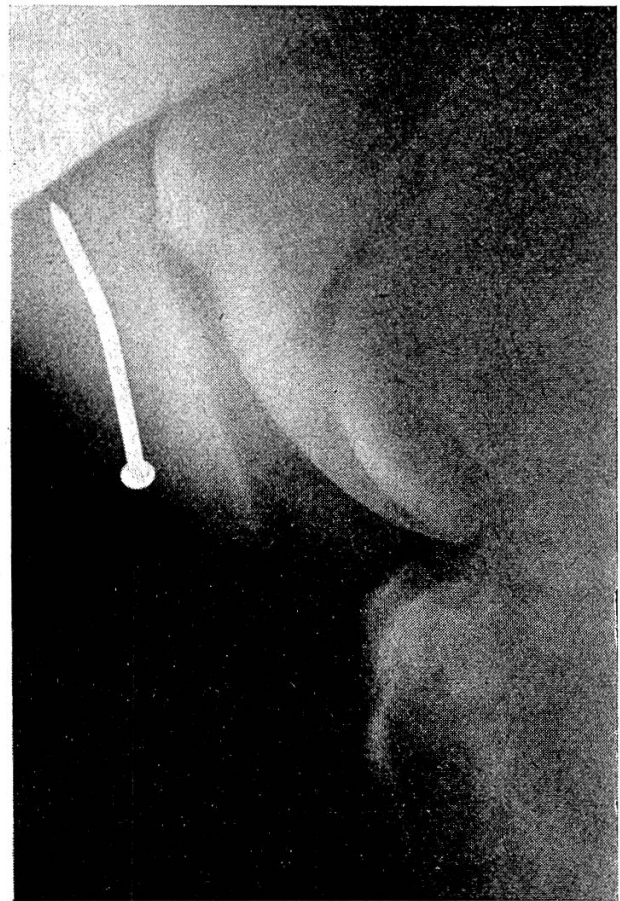


Abb. 2

Wir operierten das Pferd am 9. April 1968 und entfernten den Nagel. Bei der Rasur der Operationsfläche wurde an der medialen Gelenkseite eine 30 cm lange, feine Narbe sichtbar. Unser Hautschnitt erfolgte auf der Vorderfläche des Kniegelenkes mit schrägem Verlauf von dorsomedial nach ventrolateral. Er durchtrennte auf 20 cm Länge eine 1 cm dicke, entzündete Haut. Unter der Fascie wölbte sich eine fluktuierende faustgroße Abszeßkapsel vor, die vorsichtig freipräpariert wurde. Als die Hälfte der Kapsel freilag, zog das Pferd das Bein kurz an. Die Kapsel platzte, und etwa 150 ml flüssige bis dickklumpige eitrig-flüssige Flüssigkeit von süßlich-fadem Geruch entleerte sich. Die bakteriologische Untersuchung dieser Flüssigkeit ergab eine starke Besiedlung mit *Streptococcus animalis* des Typus C und einer geringeren Anzahl von *Escherichia coli*. In der flüssigkeitsleeren Höhle lag der Nagel frei beweglich, wobei die abgebogene Spitze hinter dem mittleren geraden Kniescheibenband steckte. Der Nagel war 10 cm lang, 4 mm dick und mit einer rauhen rostigen Oberfläche von schwarzer Farbe versehen. Das Ausschälen der Abszeßkapsel stellte sich als unmöglich heraus, weil das laterale und das mittlere gerade Kniescheibenband in der Kapsel eingebaut waren. An der Gelenkseite fühlten wir zudem noch eine feste Verwachsung der Kniegelenkskapsel mit der Abszeßkapsel. Die Wunde wurde nach Reinigung vernäht und mit einer Drainage im unteren Teil versehen. Das Pferd erhielt

einen mehrtägigen Antibiotikaschutz und der entzündete Hautbereich Anstriche mit Mobilatsalbe®. Wir spülten die Wundhöhle täglich. Nach einigen Tagen stießen sich Kapselreste ab.

6 Tage nach der Operation bestand kaum noch Anschwellung im Wundbereich, und die Abszeßhöhle begann sich mit Granulationsgewebe zu füllen. 22 Tage nach der Operation konnte das Pferd mit einem kleinen Epitheldefekt im untern Wundabschnitt entlassen werden. Das Tier zeigte beim Vortraben nur noch geringe Lahmheit auf dem kranken Hinterbein. Die Lahmheit verschwand völlig nach einigen weiteren Wochen unter schonender Bewegung.

Zusammenfassung

Der Verfasser berichtet über einen Lahmheitsfall bei einem Reitpferd im Bereich des rechten Kniegelenkes. Die Ursache stellte ein 10 cm langer Zimmermannsnagel dar, welcher ein halbes Jahr zuvor bei einem Unfall medial in die Haut eingedrungen war und subfaszial in Gelenknähe liegen blieb. Erst ein neues Trauma – ein Hufschlag auf dieses Gelenk – rief Lahmheit und Entzündung hervor. Der in einer mit Eiter gefüllten Abszeßkapsel liegende Nagel wurde operativ entfernt. Mit der Abheilung der Operationswunde verschwand auch die Lahmheit.

Résumé

L'auteur relate le cas d'une boiterie chez un cheval de selle, dont le siège est situé au niveau du carpe. La cause en est un clou de charpentier d'une longueur de 10 cm qui, 6 mois plus tôt, avait pénétré dans la peau au cours d'un accident et était resté logé sous l'aponévrose à proximité de l'articulation. Un coup de pied récent sur cette articulation provoqua la boiterie et l'inflammation. Le clou encapsulé dans une poche de pus a été extrait chirurgicalement. Avec la guérison de la plaie la boiterie a disparu.

Riassunto

L'Autore descrive un caso di zoppicatura in un cavallo da sella al ginocchio destro, determinato da un chiodo da falegname, della lunghezza di 10 cm., che circa un semestre prima, durante un incidente, era entrato sotto la cute ed era rimasto subfasciale nella vicinanza dell'articolazione. Solo un secondo trauma, un calcio allo stesso ginocchio, determinò la zoppicatura e l'inflammatione. Il chiodo, che stava in un ascesso incapsolato, venne asportato chirurgicamente, e con la guarigione della ferita operatoria, la zoppicatura scomparve.

Summary

The author gives an account of a case of lameness in a ridinghorse, in the region of the right knee-joint. The cause was revealed to be a carpenter's nail, 10 cms. long, which in the course of an accident six months previously had penetrated medially through the skin and remained in a subfascial position near the joint. Lameness and inflammation did not arise until a new trauma occurred through a kick from a hoof upon this same joint. The nail, which was lying encapsuled in an abscess filled with pus, was removed by operation. When the operational wound healed the lameness also disappeared.

Anschrift des Verfassers: Dr. Horst Keller, Klinik für Pferdekrankheiten der Freien Universität Berlin, 1 Berlin 37, Königsweg 50.