

Zeitschrift: Schweizer Archiv für Tierheilkunde SAT : die Fachzeitschrift für Tierärztinnen und Tierärzte = Archives Suisses de Médecine Vétérinaire ASMV : la revue professionnelle des vétérinaires

Herausgeber: Gesellschaft Schweizer Tierärztinnen und Tierärzte

Band: 111 (1969)

Heft: 3

Artikel: "La jambe joyeuse"

Autor: Leuthold, A.

DOI: <https://doi.org/10.5169/seals-588905>

Nutzungsbedingungen

Die ETH-Bibliothek ist die Anbieterin der digitalisierten Zeitschriften. Sie besitzt keine Urheberrechte an den Zeitschriften und ist nicht verantwortlich für deren Inhalte. Die Rechte liegen in der Regel bei den Herausgebern beziehungsweise den externen Rechteinhabern. [Siehe Rechtliche Hinweise.](#)

Conditions d'utilisation

L'ETH Library est le fournisseur des revues numérisées. Elle ne détient aucun droit d'auteur sur les revues et n'est pas responsable de leur contenu. En règle générale, les droits sont détenus par les éditeurs ou les détenteurs de droits externes. [Voir Informations légales.](#)

Terms of use

The ETH Library is the provider of the digitised journals. It does not own any copyrights to the journals and is not responsible for their content. The rights usually lie with the publishers or the external rights holders. [See Legal notice.](#)

Download PDF: 17.03.2025

ETH-Bibliothek Zürich, E-Periodica, <https://www.e-periodica.ch>

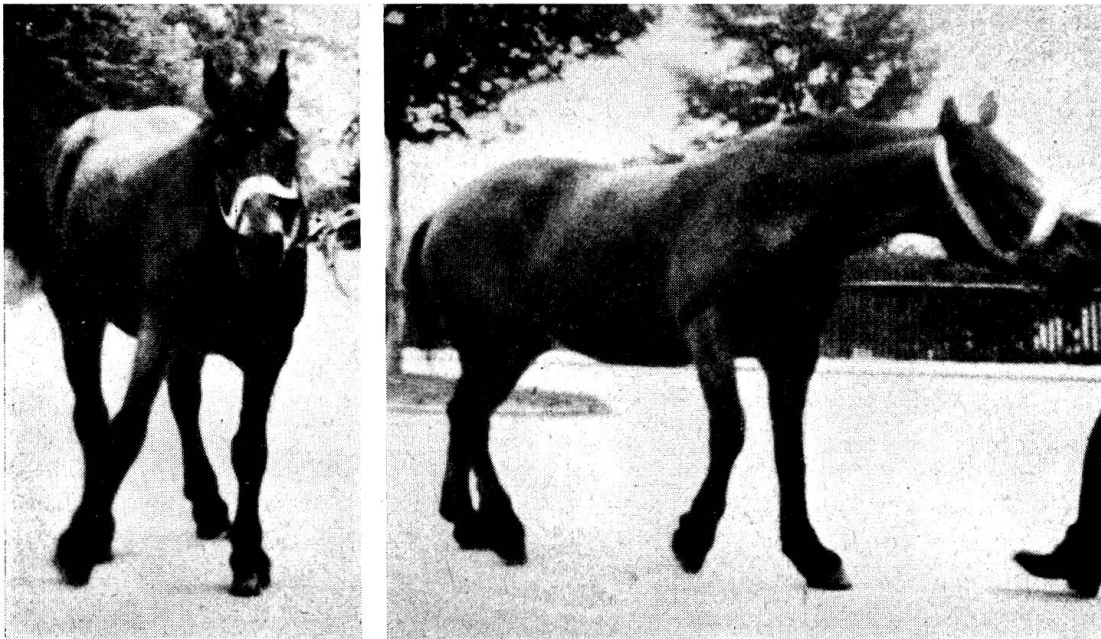
Aus der Chirurgischen Tierklinik der Universität Bern
 Direktor: Prof. Dr. A. Leuthold

«La jambe joyeuse»

Von A. Leuthold

Vor einigen Jahren zog mich ein Kollege aus der Praxis für einen sonderbaren Fall von Bewegungsstörung zu Rate. Es handelte sich um eine braune Stute des Zugschlages, 20 Jahre alt, namens Netti, die hauptsächlich im damals noch teilweise mit Pferden betriebenen Abfuhrwesen der Stadt Bern verwendet wurde, also fast nur im Schritt arbeitete. Die Stute war 3 Wochen vorher im Tierspital Bern wegen Abnützungsanomalien der Backzähne behandelt worden, wobei sie sich ziemlich ungebärdig zeigte und schließlich trotz ihrem Alter aus dem Kastenstand sprang. Wesentliche Beschädigungen waren aus diesem Intermezzo indessen nicht ersichtlich, nur einige oberflächliche Schürfungen. Die Stute trottete auch in den folgenden 14 Tagen weiterhin am Abfuhrwagen ohne Störungen.

Dann aber, eines Morgens, beim Herausnehmen aus dem Stall, machte Netti sonderbare Bewegungen, scheinbar mit allen 4 Beinen, welche den Ablauf des Schrittes so störten, daß Anspannen und Fahren unmöglich waren. Der Tierarzt verordnete Ruhe und Einreiben eines Linimentes auf der rechten Schulter. Ich selber sah das Pferd eine Woche später, als die Bewegungsstörung immer noch gleich geblieben war. Schon das Herausnehmen aus dem Stall war mit Schwierigkeiten verbunden. Draußen stand



Die beiden Abbildungen sind Vergrößerungen aus einem 16 mm-Film. Sie geben nur einen schwachen Eindruck von der turbulenten Fortbewegung des Pferdes.

die Stute in Ruhe ganz unauffällig, unter Belastung aller 4 Gliedmaßen. Sobald man sie aber vorwärts bewegte, vollführte Netti einen wahren Tanz, den ich (in Ermangelung genügender Fachkenntnisse) nicht mit einem der modernen Freudentaumel des Homo sapiens zu vergleichen wage. Die primäre Anomalie war offenbar ein ruckartiges, exzessives Anheben und Abduzieren der rechten Vordergliedmaße samt dem Schultergelenk, dem nach einer verlängerten Hangbeinphase ein tappendes Niedersetzen folgte. Anschließend war diese Gliedmaße gut belastbar, was einen normalen Schritt der linken Vordergliedmaße gestattete. Die Bewegung der Hintergliedmaßen geriet dagegen völlig in Unordnung. Die Koordination der Muskelwirkungen zum normalen Schritt war offenbar durch die Anomalie vorne rechts so gestört, daß ein Taumeln und ein Kampf ums Gleichgewicht einsetzten mit Richtungsabweichung der Nachhand bald nach links, bald nach rechts. Die Bewegungsstörung war bei langsamer Bewegung geringer, bei rascherer stärker.

Eine sorgfältige Inspektion und Palpation ergab nirgends eine Schwellung oder abnorme Gewebekonsistenz, durch Druck konnte nirgends Schmerz ausgelöst werden. Klar war, daß Veränderungen nur an der rechten Vordergliedmaße vorliegen konnten und die Störung hinten nur Folge war. Wir dachten an Lähmung der An- und Rückwärtszieher der Vordergliedmaße, etwa des *M. latissimus dorsi*, der Pars humeralis des *M. pectoralis profundus*, der Pars sternocostalis des *M. pectoralis superficialis*. Infolge der Lähmung würden dann die Vor- und Auswärtsführer der Gliedmaße überwiegen. Die gute Belastbarkeit der Gliedmaße in der Stützphase paßte allerdings nicht so recht zu Lähmungen. Muskellähmungen ohne sichtliche Veränderungen an ihnen sind ferner in der Regel die Folge einer Beschädigung der zugehörigen motorischen Nerven. Die Nervenversorgung der genannten Muskeln ist aber durchaus nicht einheitlich. Auch wäre zu erwarten, daß Nervenquetschung oder -zerrung durch den Unfall im Kastenstand sich sofort und nicht erst 14 Tage später ausgewirkt hätte.

Durchgeht man die bekannten Lähmungszustände an der Vordergliedmaße des Pferdes, so findet man als wohlbekannt: die Lähmung des *N. suprascapularis*, des *N. radialis*, der *Nn. subscapulares* und schließlich die seltene Lähmung des *Plexus brachialis*. Alle machen typische Symptome, die nicht zu der beschriebenen Bewegungsanomalie passen.

Der Kollege erinnerte sich, bei seinem vormaligen Chirurgieprofessor, meinem Vorgänger, etwa 30 Jahre früher, einen ähnlichen Fall gesehen zu haben, der später abheilte, wobei mein Vorgänger die im Titel verwendete «Diagnose» gebrauchte. Ich selber habe in 45 Jahren nie einen gleichartigen Fall gesehen oder davon gelesen.

Wir ließen also das Netti getrost weiterhin in Ruhe und verordneten weitere Massage der rechten Schulter mit einem leichten Liniment. In der Tat besserte sich der Zustand zusehends, 14 Tage später, also 3 Wochen nach Beginn, ging das Pferd wieder in der Kehrrihtabfuhr, und in der Folge trat vollkommene Restitution ein.

Erst bei der Betrachtung des Filmes, den ich von dem Pferd aufnehmen ließ, kam mir die Idee, daß es sich nicht um eine Lähmung, sondern im

Gegenteil um eine Überreizung gehandelt haben müsse. Eine im Prinzip ähnliche, wenn auch nicht ganz gleichartige Störung ist ja an der Hintergliedmaße des Pferdes wohlbekannt, nämlich der Zuckfuß, Hahnentritt, Pas de coq, Stringhalt. Er besteht in einem zuckenden, zu raschen und zu hohen Anheben einer oder beider Hintergliedmaßen, gefolgt von tappendem Nieder setzen, in verschiedenem Grad.

Punkto Ursache unterscheidet man die symptomatische Form, für welche eine Ursache erkennbar ist: Hufrehe, Hufkrebs, eiterige Hornsäule, Krontritt, Dermatitis in Fessel- oder Sprungbeuge, Warzenmauke, Schale, Spat, Hasenhacke. Ein vorübergehender Hahnentritt, aber rein mechanischer Natur, entsteht bei Luxatio patellae superior, wenn sich der Patellarblock rasch wieder löst. In den meisten Fällen aber ist keine Ursache erkennbar, man spricht von idiopathischem Hahnentritt. Mehrere Autoren, besonders amerikanische, äußern die Ansicht, die Reizung rühre von Verkürzung oder Verwachsung des seitlichen Zehenstreckers mit der Umgebung her (involvement of the lateral digital extensor, Adams), weshalb als Therapie die Exzision eines möglichst langen Stückes seiner Sehne praktiziert wird. Wir selber glauben, bei einem Zugpferd, das abwechselnd den linken und den rechten Huf bis an die Bauchwand anhob, eine Kompression der Nerven gefunden zu haben, welche den Plexus lumbalis und sacralis bilden.

Fragt man sich, welcher Muskel zufolge Überreizung die beschriebene Anomalie in der Vorführung der rechten Gliedmaße bedingen konnte, so kommt man wohl am ehesten auf den M. brachiocephalicus. Dieser Muskel, mit Ansatz mit seinem ventralen Teil am Schläfenbein und am Occiput, mit seinem dorsalen an den Querfortsätzen des 2. bis 4. Halswirbels, heftet sich unten am Humerus, seitlich, dicht unterhalb der Tuberositas deltoidea, an. Am Anheben und Seitwärtsführen der Vordergliedmaße sind nach Ellenberger-Baum ferner noch beteiligt die Mm. trapezius, rhomboideus, cervicalis und die Pars clavicularis des M. pectoralis superficialis. Mit einer zuckenden, übermäßigen Kontraktur dieser Muskeln, besonders des Brachiocephalicus, ist wohl die Bewegungsstörung beim Pferd Netti ordentlich erklärbar. Schwieriger wird es sein, eine Ursache dafür zu finden. – Beim Zuckfuß besteht ja wohl ein Reizzustand, nicht nur des am meisten beschuldigten M. extens. digit. ped. lat., sondern zum mindesten auch des Quadriceps, der nicht vom gleichen Nerven erregt wird. Also denkt man an eine Fehlschaltung in den entsprechenden rezeptiven und motorischen Nervenzentren, an einen ungeordneten Reflex.

Die Reflexzentren für die Schultergliedmaße liegen im Halsmark (Scheunert, Trautmann). Die Innervation des M. brachiocephalicus erfolgt durch den N. accessorius und durch segmentale Halsnerven. Man weiß, daß ungeordnete Reflexe vom primär angeregten auch auf andere Zentren überspringen können.

So wäre die Mechanik der «jambe joyeuse» leidlich erklärt, nicht aber die auslösende Ursache. Kann ein 14 Tage zurückliegender Unfall nachträglich noch solche Störungen auslösen? Hat sich das alte Pferd im Stand «verlegen» (länger dauernde Bemühungen für das Aufstehen)? War an der rechten Vordergliedmaße eine Haut-Sehnen-Periostreizung vorhanden, die wir nicht erfassen konnten? War die graue Substanz des Halsmarkes im Bereich des

Reflexzentrums für den M. brachiocephalicus vorübergehend geschädigt? – Eine Antwort muß vorläufig ausbleiben, bis vielleicht in einem ähnlichen Fall jemand eine bestimmte Läsion findet.

Zusammenfassung

Ein 20jähriges Zugpferd zeigte plötzlich ein zuckendes, zu hohes Anheben mit Abduktion der rechten Vordergliedmaße, was die ganze Schrittbewegung in Unordnung brachte. Im Verlauf von 3 Wochen gingen die Störungen zur Norm zurück. Vergleich mit dem Hahnentritt und Auffassung als Folge eines ungeordneten Reflexes.

Résumé

Un cheval de trait de 20 ans présenta subitement un lever trop haut et tressaillant du membre antérieur droite avec abduction, ce qui eut pour conséquence une allure désordonnée. Cette altération se dissipa complètement en l'espace de trois semaines. L'auteur établit une comparaison avec le pas de coq et il pense qu'il s'agit de la conséquence d'un réflexe désordonné.

Riassunto

Un cavallo da tiro di 20 anni presentò improvvisamente un movimento adduttore troppo elevato dell'arto anteriore destro, in modo da portare un disordine nella deambulazione. Nel corso di 3 settimane il disturbo si ridusse alla normalità. Si fa un raffronto con il passo del gallo e lo si ritiene una conseguenza di un riflesso disordinato.

Summary

A 20-year-old draught horse suddenly showed a jerking, over-high lifting with abduction of the right foreleg, which brought the whole gait into disorder. In the course of three weeks the disturbances returned to normal. The author compares the condition with stringhalt and expresses the opinion that it results from a disordered reflex.

Literatur

Adams O.R.: Lameness in horses, sec. edit. 1966, Lea and Febiger, Philadelphia. – Ellenberger W. und Baum H.: Handbuch der Vergleichenden Anatomie der Haustiere, 15. Aufl. 1921, Hirschwald, Berlin. – Scheunert A. und Trautmann A.: Lehrbuch der Veterinärphysiologie, 1965, Paul Parey, Berlin. – *Lehrbücher der Veterinär-Chirurgie.*

Herrn Dr. P. Badertscher, Kreistierarzt in Bern, danke ich bestens für die Beiziehung zu dem seltenen Fall.