

**Zeitschrift:** Schweizer Archiv für Tierheilkunde SAT : die Fachzeitschrift für Tierärztinnen und Tierärzte = Archives Suisses de Médecine Vétérinaire ASMV : la revue professionnelle des vétérinaires

**Herausgeber:** Gesellschaft Schweizer Tierärztinnen und Tierärzte

**Band:** 111 (1969)

**Heft:** 8

**Artikel:** Zur Involution der bovinen Milchdrüse

**Autor:** Mosimann, W.

**DOI:** <https://doi.org/10.5169/seals-591530>

### **Nutzungsbedingungen**

Die ETH-Bibliothek ist die Anbieterin der digitalisierten Zeitschriften. Sie besitzt keine Urheberrechte an den Zeitschriften und ist nicht verantwortlich für deren Inhalte. Die Rechte liegen in der Regel bei den Herausgebern beziehungsweise den externen Rechteinhabern. [Siehe Rechtliche Hinweise.](#)

### **Conditions d'utilisation**

L'ETH Library est le fournisseur des revues numérisées. Elle ne détient aucun droit d'auteur sur les revues et n'est pas responsable de leur contenu. En règle générale, les droits sont détenus par les éditeurs ou les détenteurs de droits externes. [Voir Informations légales.](#)

### **Terms of use**

The ETH Library is the provider of the digitised journals. It does not own any copyrights to the journals and is not responsible for their content. The rights usually lie with the publishers or the external rights holders. [See Legal notice.](#)

**Download PDF:** 29.03.2025

**ETH-Bibliothek Zürich, E-Periodica, <https://www.e-periodica.ch>**

Aus dem Institut für Tieranatomie der Universität Bern  
Direktor: Prof. Dr. W. Mosimann

## Zur Involution der bovinen Milchdrüse<sup>1</sup>

Von W. Mosimann

### Einleitung

Bekanntlich ist die Milchdrüse ein Organ, das im Laufe des Lebens strukturell und funktionell verschiedene Perioden durchläuft, und zwar in recht enger Korrelation mit den Vorgängen im Geschlechtsapparat. Im Normalfall entwickelt sich bei Mensch und Säugetier unter dem stimulierenden Einfluß der weiblichen Geschlechtshormone zur Zeit der Pubertät und insbesondere während der ersten Gravidität aus einer unscheinbaren und funktionslosen Drüsenanlage eine laktierende Milchdrüse. Nicht nur die Vorbedingungen und die Art und Weise dieser Entwicklung, sondern auch die Morphologie der laktierenden Drüse selbst sind in sehr zahlreichen Untersuchungen festgestellt und beschrieben worden. Überraschend klein ist dagegen die Zahl der Arbeiten über die Milchdrüsen-Involution, die sowohl nach plötzlichem Ausbleiben des Milchentzuges (abruptes Absetzen oder Tod der Nachkommenschaft) als auch beim langsamen Versiegen der Laktation eintritt. Seltener noch als über die Brustdrüse des Menschen und über die Milchdrüse von Versuchstieren wurde in dieser Beziehung über das Euter der Kuh gearbeitet. Die naheliegendste, aber zugleich die am schwierigsten zu beantwortende Frage ist diejenige nach der Abgrenzung von «normalen» Involutionsvorgängen gegenüber pathologischen Erscheinungen. Die Kenntnis der Involutionsvorgänge sollte auch davor schützen, verschiedene Involutionsstadien als Rassen- oder Typenunterschiede der Milchdrüsenstruktur anzusehen (Eich 1929, Ras'hodowa 1930).

Was die Involution der menschlichen Brustdrüse betrifft, stützen sich Autoren von Lehr- und Handbüchern (z.B. Dabelow 1957) immer noch vor allem auf die Arbeit von Berka 1911.

In der humanpathologischen Literatur nimmt die Diskussion über die «Zystenmamma» = «Mastitis chronica cystica» = «Mastopathia cystica» = «Reclusche Krankheit» usw. einen breiten Raum ein, indem erwogen wird, ob es sich dabei primär um eine Art der normalen Involution, um die Folgen einer Entzündung oder um den Beginn einer Geschwulstbildung handle.

Tietze 1904 behauptete als erster, daß die für die Zystenmamma typischen Veränderungen «zu physiologischen Alterserscheinungen in naher Beziehung stehen».

<sup>1</sup> Herrn Prof. Dr. H. Ziegler zu seinem 75. Geburtstag gewidmet.

Diese Auffassung wurde im Laufe der Zeit von manchen Autoren unterstützt, von anderen bekämpft. So kam Schultz 1933 zum Schluß, daß die häufig vorhandene – aber gelegentlich fehlende – Entzündung bei der «Mastitis cystica» einen sekundären Vorgang darstelle. Als Ätiologie wurden «innersekretorische Einflüsse» erwogen. Keine eigene Stellung bezieht Staemmler 1957.

Bei Tieren ist eine «Mastitis chronica cystica» offenbar nicht bekannt. (Konsultiert wurden die Werke von Kitt 1921, Dahme und Weiss 1968, Jubb und Kennedy 1963, Smith and Jones 1966, Little and Plastringe 1946, Heidrich und Renk 1963.) Deshalb wohl hatten die Tierpathologen wenig Anlaß, der Frage nach der Abgrenzung normaler von pathologischer Milchdrüsen-Involution nachzugehen.

Im normal-anatomischen Schrifttum sind über die Involution der Rindermilchdrüse einige verstreute Hinweise zu finden: Es wurde behauptet, die Abnahme der Milchleistung bei der Kuh sei nicht oder nicht nur auf verminderte Sekretionstätigkeit in der ganzen Milchdrüse zurückzuführen, sondern auf die völlige Rückbildung der sezernierenden Drüsenendstücke und die Einstellung der Sekretionstätigkeit in gewissen Drüsenbezirken, während in andern Bezirken die Sekretion weitergehe (Leners 1907, Mosimann 1949, Ziegler und Mosimann 1960, ebenfalls wiedergegeben durch Turner 1952, Mayer und Klein 1961, bezweifelt durch Espe und Smith 1952). In gewissen Fällen wurde die nahezu völlige Wiederherstellung der Struktur der juvenilen Drüsen beobachtet, später, das heißt nach mehreren Geburten, wird aber der juvenile Drüsenaufbau nicht mehr erreicht (Berka 1911, Mosimann 1948). Es scheinen demnach verschiedenartige Formen der Involution vorzukommen.

### Material

Das untersuchte Material stammt von 100 verschiedenen Kühen unterschiedlichen Alters, die sich zur Zeit der Schlachtung in den verschiedensten Stadien der Laktation – Höhepunkt der Milchleistung bis zu längerem Trockenstehen – befunden hatten. In den meisten Fällen wurden aus den verschiedenen Eutergegenden *Proben* zur histologischen Untersuchung entnommen. Drei Euterhälften wurden dagegen systematisch durchuntersucht.

Diese Euterhälften wurden nach Fixation auf dem Blutgefäßweg durch Bilateralschnitte in fünf bis sechs Segmente von 5 bis 7 cm Dicke zerlegt. An der Unterfläche jedes Segmentes wurde eine etwa 1 cm dicke Scheibe vollständig in Blöcke zur histologischen Untersuchung zerlegt. So wurden von einer Euterhälfte 70 bis 100 Blöcke mit je einer Schnittfläche von etwa 5 × 6 cm erhalten. Die entstehenden großen Schnittpräparate wurden nach Morger und Schenk 1956–1958 in Cyklonlack-Folien eingeschlossen.

### Befunde

#### *Lokalisation der Involutionerscheinungen*

In sämtlichen von uns in bezug auf Lokalisation der Involution untersuchten Milchdrüsen konnte festgestellt werden, daß der Drüsenlobulus insofern eine strukturelle und funktionelle Einheit darstellt, als das morphologische Aussehen der Alveolen und die sekretorischen Erscheinungen am Drüsenepithel innerhalb eines Lobulus stets einheitlich sind, wenn nicht durch ganz lokalisierte pathologische Prozesse (insbesondere kleine Entzün-

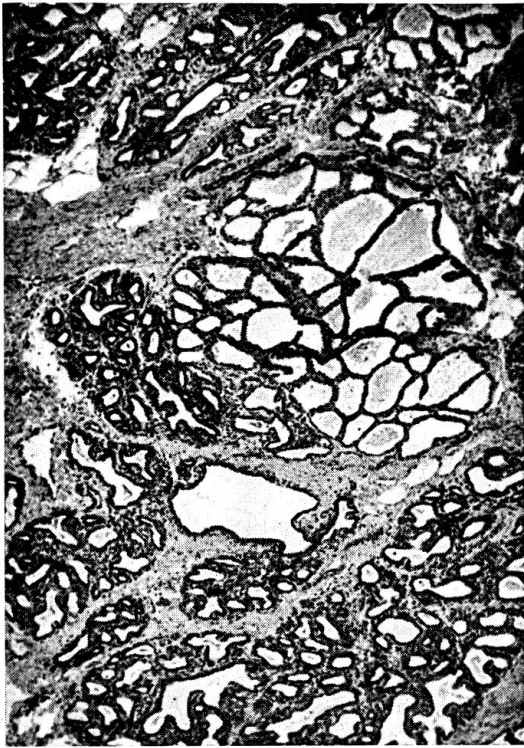
dungsherdchen) die normalen Verhältnisse gestört sind. Diese Tatsache sei hier festgehalten, ohne die Frage zu diskutieren, welche Faktoren zu dieser bemerkenswerten Erscheinung beitragen. Die Eigenständigkeit des einzelnen Milchdrüsenlobulus wird dann besonders deutlich, wenn – wie beliebig oft festgestellt werden kann – unmittelbar benachbarte und nur durch ein dünnes Bindegewebsseptum getrennte Lobuli morphologisch und funktionell in ganz verschiedenen Stadien sich befinden: Der eine Lobulus kann alle Anzeichen höchster Entfaltung und sekretorischer Tätigkeit aufweisen, während der benachbarte in völliger Involution und Sekretionsruhe verharrt. Vollständig der Involution verfallene Lobuli, deren Aussehen nachstehend beschrieben wird, können auch in Milchdrüsen gefunden werden, die auf der Höhe der Laktation stehen. Im Verlaufe der Laktationsperiode steigt die Zahl der involvierten Lobuli an. Diese sind anfänglich vor allem im Gebiet der Zisterne und der großen Milchgänge zu finden, etwas später auch kranial und kaudal in oberflächlichen Drüsenregionen. Recht früh in der Laktationsperiode bestehen in diesen Drüsengebieten größere zusammenhängende Bezirke ausschließlich aus involvierten Lobuli. Im Zentrum der Drüse liegen oft involvierte und laktierende Lobuli mosaikartig nebeneinander (Abb. 1). Am längsten widerstehen die an der Bauchdecke gelegenen Drüsengebiete der Involution.

Diese Lokalisation entfalteter und involvierter Lobuli wurde an dem aus verschiedenen Drüsenregionen entnommenen Material als die große Regel gefunden und an den drei vollständig durchuntersuchten Drüsen bestätigt.

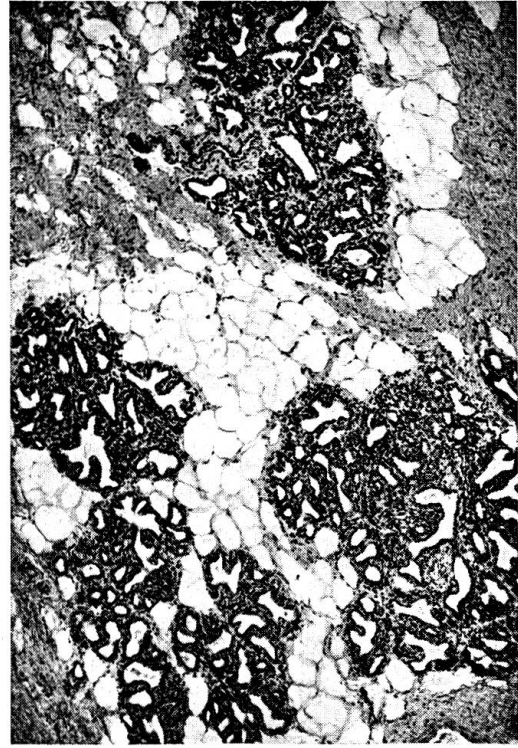
#### *Restitutive Involution der Drüsenlobuli*

Unter restitutiver Involution wird hier die *weitgehende Wiederherstellung der Struktur der juvenilen Drüse* verstanden. Große Teile der Milchdrüsen-Anlage des juvenilen Rindes bestehen aus Fettgewebe, welches durch lockeres Bindegewebe in Lobuli unterteilt wird. In diese Fettläppchen eingebettet sind die Anlagen späterer Drüsenläppchen, bestehend aus einem noch verhältnismäßig einfachen System hintereinander geschalteter Alveolen, deren Wand aus einem charakteristischen zweischichtig-hochprismatischen Epithel aufgebaut ist. In der Gravidität werden die Alveolen jedes Läppchens größer und zahlreicher, das Drüsenläppchen entwickelt sich zu einem recht komplizierten System von Alveolen, das auch den Platz des Fettgewebes einnimmt.

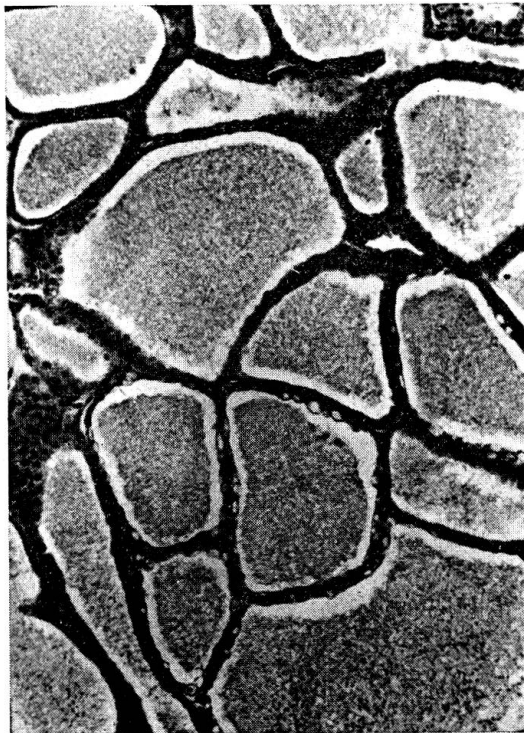Die Involution der Milchdrüse nach der ersten Gravidität besteht darin, daß viele Drüsenläppchen die juvenile Struktur zurückerhalten, wobei auch das Wiederauftreten von Fettgewebe zu beobachten ist. Das Fettgewebe nimmt denjenigen Platz der Läppchenperipherie ein, der durch das völlige Verschwinden von Alveolen entstanden ist (Abb. 2). (*Wie ein Teil der Alveolen verschwindet, ist noch nicht klar, aber da die Gesamtzahl der Alveolen in diesen involvierten Lobuli kleiner ist als im laktierenden Lobulus, scheint die Tatsache der völligen Auflösung mancher Alveolen sicher zu sein.*)



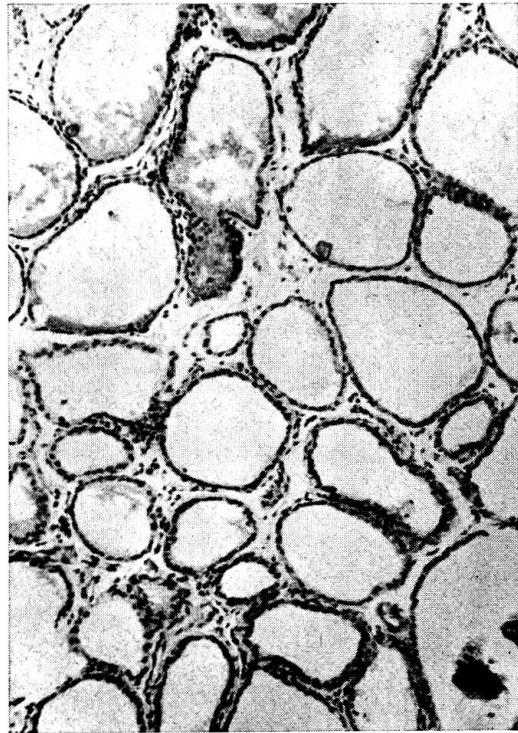1



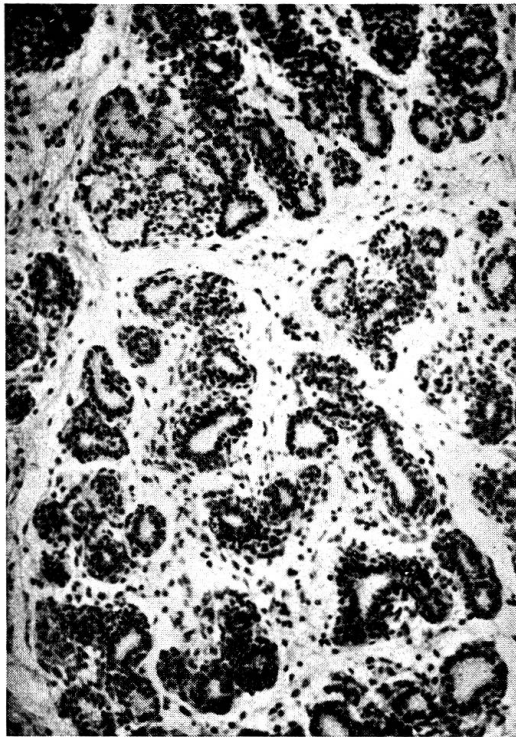
2



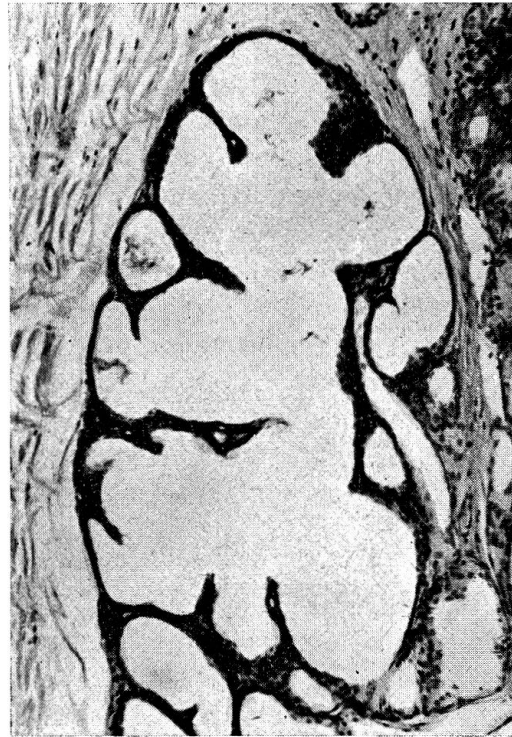
3



4



5



6

Abb. 1 Milchdrüse, Kuh 3 ½jährig. Ein laktierender Drüsenlobulus neben involvierten Lobuli im Drüsenzentrum. 64:1.

Abb. 2 Milchdrüse, Kuh 3 ½jährig. (Gleiches Tier wie Abb. 1.) Involvierte Lobuli mit interlobulärem Fettgewebe an der Peripherie der Drüse: Restitutive Involution. 64:1.

Abb. 3 Milchdrüse, Kuh etwa 5jährig, laktierend. Alveolen polyedrisch, angefüllt mit Milch. 160:1.

Abb. 4 Milchdrüse, Kuh 12jährig. Intralobuläres Bindegewebe vermehrt, sphäroide Alveolen. 160:1.

Abb. 5 Milchdrüse, Kuh 3 ½jährig. Intralobuläres Bindegewebe stark vermehrt, Alveolen klein: Bindegewebige Involution. 160:1.

Abb. 6 Milchdrüse, Kuh 5jährig. Durch teilweisen Schwund der interalveolären Septen ist ein gemeinsamer buchtiger Hohlraum entstanden. Zystische Involution. 160:1.

Das Epithel der Alveolen hat den juvenilen Aufbau (zweischichtig-hochprismatisches Epithel) zurückerlangt.

Der Durchmesser der einzelnen Alveolen, der während der Laktation in der Größenordnung von 150 bis 300  $\mu\text{m}$  liegt, beträgt nur noch (wie beim juvenilen Tier) 40 bis 80  $\mu\text{m}$ , ausnahmsweise bis 120  $\mu\text{m}$ . Dadurch steht dem dazwischenliegenden Bindegewebe (intralobuläres Bindegewebe) wieder mehr Raum zur Verfügung. Es ist ein lockeres zellreiches Bindegewebe, dessen Zellen – falls der Lobulus nicht infiziert worden ist – vorwiegend das Aussehen von Fibroblasten und Histozyten haben, während Lymphozyten, Plasmazellen und andere Typen der freien Bindegewebszellen nur vereinzelt vorkommen.

Diese Form der Involution kann nach der ersten Laktation in der ganzen Drüse, mit Ausnahme der zentralen, das heißt in der Nähe der Zisterne und der großen Milchgänge gelegenen Drüsengebiete gefunden werden. Später beschränkt sie sich auf eine nach jeder Laktation kleiner werdende Region, die nach der dritten oder vierten Laktationsperiode nur noch ein kleines an der Bauchdecke gelegenes Randgebiet umfaßt. Einzelne interlobuläre Fettzellgruppen können allerdings an trockenstehenden Eutern bis ins fortgeschrittene Alter (12 Jahre) festgestellt werden.

Die Lobuli, die nach durchgemachter Entfaltung und Laktation diese Involution bis zur juvenilen Struktur erleiden (und sich selbstverständlich bei einer neuerlichen Gravidität wieder entfalten können), erfahren sicher die «natürlichste» Art der Involution. Es ist deshalb nicht besonders glücklich, die mit hohen Fettgewebeannteilen ausgestatteten Viertel oder Euter als «Fetteuter» zu bezeichnen (Schmahlstieg 1958).

#### *Bindegewebige Involution der Drüsenlobuli*

Im vollständig entfalteten Lobulus bei maximaler Laktation sind die einzelnen Alveolen nur durch schmale Bindegewebssepten voneinander getrennt. Wegen der engen Zusammenlagerung der Alveolen beeinflussen sich diese in ihrer Form; sie sind im allgemeinen unregelmäßig polyedrisch (Abb. 3).

Die bindegewebige Involution beginnt mit einer Verdickung der interalveolären Bindegewebssepten, wobei gleichzeitig die einzelnen Alveolen Kugelform annehmen können. Wir möchten diesen vorübergehenden Zustand als Stadium der *sphäroiden Alveolen* bezeichnen (Abb. 4). Am Ende dieses Involutionsprozesses ist die Struktur der Lobuli ähnlich wie bei der restitutiven Involution: Die Alveolen sind klein, ihr Epithel ist wieder zweischichtig-hochprismatisch, zwischen ihnen liegt ein lockeres, zellreiches Bindegewebe (interalveoläres = intralobuläres Bindegewebe, Abb. 5). Im Unterschied zur restitutiven Involution kommt es nicht zum Wiederauftreten von interlobulärem Fettgewebe. Aber auch das interlobuläre Bindegewebe ist nicht entsprechend vermehrt, sondern die Lobuli selber sind größer geblieben, offenbar ist die Zahl der Alveolen gegenüber dem Zustand während der Laktation nicht wesentlich kleiner geworden.

Bei der nächsten Gravidität können sich bindegewebig involvierte Lobuli sicher wieder entfalten.

Diese bindegewebige Form der Involution beschränkt sich nach der ersten Laktationsperiode auf die Gegend der Zisterne und der großen Milchgänge. Nach weiteren Laktationen kommt sie auch in denjenigen Drüsenregionen vor, die bei Primiparen die restitutive Form der Involution aufwiesen.

#### *Zystöse Involution der Drüsenlobuli*

Es ist möglich, daß die interalveolären Bindegewebssepten sich zurückbilden und völlig verschwinden. Benachbarte Alveolen fließen so zu großen buchtigen Räumen zusammen (Abb. 6). Der Schwund der interalveolären

Septen geht manchmal so weit, daß der ganze Lobulus aus einem einzigen großen zystösen Raum mit peripheren Nebenkammern besteht. In den verbleibenden Septen ist das Bindegewebe nur unwesentlich oder gar nicht vermehrt; dagegen kann das interlobuläre Bindegewebe deutlich verstärkt sein.

Im ganzen gleicht in diesem Falle die Drüsenstruktur sehr derjenigen der « Zystenmamma » des Menschen.

Die Möglichkeit, daß sich aus solchen Lobuli später wieder ein ganzes laktierendes Alveolensystem entwickeln könnte, scheint nicht gegeben. Die zystöse Involution ist deshalb wohl als irreversibler Vorgang, als Altersinvolution, anzusehen.

Diese Form der Involution wird bereits nach wenigen Laktationsperioden im Gebiet der Zisterne und der großen Milchgänge, aber auch in oberflächlichen Zonen kranial und kaudal am Euter angetroffen und kann sich mit fortschreitendem Alter über die weiteren Drüsenregionen ausbreiten.

### Zusammenfassung

Von 100 Kühen verschiedenen Alters wurden die Milchdrüsen, die sich in unterschiedlichen Stadien der Laktation beziehungsweise Involution befanden, mikroskopisch untersucht.

Es wird bestätigt, daß die Involution nicht in allen Regionen der Drüse gleichmäßig fortschreitet, sondern eine zunehmende Zahl von Lobuli erfaßt, während andere, oft unmittelbar benachbarte Lobuli strukturell und funktionell unverändert bleiben. Die der Bauchdecke benachbarten Drüsenregionen widerstehen der Involution im allgemeinen am längsten. In den einzelnen Lobuli werden drei Arten von Involutionen unterschieden:

a) *Restitutive Involution* mit weitgehender Wiederherstellung der juvenilen Struktur der Lobuli, insbesondere mit Wiederauftreten von interlobulärem Fettgewebe.

b) *Bindegewebige Involution*, wobei das Erscheinen eines zellreichen intralobulären Bindegewebes im Vordergrund steht.

c) *Zystöse Involution* unter Schwund vieler interalveolärer Septen. Die Lobuli sehen ähnlich aus wie bei der « Zystenmamma » des Menschen.

Eine Wiederentfaltung zu laktierenden Lobuli wird nach restitutiver und bindegewebiger Involution, aber nicht nach zystöser Involution für möglich gehalten.

### Résumé

La glande mammaire de 100 vaches d'âge différent a été étudiée microscopiquement; les prélèvements ont été faits aux divers stades de la lactation et pendant la période de régression.

Il se confirme que l'involution ne progresse pas d'une manière régulière dans toutes les régions de la glande, mais qu'elle concerne un nombre toujours croissant de lobules pendant que d'autres lobules du voisinage immédiat restent inchangés aussi bien sur le plan structural que fonctionnel. Ce sont les régions glandulaires voisines de la paroi abdominale qui échappent le plus longtemps au phénomène de l'involution. Dans les divers lobules on discerne trois modes dans le processus de régression:

a) *Involution par restitution* avec vaste restauration de la structure juvénile des lobules, en particulier par l'apparition de tissu adipeux interlobulaire.

b) *Involution du tissu conjonctif*, où l'apparition d'un tissu conjonctif interlobulaire riche en cellules prédomine.



c) *Involuzione cistica* avec disparition d'un grand nombre de cloisons interalvéolaires. Les lobules ressemblent à la «glande cistique» de la femme.

Un nouveau développement conduisant à des lobules aptes à la lactation n'est tenu pour possible qu'après une involuotion par restitution et une involuotion du tissu conjonctif, mais pas après une involuotion cistique.

### Riassunto

Vennero esaminate al microscopio le glandole mammarie di 100 vacche di diversa età, trovantesi in diversi stadi di lattazione rispettivamente in involuzione.

È stabilito che l'involuzione non si svolge uniformemente in tutte le regioni della glandola. Essa interessa un numero crescente di lobuli, mentre altri, spesso vicini, rimangono inalterati strutturalmente e funzionalmente. Le parti della glandola situate vicino alla parete addominale subiscono l'involuzione spesso molto più tardi. Nei singoli lobuli vengono accertati tre processi involutivi:

a) *Involuzione restitutiva* con riformazione della struttura giovanile dei lobuli, specialmente con la nuova formazione di tessuto adiposo interlobulare.

b) *Involuzione connettiva*, dove è principalmente interessato il tessuto connettivo interlobulare.

c) *Involuzione cistica* con la sparizione di molti setti interalveolari. I lobuli assomigliano a una «Mammella cistica» dell'uomo.

### Summary

Of 100 cows of different ages a microscopic examination was made of the milk glands in various stages of lactation or involution respectively.

It is confirmed that involution does not proceed at an even pace in all areas of the gland, but that it affects an increasing number of lobuli, while other lobuli, often immediately adjacent, remain unchanged both structurally and functionally. The areas of the gland adjacent to the abdominal wall usually resist involution the longest. In the individual lobuli three kinds of involution process may be distinguished:

a) *Restitutive involution*, largely restoring the juvenile structure of the lobuli, particularly with a re-appearance of interlobular fat tissue.

b) *Connective tissue involution*, which is principally characterised by the appearance of multicellular intralobular connective tissue.

c) *Cystic involution*, in which many interalveolar septa disappear. The lobuli resemble those in "cystic mamma" in humans.

A re-development of lactating lobuli is held to be possible after restitutive and connecting tissue involution, but not after cystic involution.

### Literatur

Berka F.: Die Brustdrüse verschiedener Altersstufen und während der Schwangerschaft. Frankf. Z. Path. 8, 203-256 (1911). – Dabelow A.: Die Milchdrüse. Handbuch der mikr. Anatomie des Menschen, begründet von W. v. Möllendorff, 3. Bd., 3. Teil, Springer-Verlag, Berlin-Göttingen-Heidelberg 1957. – Dahme E. und Weiss E.: Grundriß der speziellen pathologischen Anatomie der Haustiere. Enke Verlag, Stuttgart 1968. – Eich J.: Untersuchungen über den Zusammenhang von Eutergröße und Art der Milchbildung unter besonderer Berücksichtigung der individuellen Euterkonstitution. Diss. med.-vet. Bern 1930. – Espe D. and Smith V. R.: Secretion of Milk. 4th Edit., Iowa State College Press, Ames, Iowa 1952. – Heidrich H. J. und Renk W.: Krankheiten der Milchdrüse bei Haustieren. Verlag P. Parey, Berlin und Hamburg 1963. – Jubb K. V. F. and Kennedy P. C.: Pathology of domestic animals. Vol. I., Acad. Press, New York and London 1963. – Kitt Th.: Lehrbuch der pathologischen Anatomie der Haustiere. 5. Aufl., Enke Verlag, Stuttgart 1921. – Len-

fers P.: Zur Histologie der Milchdrüse des Rindes. Diss. med.-vet. Gießen 1907. – Little R. B. and Plastridge W. N.: Bovine mastitis. McGraw-Hill Book Company, New York and London 1946. – Mayer G. and Klein M.: Histology and cytology of the mammary gland. In Kon S. K. and Cowie A. T.: The mammary gland and its secretion. Vol. I., Acad. Press, New York and London 1961. – Morger R. und Schenk R.: Zur Herstellung, Untersuchung und Aufbewahrung gefärbter Serienschritte in Form von Lackfolien. Z. wiss. Mikr. 63, 381 bis 384 (1956–1958). – Mosimann W.: Zur Anatomie der Rindermilchdrüse und über die Morphologie ihrer sezernierenden Teile. Diss. med.-vet. Bern 1949, Acta anatomica 8, 347–378 (1949). – Ras'hodowa W.: Beiträge zum Studium des histologischen Baues der Milchdrüse bei den Rassen des Berg-, Kuban- und Kalmückenrindes im Nordkaukasus. Z. Tierzücht. u. Zücht.-biol. 19, 450–470 (1930). – Schmahlstieg R.: Die Strukturverhältnisse der Milchdrüse des schwarzbunten Rindes und ihre Beziehungen zu Euter- und Leistungsmerkmalen. Zeitschr. Tierzücht. u. Zücht.-biol. 72, 113–150, 196–224 (1958). – Schultz A.: Pathologische Anatomie der Brustdrüse. Handbuch der spez. pathol. Anatomie, herausgeg. von Lubarsch O. und Henke F., Bd. 7, 2. Teil. Springer-Verlag, Berlin 1933. – Smith H. A. and Jones Th. C.: Veterinary Pathology, 3rd Edit., Lea and Febiger, Philadelphia 1966. – Staemmler M.: Lehrbuch der speziellen pathologischen Anatomie, begründet von Kaufmann E., 11. und 12. Aufl., 2. Bd. 1. Teil: Brustdrüse, p. 359–403, W. de Gruyter, Berlin 1957. – Tietze: Über Epithelveränderungen in der senilen weiblichen Mamma. Dtsch. Z. Chir. 75, 117 (1904). – Turner Ch. W.: The mammary gland. I. The anatomy of the udder of cattle and domestic animals. Lucas Brothers, Columbia, Miss. 1952. – Ziegler H. und Mosimann W.: Anatomie und Physiologie der Rindermilchdrüse. Parey-Verlag, Berlin und Hamburg 1960.

**Encyclopédie du cheval.** Von Louis Noël Marcenac und Henri Aublet. Verlag Librairie Maloine, 27, rue de l'Ecole de Médecine, Paris VI. 2. Auflage, in der Schweiz erhältlich durch Edition Delta SA, La Tour de Peilz. Fr. 190.–

Der erstgenannte Verfasser ist vielen, auch schweizerischen Tierärzten ein Begriff als früherer Inhaber des Lehrstuhles für Chirurgie an der Ecole Vétérinaire d'Alfort. H. Aublet hat seine Kenntnisse wohl hauptsächlich an der Ecole de Cavalerie de Saumur geholt, wo früher auch Prof. Marcenac wirkte.

Das Werk ist geschrieben für Pferdezüchter, -besitzer und -trainer, Manege-Inhaber, Reiter und alle anderen Pferdebenutzer. Jedoch mag auch der Tierarzt die eine und andere Auskunft daraus holen.

Auf rund 1250 Seiten in Glanzpapier (dickleibiger Band) ist alles zusammengetragen, was etwas mit dem Pferd zu tun hat. Der erste Teil umfaßt 4 Tafeln mit Zeichnungen des Pferdes und eingetragenen Exterieurnamen sowie die innere Struktur. Der zweite Teil: Morphologie, externe, gibt Auskunft über Schönheit, Fehler und vergleichende Angaben; der dritte Teil: Hippomécanique, über Haltung, Stellungen und Bewegungsarten. Der vierte Teil: Identification, fixiert das Signalement und die Art, wie ein Pferd zu werten ist. Im 5. Teil: Hygiène, werden besprochen: der Stall mit Zubehör, Putzen und übrige Körperpflege, Hufbeschlag, Futter und Fütterung, Sattel, Geschirr und Zäumung, Transport. Ein weiterer Teil behandelt die Pferdezucht und -aufzucht inklusive Kastration der Fohlen, ferner die in Frankreich gezüchteten Pferderassen. Im 7. Teil: Santé et maladie, premiers soins, sind schon viele Angaben enthalten, die das Arbeitsgebiet des Tierarztes betreffen. Es folgen: Les ventes et achats de chevaux, législation commerciale, mit Beschreibung der zu beachtenden Fehler.

Das 2. Buch ist von H. Aublet verfaßt. Es enthält die Ausbildung des Reiters auf einem zugerittenen Pferd, sodann diejenige des jungen Pferdes durch einen guten Reiter. Folgen Einsatz des Reitpferdes, verschiedene Sportarten mit dem Pferd, zuletzt: Was weibliche und männliche Reiter anzuziehen haben.

A. Leuthold, Bern