

Zeitschrift: Schweizer Archiv für Tierheilkunde SAT : die Fachzeitschrift für Tierärztinnen und Tierärzte = Archives Suisses de Médecine Vétérinaire ASMV : la revue professionnelle des vétérinaires

Herausgeber: Gesellschaft Schweizer Tierärztinnen und Tierärzte

Band: 112 (1970)

Heft: 3

Artikel: Blinddarterweiterung und -drehung beim Rind

Autor: Müller, W.

DOI: <https://doi.org/10.5169/seals-589734>

Nutzungsbedingungen

Die ETH-Bibliothek ist die Anbieterin der digitalisierten Zeitschriften. Sie besitzt keine Urheberrechte an den Zeitschriften und ist nicht verantwortlich für deren Inhalte. Die Rechte liegen in der Regel bei den Herausgebern beziehungsweise den externen Rechteinhabern. [Siehe Rechtliche Hinweise.](#)

Conditions d'utilisation

L'ETH Library est le fournisseur des revues numérisées. Elle ne détient aucun droit d'auteur sur les revues et n'est pas responsable de leur contenu. En règle générale, les droits sont détenus par les éditeurs ou les détenteurs de droits externes. [Voir Informations légales.](#)

Terms of use

The ETH Library is the provider of the digitised journals. It does not own any copyrights to the journals and is not responsible for their content. The rights usually lie with the publishers or the external rights holders. [See Legal notice.](#)

Download PDF: 01.04.2025

ETH-Bibliothek Zürich, E-Periodica, <https://www.e-periodica.ch>

Aus der Veterinär-ambulatorischen Klinik der Universität Zürich
(Direktor: Prof. Dr. J. Andres)

Blinddarterweiterung und -drehung beim Rind

Von W. Müller

Erkrankungen des Blinddarmes sind beim Rind selten zu beobachten. Sie interessieren in erster Linie deshalb, weil die Hauptsymptome vom Vormagen-Labmagen-Komplex auszugehen scheinen und erst eine genaue Untersuchung und rektale Exploration zur richtigen Diagnose führt. An der Buiatrischen Spitalklinik konnten wir seit Herbst 1966 in sechs Fällen eine diesbezügliche Diagnose stellen und alle Patienten mit Erfolg operieren.

Literatur

Im Schrifttum finden sich relativ wenige Angaben über dieses Leiden. Bemerkenswert ist die erste Veröffentlichung, welche sich auf eine Blinddarmdrehung beim Kalb bezieht, aus der Feder von E. Hess (1890). Er beschreibt das Sektionsergebnis eines umgestandenen Kalbes: Hochgradige Zyanose der sichtbaren Schleimhäute, Pupille weit gestellt, der Hinterleib aufgetrieben. In der Bauchhöhle über 1 Liter rötliches Serum, die Darmschlingen mit Fibringerinnsel bedeckt. Der Blinddarm ist einmal um seine Längsachse gedreht, dunkelblaurot gefärbt und mit Gas gefüllt. Die Diagnose «Achsendrehung des Blinddarmes mit folgender Peritonitis» stellt die erste Beschreibung dieses Leidens dar. Sie blieb für uns auch die einzige, bis wir vor einigen Monaten auf unserer Praxis einen praktisch identischen Sektionsbefund bei einem vierwöchigen Kalb erheben konnten, welches wegen Indigestion in Behandlung stand, wegen zunehmender Schwäche aber geschlachtet werden mußte. Beschreibungen von Einzelfällen bei erwachsenen Tieren von Mörkeberg (1931), Loje (1946), Hesse und Middelkoop (1950), Nyull (1956), Ravn (1958) und Jones, Johnson and Moore (1957) machten dieses Leiden einem weiteren Publikum bekannt. Über die Symptomatologie, Pathogenese und Therapie berichten Rines (1958), Espersen (1961), Numans (1960) und besonders Dirksen (1962) und Sattler (1963), welche sich eingehend mit der Diagnostik dieser idiopathischen Rinderkrankheit befaßten.

Vorkommen

Espersen (1960) ist der Ansicht, daß dieses Leiden in der Praxis weit häufiger vorkommt, als allgemein angenommen wird. Er beschreibt es bei 5 Milchkühen, welche kurz vor oder nach der Geburt erkrankten. Ein Fall betraf einen 16 Monate alten Stier. Nach Dirksen (1962) beobachtet man diese Krankheit vor allem bei weiblichen Tieren im Alter von 4 bis 5 Jahren und besonders in den ersten Wochen post partum. Sattler (1963) diagnostiziert die Blinddarmdrehung und -erweiterung ebenfalls ausschließlich bei weiblichen Tieren im Alter von 4 bis 5 Jahren.

In unserer eigenen Kasuistik finden sich 5 Braunviehkühe und ein Simmentaler Rind. Bezüglich der jahreszeitlichen Verteilung war keine Regel festzustellen, 3 Tiere erkrankten im April-Mai, 2 Tiere im November und

eines im September. Eine Kuh war 4 Monate trächtig, 3 Tiere hatten vor 10 bis 15 Wochen gekalbt, und ein Tier abortierte 4 Wochen vor der Erkrankung.

Normale und pathologische Lagerung des Blinddarmes

Der Blinddarm des Rindes ist ein walzenförmiges, 30 bis 70 cm langes und 10 cm weites Hohlorgan, welches ein Fassungsvermögen von etwa 9 Litern besitzt.

Nach Nickel, Schummer, Seiferle (1960) liegt das Caecum im dorsalen Drittel der rechten Bauchhälfte. Vom Ostium ileocaecocolicum, welches unter der Mitte der Lendenwirbelsäule liegt, erstreckt sich der Blinddarm nach kaudal und ragt mit seiner Spitze aus der Bursa supraomentalis heraus. Die Spitze liegt rechts vom Pansen und erreicht den Beckeneingang nicht. Bei stärkerer Füllung kann sich die Spitze etwas nach rechts oder links neigen.

Vom Ostium ileocaecocolicum aus geht der Blinddarm mit gleichem Durchmesser in das Colon über, welches seinerseits in S-förmiger Krümmung nach kranial und oben zieht. Die auf den Blinddarm folgende Colonschleife, die Ansa proximalis, zieht nach kranial und liegt auf der Höhe der 12. Rippe, führt dann nach dorsolateral in den beckenwärts laufenden 2. Schenkel, der erneut umschlägt und in den 3. mediodorsal verlaufenden Schenkel einmündet (Abb. 1).

Schematische Darstellung der Blinddarmanatomie
(Ansicht von rechts)

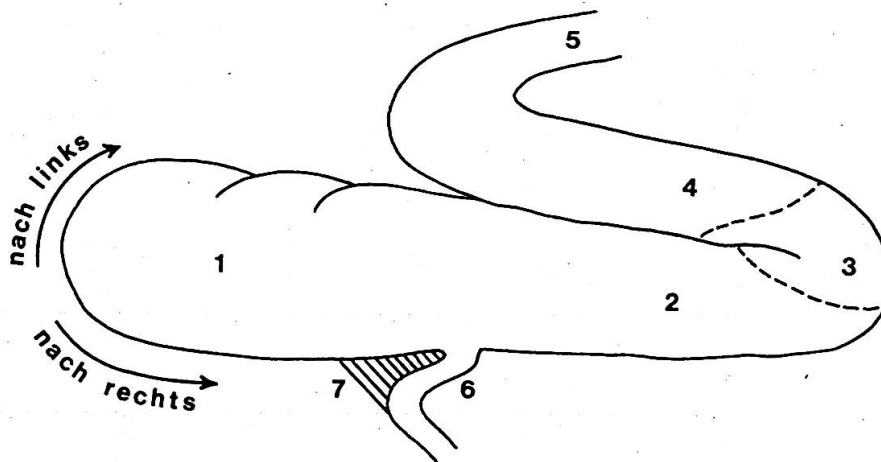


Abb. 1

- | | | | |
|----------------------|----------------------|------------------------|----------------------|
| 1 Caecum | 2 Colon, 1. Schenkel | 3 Ansa proximalis coli | 4 Colon, 2. Schenkel |
| | 5 Colon, 3. Schenkel | 6 Ileum | 7 Lig. ileo-caecale |
| —→ Rotationsrichtung | | - - - Drehstellen | |

Bei dem uns hier interessierenden Leiden handelt es sich um eine Erweiterung, Verlagerung und Drehung des Blinddarmes, welche immer eine Mitbeteiligung, mindestens des proximalen Teiles der Anfangsschleife des Colons mit sich bringt. Die Erweiterung wird durch eine Ansammlung flüssiger, schaumiger, stinkender Ingestamassen bedingt, wodurch der Blinddarm und die Anfangsschleife des Colons auf ein Vielfaches ihres normalen Volumens

ausgedehnt werden können. Je nach dem Grad der Dilatation ragt die Blinddarmspitze weit über den oberen Rand des großen Netzes heraus und sinkt nach ventral ab. Ist die Spitze nach rechts verlagert, so schiebt sie sich zwischen das große Netz und die Bauchwand und kann dort schon von außen durch eine wulstförmige Vorwölbung der rechten Hungergrube ihre Präsenz anzeigen. Ist die Verlagerung mehr nach links gerichtet, so schiebt sich die Blinddarmspitze vor dem Beckeneingang gegen und eventuell auf den dorsalen Endblindsack des Pansens. Die Verlagerung des über das große Netz hinausreichenden, dilatierten Teiles des Blinddarmes führt zwangsläufig auch zu einer Drehung des Organs um seine Längsachse, welche, da Blinddarm und Colon mit gleichem Durchmesser ineinander übergehen, sich bis zur Ansa proximalis des Colons erstreckt. Lageveränderung und Drehung bedingen einen mehr oder weniger vollständigen Verschuß des Darmlumens.

Nach Dirksen (1962) lassen sich drei Formen der Dilatatio et torsio caeci unterscheiden:

1. eine Erweiterung mit Verlagerung nach links oder rechts und nur geringgradiger Drehung (keine deutliche Drehstelle),
2. eine Erweiterung mit deutlicher Rechtsdrehung,
3. eine Erweiterung mit deutlicher Linksdrehung.

Bei der Erweiterung mit deutlicher Rechtsdrehung liegt der Drehpunkt im 2. Schenkel der Ansa proximalis, die große Krümmung des erweiterten Blinddarmes liegt nach kaudal gerichtet, die Blinddarmspitze, zwischen Bauchwand und großem Netz, zeigt nach kranial. Bei starker Erweiterung ist der Blinddarmkopf von außen an der Vorwölbung der rechten Bauchwand erkenntlich.

Bei der Erweiterung mit deutlicher Linksdrehung weist die Spitze des Blinddarmes nach kaudal und links. Die große Krümmung des Blinddarmes liegt ventral, der Drehpunkt liegt vor der Ansa proximalis. Bei diesem Zustand kommt es zu starkem Zug am Gekröse und als Folge davon zu Stauungserscheinungen, Ödembildung, hämorrhagischen Infarkten und zu vollständigem Darmverschluß. Ileum wie Colon werden in Mitleidenschaft gezogen.

Bei unseren Fällen handelte es sich dreimal um eine Rechtsdrehung, zweimal um eine Linksdrehung und einmal um eine einfache Erweiterung mit undeutlicher Drehrichtung.

Ätiologie und Pathogenese

Ätiologie und Pathogenese sind bis heute noch nicht gesichert, und es können nur Vermutungen angestellt werden. Das Leiden kann nicht in Beziehung zu irgendeiner anderen Krankheit gestellt werden, insbesondere nicht zu Labmagen- oder Vormagenerkrankungen.

Jones, Johnson and Moore (1957) fanden bei der Sektion eines Falles eine Hemmungsmißbildung des Gekröses.

Espersen (1960) vertritt die Meinung, daß bei extraomentaler Lage des trächtigen Uterus beengende Raumverhältnisse für die Verlagerung des Blinddarmes von Bedeutung sein könnten.

Espersen (1960) und Dirksen (1962) interpretieren ihre Beobachtungen dahin, daß es sich um Atonie- beziehungsweise Hypotoniezustände handeln müsse. Dadurch würden abnorme Füllungszustände dieser Darmabschnitte entstehen. Für diese Annahme spricht die Beobachtung, daß es Fälle gibt, bei welchen eine zwei- bis dreifache Erweiterung des Blinddarmes besteht mit Ansammlung größerer Flüssigkeitsmassen, ohne daß man eine eigentliche Abschnürung oder Verengung des Darmes feststellen kann. Nach Espersen handelt es sich bei solchen Befunden um die Anfangsstadien der Krankheit. Für die Drehung wird im Prinzip die gleiche Pathogenese vermutet, wie sie bei der Labmagendrehung und -verlagerung von Dirksen dargestellt wurde.

Sattler (1963) faßt die Ursachen der Blinddarmverweiterung und -drehung in folgenden Punkten zusammen:

1. Innervationsstörungen;
2. Dysfunktionen der Peristaltik in Verbindung mit hypotonischen Zuständen der Darmwand;
3. spastische Zustände. Am Übergang der Ansa proximalis coli zur Ansa spiralis können Schnürringe beobachtet werden, welche eine Weiterbeförderung des Darminhaltes verhindern.

Über die Ursachen der hypotonischen Zustände der Darmwand, welche zumindest einen prädisponierenden Einfluß auf die Entstehung des Leidens haben, bestehen nur wenige Angaben in der Literatur. Gohrbrandt und Mitarbeiter (1951) glauben, daß beim Menschen eine kohlehydratreiche Nahrung zu Colondilatation führen kann. Beim Rind ist bekannt, daß Ernährungsschäden (Futterschäden, Fütterungsfehler, Fehlernährung) im Pansen durch allmähliche Verschiebungen des Gärungsmusters zu Atoniezuständen führen (hohe Acetessigsäurewerte, tiefes pH, hoher Milchsäuregehalt). In dieser Hinsicht sind die Untersuchungen von Brüggemann und Gieseke (1963) sowie Gieseke (1964) von Bedeutung, welche die mikrobielle Aktivität von Panseninhalten mit derjenigen von Caecuminhalten vergleichen. Die mikrobiellen Verdauungsvorgänge in Pansen und Caecum spielen sich nach dem gleichen Grundschema ab, hingegen ergeben sich im Caecum deutlich höhere Gesamtkonzentration von flüchtigen Fettsäuren und ein gesteigerter Zelluloseumsatz. Im Blinddarm wurden mehr als doppelt so hohe Keimzahlen ermittelt als im Pansen. Der Anteil an C₄- und C₅-Körpern war zugunsten der Essigsäure und Propionsäure ungefähr auf die Hälfte erniedrigt. Hierfür kann offenbar ein vermindertes Angebot an Aminosäuren im Caecum verantwortlich gemacht werden, aus denen vorwiegend Buttersäure und Valeriansäure entstehen. Auch die mikroskopische Differenzierung der Bakterien weist eine bemerkenswerte Übereinstimmung in der prozentualen Verteilung der Hauptgruppen auf. Zwar ist der Gesamteinhalt des Caecums ungefähr ein Zehntel des Panseninhaltes, da aber hier die Ingesta in viel feiner verteilter Form vorliegen, bietet sich den Bakterienfermenten eine erheblich größere Substratoberfläche. In Verbindung mit den zwei- bis dreifach höheren Keimzahlen dürfte hier die Stoffwechsellätigkeit einen hohen Intensitätsgrad erreichen. Ferner sind die Verweildauer der Ingesta im Caecum und die Resorptionsgeschwindigkeit zu berücksichtigen. Hierüber ist leider noch wenig bekannt. Hyden (1961) weist nach, daß die Passage der Ingesta durch den Blinddarm recht langsam erfolgt und daß beachtliche Mengen Trockensubstanz hier resorbiert werden.

Unter Berücksichtigung dieser physiologischen Daten scheint es uns ohne weiteres denkbar, daß Störungen der Caecumflora zu atonischen Zuständen des Organs führen, genauso wie wir dies vom Pansen her kennen.

Symptomatologie

Anamnestisch läßt sich bei unseren Fällen nichts Typisches ermitteln. Die Tiere erkrankten teils an plötzlicher, teils an zunehmender Inappetenz bei wechselnder Wasseraufnahme. Die Besitzer beunruhigten vor allem der starke Milchrückgang und die verminderte oder aufgehobene Freßlust. Der Kotabsatz war nach 2- bis 3tägiger Dauer der Krankheit vermindert oder fehlte ganz. Zweimal war eine deutlich ausgeprägte Indolenz, einmal eine mittelgradige, einmal eine hochgradige Kolik ermittelt worden. Bei zwei Tieren fehlte jede Unruheerscheinung. Beim Allgemeinuntersuch fällt vor allem das trockene, glanzlose Haarkleid und bei längerer Dauer der Krankheit die unelastische Haut auf, ohne daß die Tiere einen besonders kranken Eindruck machen. Bei zwei Tieren sahen wir vor allem leichte Kolikerscheinungen, welche sich in einem Hinundhertrippeln der Nachhand und vereinzelt mit den Gliedmaßen gegen den Bauch äußerten. Die Schleimhäute waren nur bei einem Tier, welches schon seit 6 Tagen an der Indigestion litt, blaß und schmutzig mit starker Gefäßinjektion. Die Haltung der Patienten war völlig normal, insbesondere fehlte jede Aufkrümmung des Rückens. Je nach dem Grad der Intoxikation waren die Herztöne verstärkt und frequent, im allgemeinen war der Puls auf 80 bis 100 Schläge pro Minute erhöht. Nur in einem Falle bestand eine deutliche Bradykardie mit Puls von 42 bis 50 pro Minute und einer Temperatur von 37,8 °C und Hyperaktivität des Pansens, also eine ausgeprägte funktionelle Stenose, welche dann, durch die Operation bestätigt, als eine ältere traumatische Retikulitis diagnostiziert werden konnte und in keinem Zusammenhang mit der Blinddarm-erweiterung stand.

Atmung und Temperatur waren bei allen übrigen Tieren normal. Die Auskultation der Vormägen ergab kein einheitliches Bild. Bei einem Tier war eine leicht verminderte Peristaltik vorhanden, bei zwei weiteren pausenlos ineinander übergehende, aber abgeschwächte Kontraktionswellen hörbar. Die übrigen vier Tiere zeigten eine vollständig unterdrückte Pansentätigkeit, ebenso kein Wiederkauen. Bei zwei Tieren dieser Gruppe bestand auch eine leichtgradige Tympanie.

Die Auskultation der rechten Flanke ergab aufsteigende glucksende Geräusche, die durch Stoßen in die untere Bauchflanke verstärkt zutage traten.

Die Sicherung der Diagnose verlangt eine rektale Exploration. Dabei findet man im oberen rechten Quadranten, eventuell auch gegen die Mitte zu, ein ballonähnliches, nach kaudal abgerundetes Gebilde von brotlaibähnlicher Form (Dirksen 1962). Durch Druck auf diesen Ballon, der sich wie ein mit Wasser gefüllter Autoschlauch anfühlt, kann keine Schmerzreaktion ausgelöst werden. Der Kot im Rektum ist spärlich, meist leicht schleimig, Blutbeimengungen haben wir nie gesehen. Der Harn enthält etwas Eiweiß und bei längerer Dauer der Krankheit auch Aceton. Der Blutuntersuch ergab keine nennenswerten Abweichungen von der Norm.

Die Diagnose muß sich daher auf den rektalen Befund stützen in Verbindung mit der Auskultation und auf die anamnestischen Angaben bezüglich Inappetenz und vermindertem Kotabsatz. Leichte bis mittelgradige Kolikerscheinungen verstärken den Verdacht auf Blinddarterweiterung und -drehung. Endgültig wird die Diagnose nur durch Laparotomie gestellt. Die *Differentialdiagnose* der Dilatatio et torsio caeci kann unter Umständen sehr schwierig sein, da im Prinzip alle Erkrankungen der Bauchhöhlenorgane in Betracht gezogen werden müssen. Insbesondere Dünndarminvagination, Dünndarmvolvulus, Drehung der Darmscheibe und Labmagendistorsion nach rechts können erst durch eine Probelaparotomie endgültig abgegrenzt werden.

Therapie

Alle Autoren sind sich darüber einig, daß eine konservative Therapie nichts nützt. Bei unseren Patienten wurden 4 Tiere während mehrerer Tage mit den verschiedensten Stomachika, Kalkpräparaten, Abführmitteln, Spasmolytika und sogar Drastika behandelt, ohne Erfolg. Ein Tier wurde sogar gewälzt in der Annahme, es handle sich um eine Labmagendrehung. Espersen (1960) gibt übrigens an, dänische Tierärzte würden das Wälzen bei dieser Erkrankung teilweise mit Erfolg anwenden. Alle unsere Patienten wurden durch einen chirurgischen Eingriff geheilt. Die Operation erfolgte im Stehen von der rechten Flanke aus. Die Bauchhöhle eröffneten wir durch einen senkrechten Schnitt rechts, handbreit vor dem Hüfthöcker, in einer Länge von etwa 20 cm. Nach Eröffnung der Bauchhöhle liegt der Blinddarm, eventuell noch vom großen Netz bedeckt, unmittelbar vor der Operationswunde. Nach Zurückstreifen des Netzes wird der erweiterte Blinddarm beziehungsweise seine Spitze vorgelagert. Dies kann mit Schwierigkeiten verbunden sein, so war es in einem unserer Fälle nicht möglich, den Blinddarm vorzulagern; wir mußten zuerst die Ansa proximalis und die erste Flexur vorlagern und entleeren, bevor wir an den Blinddarm herankamen. Starker Zug am Blinddarm ist zu vermeiden, nicht nur wegen der Gefahr der Perforation dieses dünnwandigen Organs, sondern auch wegen der Gefahr des Einrisses des Lig. ileocaecale, welches den Blinddarm mit dem Ileum verbindet. Wenn die Vorlagerung der Blinddarmspitze gelungen ist (Abb. 2 und 3), wird diese mit dem Skalpell eröffnet und der Inhalt entleert. Bei einem 13 Monate alten Rind konnten wir 30 Liter grünlichen, stinkenden Inhalt auf diese Weise entfernen. Bei den übrigen Patienten betrug der Inhalt des Blinddarmes 18 bis 25 Liter. Meist muß der in der Bauchhöhle verbleibende Blinddarmteil durch vorsichtige Massage entleert werden. Nach Reinigung der Blinddarmspitze erfolgt die zweischichtige Naht der Enterotomiewunde, zuerst nach Schmieden, dann durch eine darübergelegte Lembertnaht mittels atraumatischer Nadel Katgut Nr. 2.

Nun erfolgen die Reposition und Lageberichtigung des Blinddarmes und der Ansa proximalis coli. Die Bauchhöhle versorgen wir mit 1 g Terramycin

und 1 bis 2 Liter physiologischer Kochsalzlösung. Bei Tieren, die bereits durch Intoxikation Kreislaufstörungen zeigen, muß unbedingt schon während der Operation durch Kreislaufmittel und Flüssigkeitsersatz einem peripheren Kreislaufversagen entgegengewirkt werden. Eine Nachbehandlung war in keinem unserer sechs Fälle nötig, die Tiere begannen am Tage nach der Operation zu fressen und wurden in den ersten postoperativen Tagen etwas

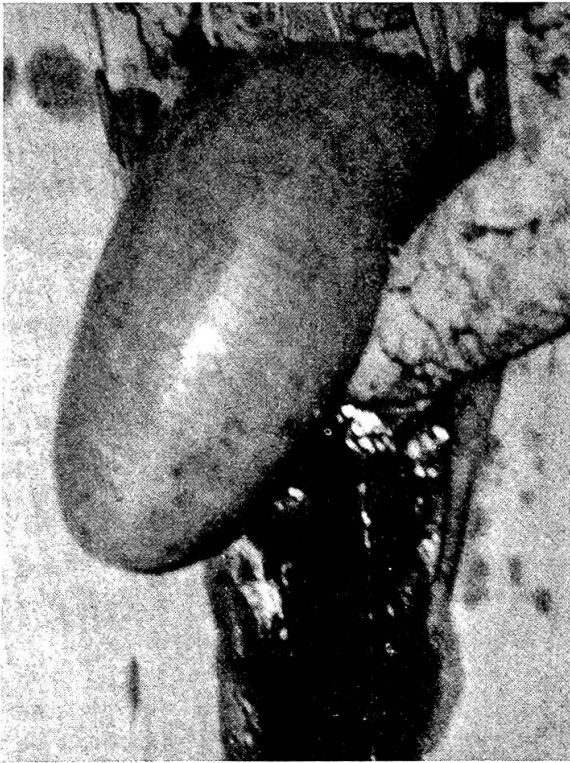

Abb. 2

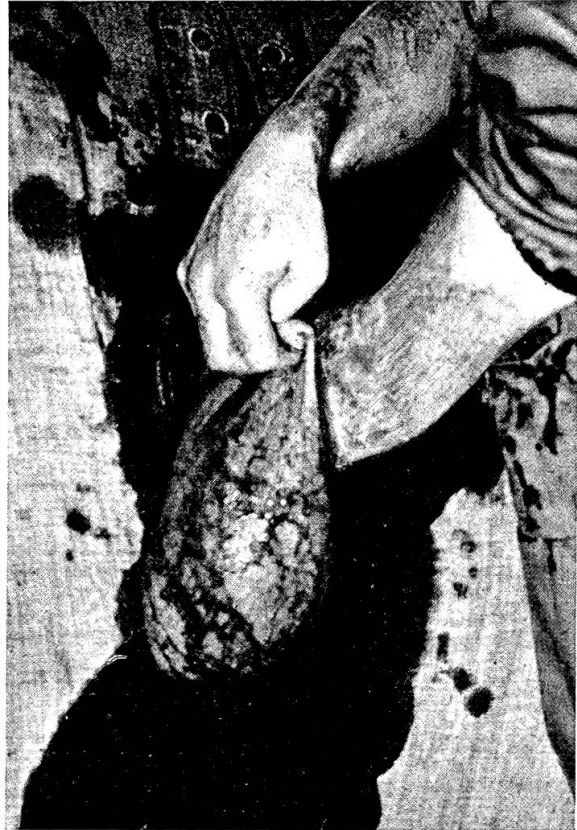

Abb. 3

kurzgehalten. Die durchschnittliche Aufenthaltsdauer in der Klinik betrug 6 Tage. Komplikationen, wie zum Beispiel Inkarzerationserscheinungen, wie sie Dirksen (1962) beschrieb, traten in unserem Material nicht auf.

Nachfragen bei den Tierbesitzern haben ergeben, daß alle operierten Tiere seit ihrer Entlassung aus der Klinik sich normal verhielten und keine weiteren Beschwerden zeigten.

Zusammenfassung

Es werden sechs Fälle von Blinddarmverweitung und -drehung beim Rind beschrieben, die alle nach operativer Behandlung geheilt werden konnten.

Résumé

L'auteur décrit six cas de dilatation et torsion du caecum chez le bovin qui ont tous été guéris par intervention chirurgicale.

Riassunto

Vengono descritti 6 casi di dilatazione ed ileo dell'intestino cieco, che vennero tutti guariti con intervento chirurgico.

Summary

6 cases of dilatation and torsion of the caecum in cattle are described. All could be cured after operative treatment.

Literatur

Brüggemann J. und Gieseke D.: Z.Tierphys., -ernährung u. Futtermittelkde. 18, 215 (1963). – Dirksen D.: Deutsch.tierärztl. Wschr. 69, 409 (1962). – Espersen G.: Nord. Vet. Med. 12, 669 (1960). – Gieseke D.: Z.Tierphys., -ernährung u. Futtermittelkde. 19, 43, (1964). – Gohrbrandt E., Rettwitz E. und Sauerbruch F.: Lehrbuch der Chirurgie, Bd. I. Verlag G. Fischer Jena 1951. – Hess E.: Schweiz. Arch. Tierheilk. 32, 213 (1890). – Hesse N. W. C. und Middelkoop A. P.: Tijdschr. Diergeneesk. 76, 156 (1950). – Hyden S.: Digestive Physiology and Nutrition of the Ruminant. Butterworth London 1961. – Jones E. W., Johnson and Moore C. C.: J. Mer. Vet. Med. Ass. 130, 167 (1957). – Loje K.: Maandskt. Dyr. 58, 262 (1946). – Moerkeberg A.: Maandskt. Dyr. 43, 257 (1931). – Nickel R., Schummer A., Seiferle E.: Lehrbuch der Anatomie der Haustiere, Bd. II. Verlag Paul Parey 1960. – Numans S. R.: Deutsch.tierärztl. Wschr. 68, 12 (1961). – Nyull B.: Ref. Landw. Zbl. IV, 6, 935 (1956). – Ravn B. P.: Ref. Landw. Zbl. IV, 1, 154 (1958). – Rines M. P.: Thesis, Dept. Surgery, Michigan State Univ. 1958. – Sattler H. G.: Wien.tierärztl. Mschr. 50, 497 (1963).

Bibl. Microbiologica No. 8. Von A. Olitzki: Immunological Methods in Brucellosis Research. Part I. In Vitro Procedures. X + 249 p., 4 fig., 7 tab., sfr/DM 72.–, US\$ 17.30, 144 s. S. Karger AG Basel-New York 1970.

Seit J. F. Huddleson (1943) sein grundlegendes und als klassisch zu bezeichnendes Werk «Brucellosis in Man and Animals» publizierte, ist meines Wissens keine monographische Darstellung dieser Infektion mehr erschienen. Daß ein so kompetenter Forscher wie Olitzki es unternahm, die immunologisch-serologische Problematik der Brucellose in heutiger Sicht darzustellen, ist deshalb höchst willkommen. Olitzki verfügt dank jahrzehntelanger Beschäftigung mit der Materie über die persönliche Erfahrung und den Überblick, die dazu notwendig sind. Es werden, dokumentiert mit sehr reichhaltigen Literaturangaben, die immuno-chemischen Grundlagen der Antigenstruktur und der Antikörper gegeben und anschließend alle serologischen Verfahren kritisch vorgestellt.

Man hätte sich dabei vielleicht gewünscht, daß der Verfasser die nach seiner Erfahrung besten Methoden im Detail beschreiben würde, immerhin ist der Literaturhinweis vollständig. Leider vermißt man Angaben über die Fluoreszenzmikroskopie bei der Plazentadiagnostik, die zur Differenzierung gegenüber *C. burneti* nach neuem schweizerischem Tierseuchengesetz wichtig geworden ist, und auf den Seiten 60 und 245 hat sich insofern ein Widerspruch eingeschlichen, als gamma-M-Antikörper das eine Mal als agglutinierend, das andere Mal als nichtagglutinierend bezeichnet werden.

Das Buch richtet sich an den Laborspezialisten und ist für ihn ein wichtiges, empfehlenswertes Nachschlagewerk.

Hans Fey, Bern