

Zeitschrift: Schweizer Archiv für Tierheilkunde SAT : die Fachzeitschrift für Tierärztinnen und Tierärzte = Archives Suisses de Médecine Vétérinaire ASMV : la revue professionnelle des vétérinaires

Herausgeber: Gesellschaft Schweizer Tierärztinnen und Tierärzte

Band: 112 (1970)

Heft: 9

Artikel: Zur Bewertung des Röntgenbildes vom Strahlbein des Pferdes in der Lahmheitsdiagnostik

Autor: Wintzer, H.-J.

DOI: <https://doi.org/10.5169/seals-592026>

Nutzungsbedingungen

Die ETH-Bibliothek ist die Anbieterin der digitalisierten Zeitschriften. Sie besitzt keine Urheberrechte an den Zeitschriften und ist nicht verantwortlich für deren Inhalte. Die Rechte liegen in der Regel bei den Herausgebern beziehungsweise den externen Rechteinhabern. [Siehe Rechtliche Hinweise.](#)

Conditions d'utilisation

L'ETH Library est le fournisseur des revues numérisées. Elle ne détient aucun droit d'auteur sur les revues et n'est pas responsable de leur contenu. En règle générale, les droits sont détenus par les éditeurs ou les détenteurs de droits externes. [Voir Informations légales.](#)

Terms of use

The ETH Library is the provider of the digitised journals. It does not own any copyrights to the journals and is not responsible for their content. The rights usually lie with the publishers or the external rights holders. [See Legal notice.](#)

Download PDF: 19.03.2025

ETH-Bibliothek Zürich, E-Periodica, <https://www.e-periodica.ch>

Aus der Klinik für Pferdekrankheiten der Freien Universität Berlin
(Direktor: Prof. Dr. H.-J. Wintzer)

Zur Bewertung des Röntgenbildes vom Strahlbein des Pferdes in der Lahmheitsdiagnostik

Von H.-J. Wintzer

Seit der von Oxspring (1935) eingeführten und durch verschiedene Untersucher verfeinerten Röntgenaufnahmetechnik zur Darstellung des Strahlbeines vom Pferd hat die Röntgenuntersuchung einen wichtigen Platz im Rahmen klinischer Lahmheitsuntersuchungen erworben. Sie wird insbesondere zur Diagnosesicherung bei der Podotrochlose und Podotrochlitis herangezogen; ihr kommt aber auch bei der Feststellung bereits bestehender Veränderungen an klinisch (noch) gesunden Tieren eine Bedeutung zu.

Eine vergleichende Beurteilung verschiedener Strahlbeinröntgenaufnahmen ist nur dann möglich, wenn die Aufnahme und auch der Entwicklungsvorgang der Röntgenfilme unter den gleichen Voraussetzungen vonstatten gehen. Bei der Vorbereitung zur Röntgenaufnahme muß insbesondere auf das Entfernen losen und bröckligen Hufhorns sowie auf die Reinigung aller drei Strahlfurchen von Schmutzteilen geachtet werden, weil sich anderenfalls Artefakte im Röntgenbild abzeichnen können, die zu schwerwiegenden Interpretationsfehlern verleiten. Weiterhin sollen die Strahlfurchen sorgfältig mit einer geeigneten Paste, die eine dem Hufhorn gleiche Absorptionsdichte für Röntgenstrahlen besitzt, ausgestrichen werden, um die Wiedergabe dieser Strahlfurchen auf dem Röntgenfilm zu vermeiden.

Für die Darstellung des Strahlbeines besitzt die Röntgenaufnahme in dorsovolarer Projektionsrichtung die größte Bedeutung, weil dabei seine gesamte Breite, auf das Kronbein projiziert, sichtbar wird, während im seitlichen Strahlengang sich nur sein Längsschnitt abzeichnet. Mit letztgenannter Methode lassen sich unter der Voraussetzung einer planparallelen Lagerung des Strahlbeines zum Zentralstrahl lediglich Knochengewebsneubildungen an der distalen und proximalen Strahlbeinfläche sowie deutlich ausgebildete Knochendefekte an der Sehnengleitfläche ermitteln.

Letzten Endes bestimmt die klinische Indikation auf Grund der Verdachts- und Wahrscheinlichkeitsdiagnose die Projektionsrichtungen. Man muß als Untersucher schon *vor* der Anfertigung einer Röntgenaufnahme eine gewisse gedankliche Vorstellung von den zu erwartenden pathologischen Veränderungen besitzen. Insbesondere ist hierbei auch die Dauer der Erkrankung (Anamnese) und die des Krankheitsprozesses (aseptisch oder septisch) zu berücksichtigen.

Das Strahlbein unterliegt einem altersabhängigen Verformungsprozeß, der die röntgenologische Beurteilung seiner Knochenstruktur insofern be-

einflußt, weil es nach dem Fohlenalter in seiner Breite unterschiedlich dick ist. Im Bereich der zentralgelegenen wulstförmigen Knochenerhebung liegt das Dickenmaß (12 bis 17 mm) um etwa 35% höher als an den seitlichen Flügeln. Im Längsschnitt stellt sich das Strahlbein jugendlicher Tiere fast quadratisch dar, geht allmählich in ein flaches Rechteck über und kann schließlich ein beinahe keilförmiges Aussehen annehmen, wobei die breitere Grundfläche sich stets im distalen Abschnitt befindet. Entlang des proximalen Strahlbeinrandes liegt folglich die Strahlendurchlässigkeit des Knochens höher als im distalen Bereich. Diese allmähliche Formveränderung wird zweifellos vom Druck der tiefen Beugesehne auf die Sehngleitfläche des Strahlbeines beeinflusst.

Die Vielzahl und die Verschiedenheit röntgenologisch wahrnehmbarer Veränderungen am Strahlbeinknochen zwingen zu dem Versuch einer Einteilung, die nach Möglichkeit zu klinischen Krankheitserscheinungen in Beziehung zu bringen ist.

Einteilung röntgenologisch erkennbarer Osteopathien am Strahlbein:

1. Knochengewebszubildungen entlang des Margo liber (proximal) und des Margo ligamenti (distal).
2. Senkrecht zum Margo ligamenti verlaufende Bahnen unterschiedlicher Strahlendurchlässigkeit.
3. Im zentralen Strahlbeinabschnitt nachweisbare Herde vermehrter Strahlendurchlässigkeit und Abweichungen von der normalen kleinwabigen Knochenstruktur.
4. Diffuse, fleckige Verschattung innerhalb der Knochenstruktur.
5. Zusammenhangstrennungen im Strahlbein.

Zu 1: Zur Beurteilung einer Knochengewebszubildung muß dem Untersucher der Umriß des gesunden Strahlbeines bekannt sein. Es zeichnet sich als weberschiffähnliche Figur mit abgerundeten Berührungsflächen der proximalen und distalen Strahlbeinränder ab. Eine häufige röntgenologische Beobachtung betrifft die Ausziehung der Kantenkonturen am Margo liber (Abb. 1). Sie befindet sich in mehr oder weniger großer Ausdehnung stets im Mittelabschnitt des Strahlbeinrandes und muß als Knochengewebszubildung an der Insertionsfläche des dorsalen Aufhängebandes angesehen werden. Am distalen Margo ligamenti befinden sich anstelle derartig breitflächiger Exostosen zuweilen nur vereinzelte abgerundete Exostosen, und zwar an jeder beliebigen Stelle der distalen Strahlbeinkontur. Diese Knochengewebszubildungen scheinen im Röntgenbild die Facies flexoria zu verbreitern. Sie stehen jedoch nicht mit den Knorpelflächen in Verbindung, die in der Regel von solchen Reaktionen frei bleiben. Dabei lassen sich nur in seitlicher Projektionsrichtung Exostosen unterscheiden, die bald der Facies flexoria, bald auch der Facies articularis genähert sind. Auch an den Ansatzstellen der schmalen, aber recht massiven, seitlichen Aufhängebänder

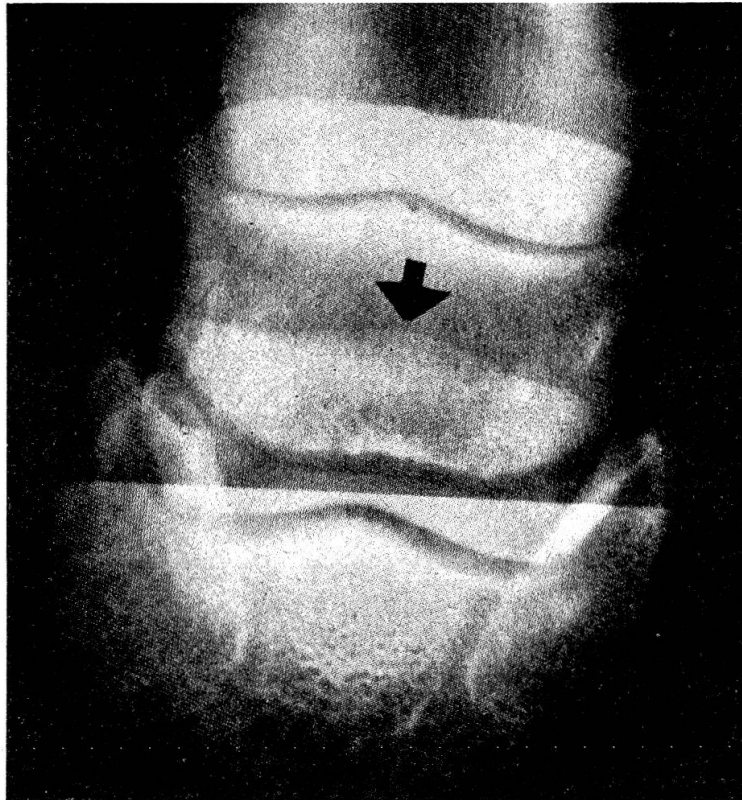


Abb. 1 Knochengewebszubildung im Mittelabschnitt des Margo liber.

können Knochengewebsneubildungen auftreten, die eine spitzauslaufende, spornartige Verlängerung der Strahlbeinseitenenden bewirken. Alle diese Veränderungen (Exostosen) kann man in mehr oder weniger ausgeprägtem Umfang als Nebenbefund erheben, ohne daß sie in jedem Fall in direkte Beziehung zu klinischen Bewegungsstörungen zu bringen sind. Sie vermitteln uns jedoch einen Hinweis auf Umbauvorgänge beziehungsweise Belastungsschäden am Bandapparat des Strahlbeines. Andererseits gehören derartige Randexostosen auch zu den röntgenologisch erfaßbaren Strahlbeinveränderungen bei den mittel- bis hochgradigen Formen der Podotrochlose. Sie passen sich strukturell allmählich dem Strahlbeinkörper an und unterliegen daher den gleichen Umbau- und Abbauvorgängen des Knochens.

Zu 2: Lotrecht zum distalen Strahlbeinrand und von ihm ausgehend können sich sehr unterschiedlich geformte und verschieden lange Streifen stärkerer Strahlendurchlässigkeit ergeben. Sie werden deshalb auf dem Röntgenfilm als dunkle Kanäle sichtbar, die zunächst wiederum im Mittelabschnitt des distalen Strahlbeinrandes vorliegen. Vereinzelt schmale und nur wenig in das Strahlbein hineinragende Bahnen gehören höchstens zu den geringgradigen Röntgensymptomen der Podotrochlose (Abb. 2). Bisweilen sind sie von Zonen stärkerer Knochendichte umgeben. Sobald ihre Anzahl sich vermehrt und dadurch der gesamte horizontal liegende Teil des distalen Strahlbeinrandes mit Aufhellungsbahnen belegt ist, trägt das

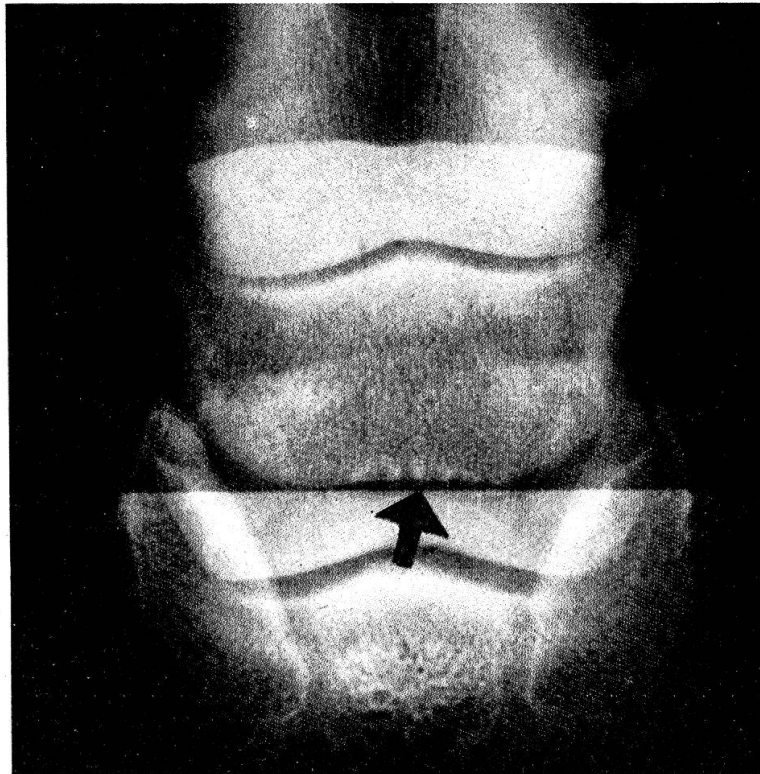


Abb. 2 Kurze und schmale Bahnen verstärkter Strahlendurchlässigkeit am Margo ligamenti mit Verdichtung des umgebenden Knochengewebes.

Röntgenbild zur Sicherung der klinischen Diagnose «Podotrochlose» bei. Mit der zahlenmäßigen Zunahme dieser Kanäle gehen auch eine Ausweitung und Verlängerung einher (Abb. 3). Neben schlanken, unregelmäßig weiten Aufhellungsstreifen liegen auch endständig kugelig oder auch pilzförmig erweiterte vor, die sich aber nur in der distalen Strahlbeinhälfte ausdehnen.

Bei der Beschreibung dieser Röntgenbilder wurde bewußt auf die Ausdrücke Gefäßbahnen, Ernährungskanäle oder ähnliche verzichtet, wie sie in den einschlägigen Arbeiten zu diesem Erscheinungsbild gebraucht werden. Es hat sich durch histologische Untersuchungen herausgestellt, daß nur in Einzelfällen diese Bahnen Blutgefäße enthalten. Da die Kanäle stets in der Ansatzleiste für den Hufbeinstrahlbeinrand entspringen, ist es naheliegend, sie als Aussparungen zwischen den verstärkten Zugtrajektorien anzusprechen, die im Verlaufe der ständigen Umbauvorgänge bei Belastungsänderungen entstehen.

Zu 3: Der für die Podotrochlosediagnostik sicherste Röntgenbefund besteht im Nachweis der ovalen oder kreisrunden, linsen- bis erbsengroßen Aufhellungsherde im Zentrum des Strahlbeines. In Ausnahmefällen sind auch zwei oder drei dicht nebeneinanderliegende Herde zu sehen, die eine Neigung zum Konfluieren besitzen. Sie sind durch einen umschriebenen osteoklastischen Abbau der beugesehnenseitigen Knochenplatte für Röntgenstrahlen vermehrt durchlässig. An den osteoklastischen Abbau schließen

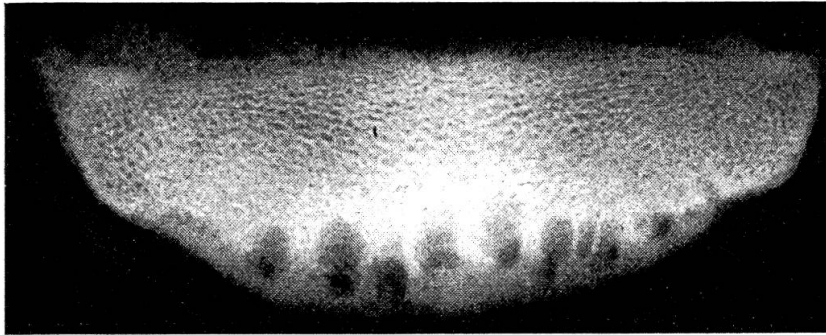


Abb. 3 Zunahme in Anzahl und Größe der in Abb. 2 gezeigten Bahnen; Röntgenaufnahme eines isolierten Strahlbeinpräparates.

sich der Einbruch und die Degeneration des faserknorpeligen Überzuges an. Die hieraus entstehende bindegewebige Verwachsung zwischen dem Strahlbein und der tiefen Beugesehne ist röntgenologisch in der Regel nicht nachweisbar.

In sehr lange bestehenden Krankheitsfällen verdichtet sich die sonst feinwabige Knochenstruktur um einen solchen Defekt herum zu einer weitgehend kompakten Knochenmasse (Abb. 4).

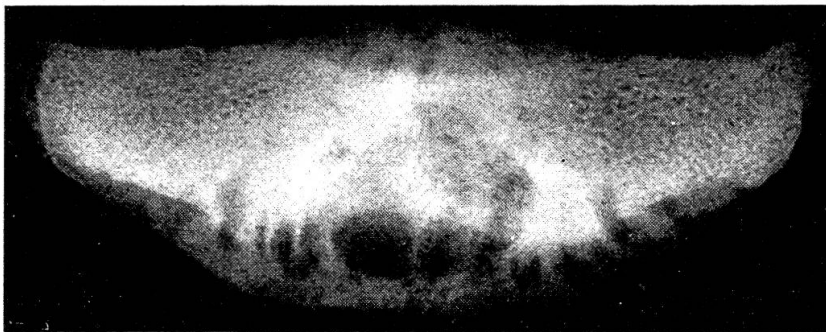


Abb. 4 Hochgradige Veränderungen in der Knochenstruktur, dargestellt an einem Strahlbeinpräparat.

Zu 4: Nach perforierenden Verletzungen der Beugesehne, ausgehend von einem Nageltritt, kann das Strahlbein einer direkten traumatischen Schädigung unterliegen oder es greift eine septische Bursitis auf den Knochen über. Hierdurch entstehen ernährungsbedingte Nekrosen im Knorpelüberzug des Sehnengleitlagers, die die subchondrale Knochenplatte mit einbeziehen können und dadurch unterschiedlich starke Regenerationsvorgänge am Knochen auslösen. Im Röntgenbild sind diese Abbau- und Aufbauvorgänge als diffus fleckige Schatten in der Knochenstruktur erkennbar, ebenso die an den Randflächen auftretenden reaktiven Knochengewebszubildungen, die an Ausdehnung rasch zunehmen, wie sich durch wiederholte Röntgenaufnahmen feststellen läßt (Abb. 5). In solchen Krankheitsfällen verlagert sich die Bedeutung der Röntgenuntersuchung von der Diagnose auf die prognostische Beurteilungshilfe der Erkrankung.

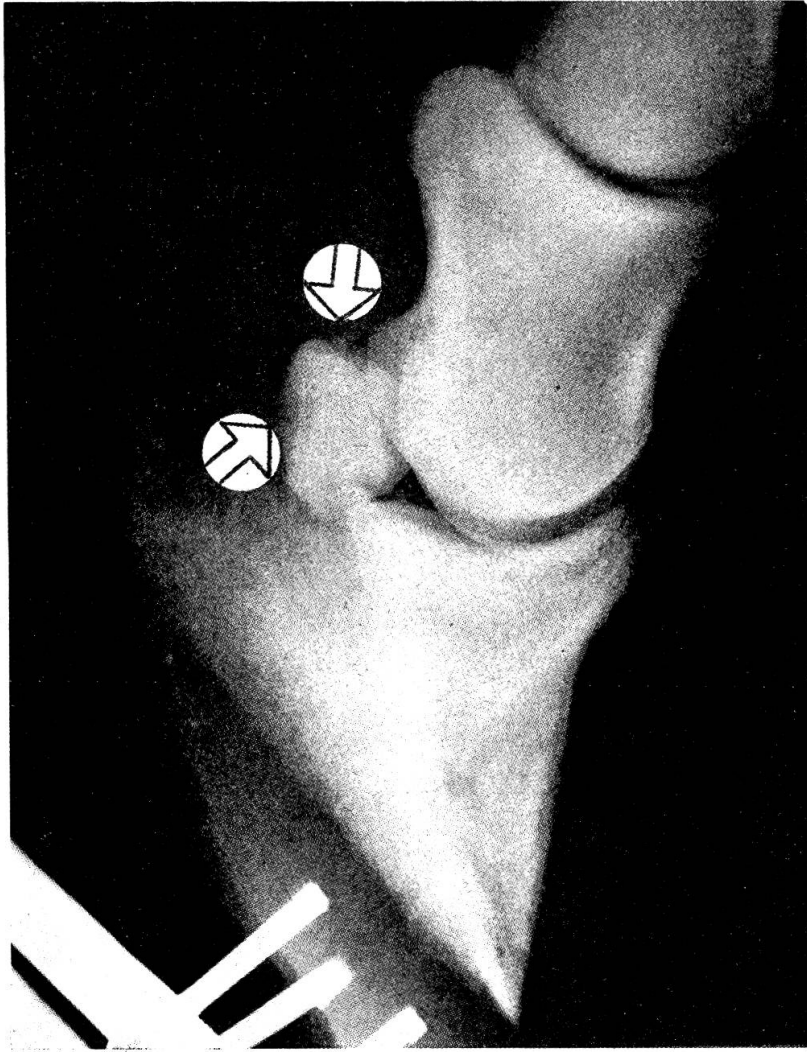


Abb. 5 Beginnender Abbau der Knochenplatte am Sehnengleitlager und reaktive Knochenneubildung am Margo liber nach direkter traumatischer Schädigung des Strahlbeins.

Zu 5: In plötzlich einsetzenden mittel- bis hochgradigen Lahmheitsfällen, die bei der klinischen Untersuchung einen Druckschmerz im Bereich des Hornstrahles auslösen, muß unter anderem auch an das Vorliegen einer Strahlbeinfraktur gedacht werden. Diese Erkrankung tritt vorwiegend als selbständiges Ereignis auf und läßt sich nur ausnahmsweise mit einer primären Strukturschwächung des Knochens durch eine Hufrollenveränderung in Verbindung bringen. Die Strahlbeinfraktur stellt sich im Röntgenbild stets als strich- oder bandförmiger Schatten dar, der von der distalen zur proximalen Knochenbegrenzung zieht. In frischen Krankheitsfällen liegen die Bruchflächen noch so dicht beieinander, daß der Röntgennachweis des Bruchspaltes unter Umständen schwierig ist. Mit zunehmender Dislokation und unterstützt durch den osteoklastischen Abbau an den Bruchflächen verbreitert sich die Zone verstärkter Strahlendurchlässigkeit und erleichtert dadurch die Befundermittlung.

Schlußbetrachtung

Das Röntgenbild des Strahlbeines vom Pferd vermittelt dem Untersucher einen Einblick in Umbau- und Anpassungsvorgänge unter physiologischen und pathologischen Bedingungen, die, als aseptischer Vorgang, weitgehend von wechselnden statisch-mechanischen Einflüssen bestimmt werden. Sie lassen sich als Knochengewebszubildungen in Exostosenform an den Ansatzflächen der verschiedenen Aufhängebänder darstellen oder äußern sich in einer Verstärkung der lotrecht zum distalen Strahlbeinrand stehenden Zugtrajektorien in unterschiedlicher Länge und wechselnden Ausmaßes sowie als osteoklastische Abbauherde in der dem Sehnengleitlager zugekehrten subchondralen Knochenplatte. Die Exostosenbildung an den dorsalen und seitlichen Strahlbeinflächen spielen für die Podotrochlose-diagnostik eine untergeordnete Rolle, solange sie ohne die unter Punkt 2 und 3 erwähnten Röntgenbefunde vorkommen. Besonders regelmäßig werden sie bei Pferden im höheren Lebensalter angetroffen.

Im Hinblick auf ihre diagnostische Valenz für die Podotrochloseerkennung entstehen die größten Meinungsverschiedenheiten bei der Beurteilung der im distalen Strahlbeinabschnitt darstellbaren Kanäle. Hierher gehören diejenigen Veränderungen, die von einzelnen schmalen und kurzen Ausparungen im Margo ligamenti bis zu stärker erweiterten, tief eindringenden und in Vielzahl vorkommenden Bahnen unterschiedlicher Strahlendurchlässigkeit reichen. Die letztgenannten unübersehbaren Röntgensymptome dürfen mit Sicherheit dem klinischen Bild der Podotrochlose zugesprochen werden. Dagegen läßt die diagnostische Treffsicherheit beim Nachweis einzelner kurzer Kanäle nach. Diese als podotrochloseverdächtig zu bezeichnenden Röntgenbilder sollten in jedem Fall zum Lebensalter des untersuchten Tieres in Beziehung gesetzt werden, weil derartige Veränderungen zum altersbedingten Skelettbau gehören können. Für Pferde im Alter bis zu 6 Jahren kann man sie dagegen zu dem röntgenologischen Erscheinungsbild der Podotrochlose rechnen, sofern es sich nicht nur um ein oder zwei Umbauzonen handelt. Die unter Punkt 3 aufgeführten herdförmigen Bezirke eines Knochenschwundes im Zentrum des Strahlbeines, die in sehr chronischen Krankheitsfällen von einer Osteosklerose umgeben sind, gehören nicht zum altersbedingten Knochenabbau, sondern zu den Krankheitsmerkmalen, wie sie sich im fortgeschrittenen Stadium der Podotrochlose im Röntgenbild darstellen. Ihre Erkennung bedeutet eine sichere Stütze für die klinische Diagnose.

Die im Anschluß an direkte Verletzungen durch eine traumatische oder septische Entzündung auftretenden Reaktionen am Strahlbein besitzen sowohl diagnostische als auch prognostische Bedeutung. Für die Prognose insofern, weil die Exostosenbildung nach Ausheilung der Entzündung zu mechanischen Behinderungen der Hufgelenksfunktionen führen kann, was ebenfalls nach einer breitflächigen Verwachsung zwischen der von ihrer

Knorpellage entblößten Facies flexoria und der tiefen Beugesehne zu erwarten ist. In beiden Fällen muß mit langwieriger Lahmheit gerechnet werden.

Der Nachweis einer Strahlbeinfraktur läßt sich mit Hilfe klinischer Untersuchungsmethoden einschließlich der diagnostischen Leitungsanästhesie nie mit Sicherheit erbringen, so daß der Einsatz der Röntgenuntersuchungen hierfür eine durchschlagende Bedeutung besitzt.

Zusammenfassung

Die röntgenologisch zu erfassenden Veränderungen am Strahlbein des Pferdes werden in 5 Gruppen eingeteilt:

1. Knochengewebszubildung an den Ansatzflächen seiner Aufhängebänder.
2. Lotrecht zum distalen Strahlbeinrand gelagerte Aussparungen und Bahnen unterschiedlicher Strahlendurchlässigkeit verschiedenster Form und Anzahl.
3. Herdförmig umschriebene Bezirke verstärkter Strahlendurchlässigkeit im Zentrum des Strahlbeinknochens.
4. Diffus fleckige Verschattungen innerhalb der Knochenstruktur.
5. Zusammenhangstrennungen bei Strahlbeinfrakturen.

Es wird der Versuch unternommen, den Wert der unter Punkt 1 bis 3 genannten Phänomene für die Podotrochlosediagnostik zu bestimmen sowie die Bedeutung der Röntgenuntersuchung für andere Erkrankungen des Strahlbeines zu erläutern.

Résumé

Les modifications subies par l'os naviculaire du cheval sont subdivisées en 5 groupes en ce qui concerne leur perception par la radiographie.

1. Prolifération de tissu osseux au niveau de l'insertion des ligaments,
2. territoires à pénétration différente des rayons perpendiculaires au bord distal du petit sésamoïde de nombre et de forme très divers,
3. territoires en foyers circonscrits avec augmentation de la perméabilité des rayons au centre de l'os naviculaire,
4. ombres diffuses tachetées à l'intérieur de la structure osseuse et
5. solution de continuité lors de fracture de l'os naviculaire.

On tente d'apprécier la valeur des phénomènes indiqués sous les chiffres 1 à 3 pour le diagnostic de la boiterie naviculaire et on tente d'éclaircir la signification de l'examen radiologique dans d'autres affections de l'os naviculaire.

Riassunto

Le alterazioni dell'osso navicolare del cavallo accertabili con la radiografia si dividono in 5 gruppi:

1. Esostosi alla superficie di attacco dei legamenti.

2. Perpendicularmente al margine distale dell'osso navicolare zone di diversa forma e numero con differente permeabilità dei raggi Röntgen.

3. Zone circoscritte con aumentata permeabilità dei raggi Röntgen nel centro dell'osso navicolare.

4. Ombre diffuse nella struttura ossea.

5. Fratture dell'osso navicolare.

Si tenta di valutare l'importanza per la diagnostica della podotrochleite dei punti 1 a 3 e l'importanza dell'esame radiologico per le altre malattie dell'osso navicolare.

Summary

The changes in the navicular bone in the horse to be determined roentgenologically are divided into 5 groups:

1. Additional formation of bone-tissue on the joining bases of the ligaments.

2. At right angles to the edge of the distal sesamoid, pits and grooves of differing ray permeability and in a great variety of forms and numbers.

3. Circumscribed areas of increased ray permeability in the centre of the navicular bone.

4. Diffuse patches of shadowing within the bone-structure.

5. Separations in navicular fractures.

An attempt is made to determine the value of the phenomena mentioned under groups 1 to 3 for diagnosis of podotrochlosis, and also to indicate the importance of X-ray examination for other diseases of the navicular bone.

Literatur

Dünemann H.: Die Röntgenuntersuchung des Strahlbeines bei Podotrochlitis. Tierärztl. Rundsch. 43, 177 (1937). – Hickmann J.: Veterinary orthopaedics. Oliver & Boyd, Edinburgh and London 1964. – Oxspring G.E.: The radiology of navicular disease with observations on its pathology. Vet. Rec. 15, 1433 (1953). – Olsson S.E.: On navicular disease in the horse. Nord. Vet. Med. 6, 547 (1954). – Westhues M.: Das Wesen, die Diagnostik und die Therapie der Podotrochlitis. Berl. Münch. tierärztl. Wschr. 51, 781 (1938). – Wilkinson G.T.: Certain radiographical features of navicular disease. Vet. Rec. 64, 607 (1952). – Wintzer H.-J.: Zur Podotrochlitis chronica aseptica des Pferdes. Schotanus & Jens N.V., Utrecht 1964. – Wintzer H.-J. und Dämmrich K.: Über Strahlbeinfrakturen beim Pferd. Schweiz. Arch. Tierhk. 109, 487 (1967). – Wittmann F.: Ätiologie, Diagnostik und Therapie (Neurektomie) der chronischen Podotrochlitis des Pferdes. Zeitschr. Vetkd. 52, 98 (1940). – Idem: Die periostalen Knochenneubildungen und Gestaltsveränderungen der Zehenknochen des Pferdes. Tierärztl. Rundsch. 39, 123 (1933).

Anschrift des Verfassers: Prof. Dr. H.-J. Wintzer, 1 Berlin 37, Königsweg 50