

Zeitschrift: Schweizer Archiv für Tierheilkunde SAT : die Fachzeitschrift für Tierärztinnen und Tierärzte = Archives Suisses de Médecine Vétérinaire ASMV : la revue professionnelle des vétérinaires

Herausgeber: Gesellschaft Schweizer Tierärztinnen und Tierärzte

Band: 112 (1970)

Heft: 12

Artikel: Mykosen des Luftsackes beim Pferd

Autor: Leemann, W. / Seiferle, E.

DOI: <https://doi.org/10.5169/seals-593096>

Nutzungsbedingungen

Die ETH-Bibliothek ist die Anbieterin der digitalisierten Zeitschriften. Sie besitzt keine Urheberrechte an den Zeitschriften und ist nicht verantwortlich für deren Inhalte. Die Rechte liegen in der Regel bei den Herausgebern beziehungsweise den externen Rechteinhabern. [Siehe Rechtliche Hinweise.](#)

Conditions d'utilisation

L'ETH Library est le fournisseur des revues numérisées. Elle ne détient aucun droit d'auteur sur les revues et n'est pas responsable de leur contenu. En règle générale, les droits sont détenus par les éditeurs ou les détenteurs de droits externes. [Voir Informations légales.](#)

Terms of use

The ETH Library is the provider of the digitised journals. It does not own any copyrights to the journals and is not responsible for their content. The rights usually lie with the publishers or the external rights holders. [See Legal notice.](#)

Download PDF: 17.03.2025

ETH-Bibliothek Zürich, E-Periodica, <https://www.e-periodica.ch>

Aus der Veterinär-medizinischen Klinik der Universität Zürich.

Mykosen des Luftsackes beim Pferd¹

Von W. Leemann und E. Seiferle

In einer umfassenden Arbeit beschreibt Gratzl die wichtigsten klinischen Symptome und das laryngoskopische Bild der Luftsackerkrankung und erwähnt wie Ullrich, Hutyrá und Marek als Hauptursache die Druse und die Angina. Die wesentlichen klinischen Erscheinungen sind Schwierigkeiten des Abschluckens und Regurgitieren. Retropharyngeale Abszesse mit Ödembildung bedingen eine Vorwölbung der Pharynxwand gegen den Kehlkopf und können sogar zu Atembeschwerden führen. Gratzl fand bei seinen Untersuchungen oft auch Konkremente von weißgelber oder schmutziggrüner Farbe, die oft von dunkelbraunen Flecken oder Streifen durchsetzt gewesen seien. Bakteriologische oder mykologische Untersuchungen des Luftsackinhaltes wurden aber offenbar nicht durchgeführt. Im Verlaufe der letzten Jahre hatten wir bei zehn Patienten Gelegenheit, Erkrankungen des Luftsackes nachzuweisen, die während einer Druse oder eines Respirationkatarrhs aufgetreten waren. Es sollen aber hier nur drei Fälle näher beschrieben werden, die wegen ihres ungewöhnlichen Verlaufes von besonderem Interesse sind.

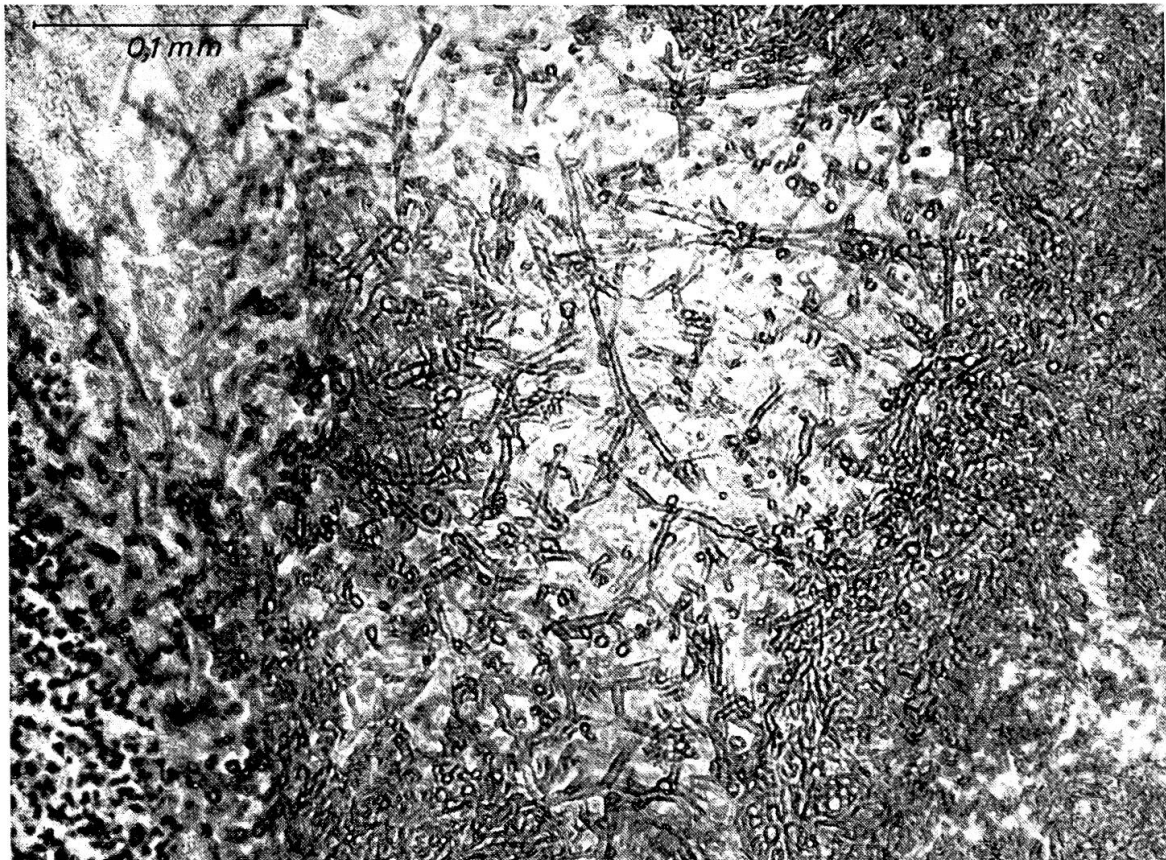Fall 1. *Anamnese:* Eingeliefert wegen schwerer Angina, die bereits seit einem Monat bestanden habe. Trotz Behandlung mit Antibiotika, Sulfonamiden und Halswickeln trat keine Besserung ein.

Das Pferd soll keine vorausgehende Infektionskrankheit durchgemacht haben.

Klinischer Befund: Stark abgemagertes Tier, mit schuppigem, glanzlosem Haarkleid. Temperatur, Puls und Atmung normal. Gute Freblust, jedoch hochgradiges Regurgitieren. Die äußere Inspektion und Palpation der Luftsackgegend ergeben keinen abnormen Befund. Bei der laryngoskopischen Untersuchung findet man eine hochrote Pharynxschleimhaut, die mit Schleim und Futterresten verschmiert ist. Im rechten Luftsack findet man vereinzelt gelbliche Schleimfetzen, die Schleimhaut zeigt dagegen keine auffallenden Veränderungen. Beim Einführen der Nasenschlundsonde hat man gewisse Schwierigkeiten, in den Schlund zu gelangen, da das Pferd nur wider-

¹ Herrn Prof. Dr. Dr. Karl Ammann zum 65. Geburtstag gewidmet.

willing abschluckt. Bei der Palpation des Schlundkopfes auf dem Operationstisch ist auffällig, daß die rechte Pharynxwand wenig empfindlich ist und auch beim Abtasten des rechten Zungengrundes der Schluckreflex nur schwach ausgelöst wird. Eine Zungenlähmung ist nicht vorhanden. Auf Grund des Palpationsbefundes stellen wir die Diagnose Schlundkopffarese. Trotz Spülung des rechten Luftsackes, Kurzwellen und Strychnin tritt keine Besserung ein, so daß das Pferd geschlachtet werden muß. Bei der Sektion findet man im hinteren oberen Quadranten der inneren Luftsackhälfte eine taubeneigroße Geschwulst von krümeliger Beschaffenheit. Mikroskopisch besteht die Geschwulst aus Pilzfäden¹.



Fall 2. *Anamnese:* Seit längerer Zeit Regurgitieren, Verdacht auf chronische Angina. Intensive Behandlung mit Antibiotika ergibt keine Besserung. Das Pferd soll vorher immer gesund gewesen sein.

Klinischer Befund: Mittelmäßiger Nährzustand, Allgemeinbefinden nicht gestört. Puls, Temperatur und Atmung sind normal. Beide Nüstern stark mit Futter und eitrigem Schleimfetzen verkrustet. Keine Schwellung und kein Palpationsschmerz in der Luftsackgegend. Bei der laryngoskopischen Untersuchung finden wir wiederum eine stark gerötete Pharynxschleimhaut und

¹ Die histologische Untersuchung verdanken wir dem Vet.-Path. Institut der Universität Zürich.

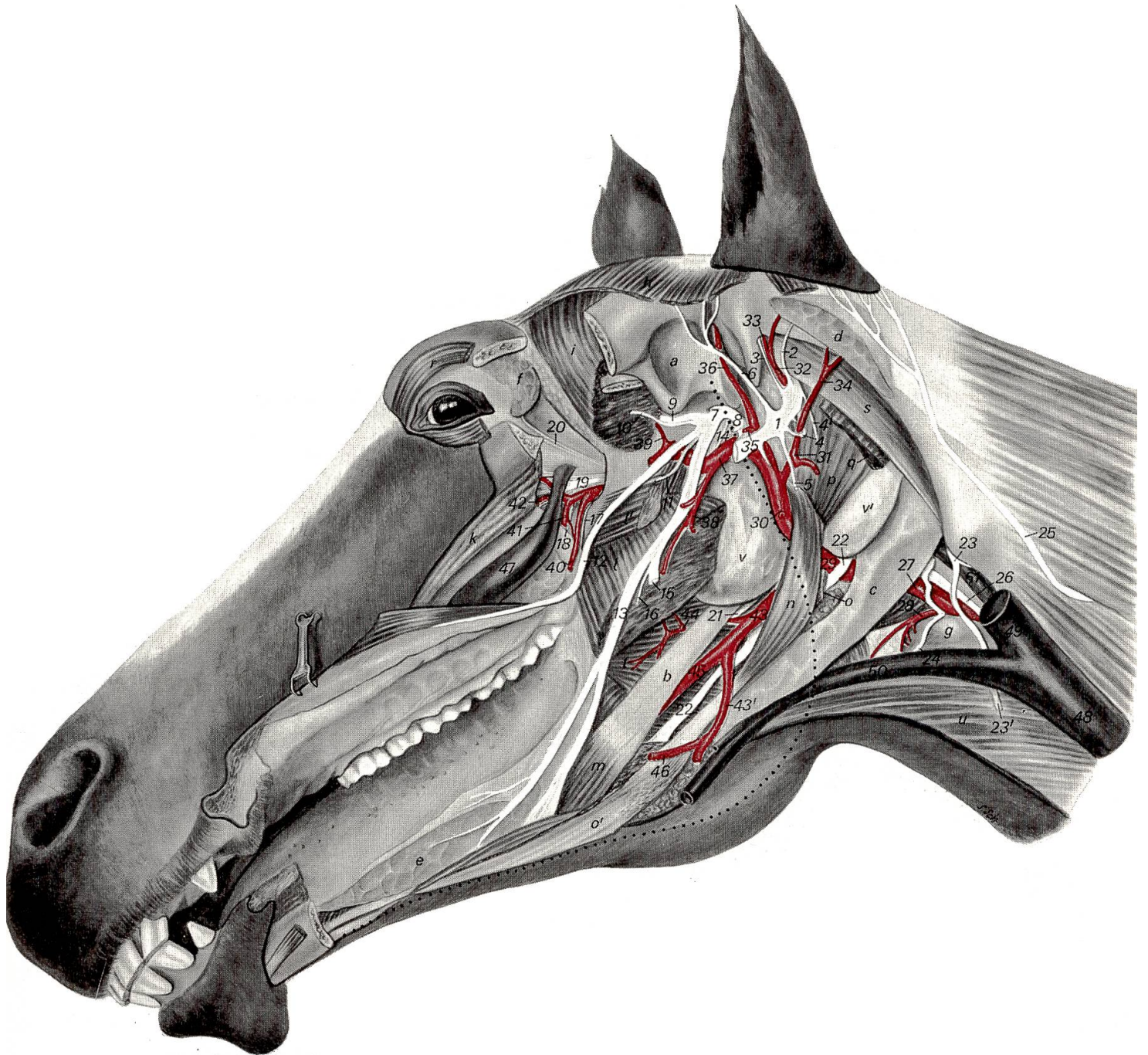


Abb. 2 Nerven am Kopf eines Pferdes, nach Abtragung der linken Mandibula: 1 N. facialis; 2 N. auricularis caud. (des N. facialis); 3 Ram. auricularis int.; 4 Digastricusschleife; 4' Ram. digastricus; 5 Ram. colli (des N. facialis); 6 N. auriculopalpebralis; 7 N. mandibularis; 8 N. temporalis supf. bzw. Ram. communicans cum n. faciei; 9 N. massetericus; 10 N. temporalis prof.; 11 N. pterygoideus; 12 N. buccinatorius s. buccalis; 13 N. lingualis; 14 Chorda tympani; 15 Stumpf des N. alveolaris mandibularis; 16 N. mylohyoideus; 17 N. palatinus minor; 18 N. palatinus major; 19 N. infraorbitalis mit N. pterygopalatinus und N. nasalis caud.; 20 Äste des N. lacrimalis (durch die Orbitalfaszie hindurchschimmernd); 21 N. glossopharyngeus; 22 N. hypoglossus; 23 N. accessorius, 23' sein Ramus ventr.; 24 ventraler Endzweig des 1. Halsnerven; 25 N. auricularis magnus s. caud. des 2. Halsnerven; 26 Truncus vagosympathicus; 27 A. carotis comm.; 28 A. thyroidea cran.; 29 A. carotis ext.; 30 Stumpf des Ram. massetericus; 31 A. auricularis magna s. caud.; 32 A. auricularis prof.; 33 Ram. auricularis int.; 34 Ram. auricularis lat.; 35 Stumpf der A. transversa faciei; 36 A. temporalis supf.; 37 A. maxillaris; 38 A. alveolaris mandibularis; 39 A. temporalis prof. caud.; 40 A. buccinatoria s. buccalis; 41 A. palatina major; 42 A. infraorbitalis; 43 Truncus linguofacialis (A. maxillaris ext.); 43' A. facialis; 44 A. palatina ascendens; 45 A. lingualis; 46 A. sublingualis; 47 V. faciei prof.; 48 V. jugularis ext.; 49 V. maxillaris; 50 V. linguofacialis; 51 V. craniooccipitalis; a Fossa mandibularis des Kiefergelenkes; b Stylohyoid; c Gland. mandibularis; d Rest der Gland. parotis; e Gland. sublingualis minor; f Gland. lacrimalis; g Thyroidea; h Skutularmuskulatur; i M. temporalis; k M. masseter; l M. pterygoideus med.; l' M. pterygoideus lat.; m M. styloglossus; n M. stylohyoideus; o Stumpf des aboralen; o' des oralen Bauches des M. digastricus s. biventer mandibulae; p M. jugulostyloideus; q Stumpf des M. jugulomandibularis; r M. orbicularis oculi; s M. obliquus capitis cran.; t M. palatopharyngeus; u M. omohyoideus; v laterale Bucht; v' kaudoventrale Aussackung der medialen Bucht des Luftsackes; *punktiert*: Rand der abgesetzten linken Unterkieferhälfte.

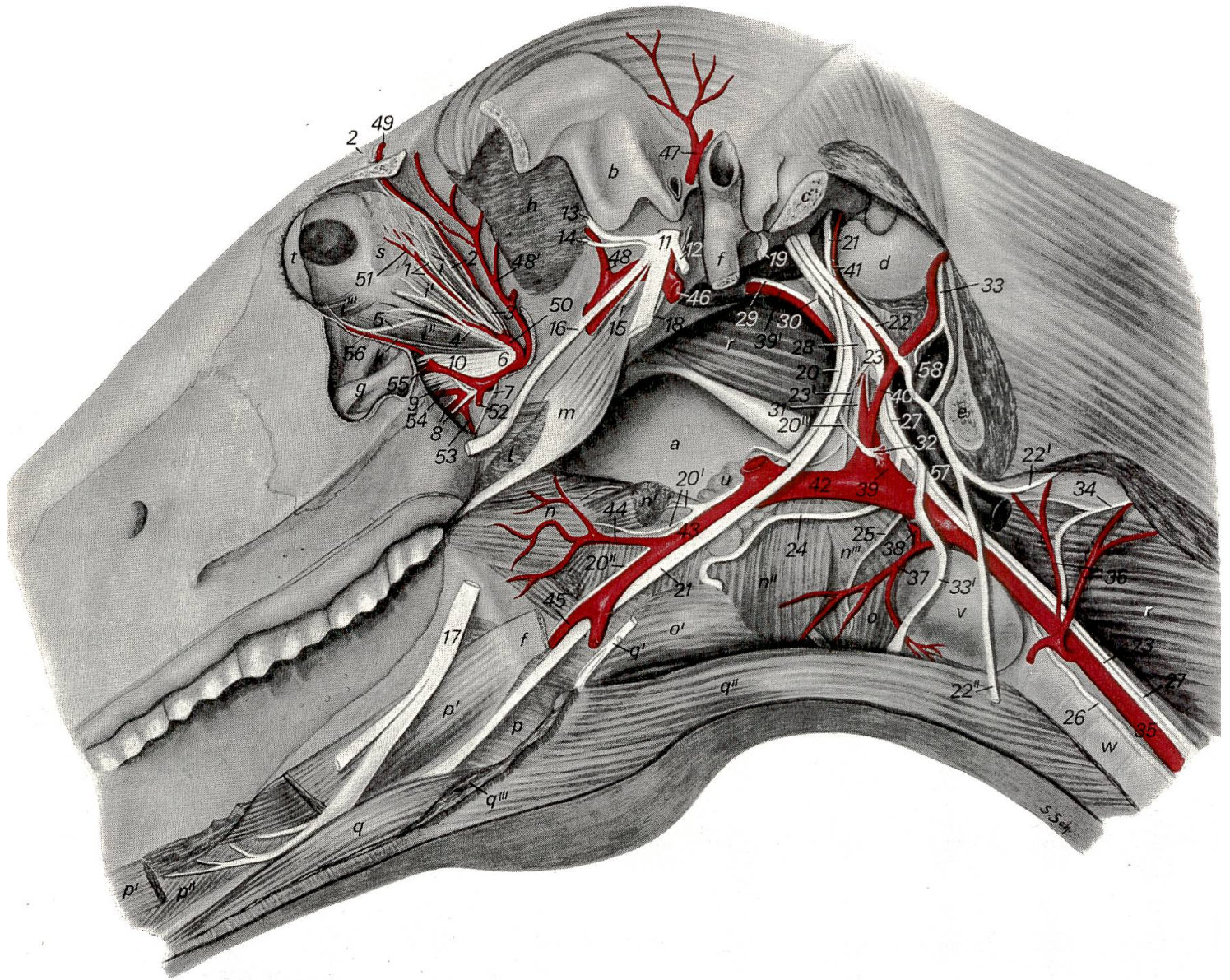


Abb. 3 Nerven am Kopfe eines Pferdes, tiefste Schicht: 1 N. lacrimalis; 2 N. frontalis; 3 N. trochlearis; 4 N. zygomaticus; 5 Ast des N. oculomotorius zum M. obliquus bulbi ventr. (i'''); 6 N. maxillaris; 7 N. palatinus minor; 8 N. palatinus major; 9 N. nasalis caud.; 10 N. infraorbitalis; 11 N. mandibularis; 12 N. temporalis supf.; 13 N. massetericus; 14 N. temporalis prof.; 15 N. pterygoideus; 16 N. buccinatorius s. buccalis; 17 N. lingualis; 18 Chorda tympani; 19 N. facialis; 20 N. glossopharyngeus; 20' Rami pharyngei; 20'' Ram. lingualis; 20''' Ram. sinus carotici; 21 N. hypoglossus; 22 N. accessorius; 22' sein Ram. dors.; 22'' sein Ram. ventr.; 23 N. vagus; 23' sein Ram. pharyngeus; 24 N. laryngeus cran.; 25 N. laryngeus medius s. cricothyreoideus; 26 N. laryngeus caud. s. recurrens; 27 Halssympathicus; 23 + 27 Truncus vagosympathicus; 28 Ganglion cervicale cran.; 29 N. caroticus int.; 30 N. jugularis; 31 Ram. caroticus; 32 Plexus caroticus ext.; 33 Ventralast des 1. Halsnerven; 33' sein ventraler Endzweig; 34 Ventralast des 2. Halsnerven; 35 A. carotis comm.; 36 Rami musculares; 37 A. thyroidea cran.; 38 A. pharyngea ascendens; 39 Sinus caroticus der A. carotis int. (39'); 40 A. occipitalis; 41 A. condylaris; 42 A. carotis ext.; 43 Truncus linguofacialis (A. maxillaris ext.); 44 A. palatina ascendens; 45 A. lingualis; 46 A. maxillaris; 47 A. temporalis supf.; 48 A. temporalis prof. caud.; 48' A. temporalis prof. rostr.; 49 A. frontalis; 50 A. ophthalmica ext.; 51 A. lacrimalis; 52 A. buccinatoria s. buccalis; 53 A. palatina minor; 54 A. sphenopalatina; 55 A. infraorbitalis; 56 A. malaris; 57 V. maxillaris; 58 V. craniooccipitalis; a mediale Wand des linken Luftsacks, der im übrigen entfernt ist; b Fossa mandibularis des Kiefergelenks; c Stumpf des Proc. jugularis; d Condylus occipitalis; e Schnittfläche durch Atlasflügel; f Stylohyoid (zur Hauptsache entfernt); g Canalis infraorbitalis (in eröffnetem Sinus maxillaris major s. caud.); h M. temporalis; i M. rectus bulbi dors.; i' M. rectus bulbi lat.; i'' M. rectus bulbi ventr.; i''' M. obliquus bulbi ventr.; k Periorbita; l Stumpf des M. pterygoideus med.; m M. tensor veli palatini; n M. palatopharyngeus; n' Stumpf des M. stylopharyngeus; n'' M. thyreopharyngeus; n''' M. cricopharyngeus; o M. cricothyreoideus; o' M. hyothyreoideus; p M. hyoglossus; p' M. styloglossus; p'' M. genioglossus; q M. geniohyoideus; q' Sehne des M. stylohyoideus; q'' M. omohyoideus; q''' Schnittfläche des M. mylohyoideus; r M. longus capitis; s Gland. lacrimalis; t Nickhaut; u Lymphonodus retropharyngeus med.; v Thyroidea; w Trachea.

Futterreste im Schlundkopfgebiet. Die Schleimhaut beider Luftsäcke ist unverändert. Auf Grund des Befundes im ersten Fall vermuten wir wiederum eine Pilzinfektion im Bereich der hinteren Luftsackwand. Trotz intensivem Suchen mit dem Laryngoskop können wir aber keine Veränderungen feststellen, der Palpationsbefund des Schlundkopfes ergibt jedoch erneut eine Verminderung des Schluckreflexes. Die Diagnose lautete auch in diesem Fall Schlundkopfpaparese. Da der Besitzer mit einer Schlachtung des Tieres nicht einverstanden ist, wird der Patient ungeheilt entlassen. Nach einem Monat wird das Pferd erneut in die Klinik eingeliefert, da sich der Zustand des Patienten inzwischen eher verschlechtert hat. Der Befund hat sich gegenüber der ersten Untersuchung nicht verändert. Der Besitzer ist nun mit der Schlachtung des Tieres einverstanden. Bei der Sektion finden wir im linken Luftsack an der gleichen Stelle wie im ersten Fall eine walnußgroße, der Schleimhaut flachaufliegende krümelige Geschwulst, die mikroskopisch fast nur aus Pilzmyzelien besteht.

Fall 3. Anamnese: Vor einem Monat an Pferdeinfluenza erkrankt mit anschließender therapieresistenter Angina.

Klinischer Befund: Das Pferd zeigt außer einem beidseitigen schleimig eitrigem Nasenausfluß keine auffälligen Krankheitserscheinungen. Temperatur und Puls sind normal, dagegen ist die Atmung etwas angestrengt. Bei leichtem Druck auf die Parotisgegend können deutliche Stenosengeräusche ausgelöst werden. Laryngoskopisch finden wir beidseitig aus den Öffnungen der Eustachischen Röhren einen grünlichgelben dickflüssigen Ausfluß. Die linke Pharynxwand ist deutlich gegen das Pharynxlumen vorgewölbt. Laryngoskopisch ist der linke Luftsack mit krümelig gelbgrünen Massen angefüllt. Im oberen hinteren Quadranten der inneren Luftsackhälfte haften graugrüne Nekrosemassen. Die Schleimhaut des rechten Luftsackes ist mit einem dichten Rasen von grüngelben Massen bedeckt. Auf dem Boden des Luftsackes sind wenige Schleimfetzen nachweisbar. Da sich im linken Luftsack die Detritusmassen nicht herauspülen lassen, wird er oben und unten eröffnet und ausgespült.

Die bakteriologische und mykologische Untersuchung des Nasenausflusses und der Detritusmassen ergeben *Streptococcus animalis*, pleomorphe, gramnegative, stark hämolysierende Stäbchen, die biochemisch nicht ausdifferenzierbar sind, und *Aspergillus* der Gruppe *nidulans*¹. Auf Grund des bakteriologischen und mykologischen Befundes entschließen wir uns, die Luftsäcke mit wässriger Penicillinlösung und Mykostatine zu spülen. Nach zehn Tagen ist rechts eine weitgehende Ausheilung eingetreten. Die grüngelben Beläge sind verschwunden, die Schleimhaut jedoch noch immer deutlich gerötet. Im linken Luftsack sind keine Detritusmassen mehr vorhanden, dagegen ist im medialen oberen Quadranten immer noch eine nekrotische Masse vorhanden. Die Spülungen mit Mykostatine wurden jeden zweiten Tag

¹ Dem Veterinär-bakteriologischen und dem Mykologischen Institut der Universität Zürich danken wir für ihre Untersuchungen.

weitergeführt. Da am 20. Tag nach Beginn der Behandlung der linke Luftsack am stehenden Tier nicht mehr spürbar war, wurde das Pferd am gleichen Tag auf dem Operationstisch behandelt. Aus dem linken Luftsack konnten stinkende Massen in erheblicher Menge herausgewaschen werden. In der Nacht vom 21. auf den 22. Behandlungstag verblutete das Pferd. Bei der Sektion war der rechte Luftsack vollständig ausgeheilt, der linke war mit zum Teil geronnenem Blut angefüllt. Die A. carotis interna war auf eine Länge von etwa 1 cm vollständig nekrotisiert, während die übrige Luftsackschleimhaut keine Veränderungen mehr aufwies¹.

Diskussion: Mykosen des Luftsackes scheinen nicht so selten vorzukommen. In zehn von uns diagnostizierten Luftsackerkrankungen handelte es sich dreimal um Pilzinfektionen. Während die Behandlung eines unkomplizierten Katarrhs keine Probleme stellt, sind Mykosen wesentlich schwerwiegender zu beurteilen. Eigenartig ist vor allem, daß die schwersten Veränderungen immer im oberen hinteren Quadranten der inneren Luftsackhälfte aufgetreten waren. Aus welchen Gründen sich die Pilze gerade an dieser Stelle festsetzen, ist noch vollständig unabgeklärt. Die weiteren Folgen wie Schädigung der Rami pharyngei des N. glossopharyngeus und N. vagus oder Arrodierung der A. carotis interna ergeben sich aus den anatomischen Verhältnissen, die hier genauer erörtert werden sollen.

Ebenfalls weiterer Abklärung bedarf die Frage, wie es überhaupt zur Ansiedlung von *Aspergillus* im Luftsack komme. Es wäre möglich, daß die intensive Vorbehandlung mit Antibiotika die Haftung von Pilzinfektionen begünstigt. Es ist aber ebensogut möglich, daß schon primär eine Mischinfektion mit Bakterien und Pilzen stattfindet.

Anatomische Betrachtung: Die Luftsäcke der Equiden, deren physiologische Bedeutung nach wie vor unklar ist, stellen papierdünne Ausstülpungen der Schleimhaut des Ductus pharyngotympanicus oder der Tuba auditiva dar. Die knorpelige Wand der Ohrtrumpete besitzt kaudoventral eine schlitzförmige Öffnung, durch welche sich die Tubenschleimhaut beiderseits als geräumige, mit Luft gefüllte Blase, die durch das Ostium pharyngeum tubae auditivae mit dem Atmungsrachen in Verbindung steht, zwischen den Schlundkopf einerseits und Schädelbasis und Atlas andererseits vorwölbt. Soweit sie nicht durch die sich dazwischen einschiebenden Kopfbeuger (M. rectus capitis ventr. und M. longus capitis, 3/r²) getrennt sind, verschmelzen die medialen Wandungen der beiden Luftsäcke zu einer medianen Scheidewand (3/a). Kaudoventral werden die Luftsäcke durch den großen Zungenbeinast (2/b) eingestülpt, wodurch beiderseits eine kleine *laterale* (2/v) von

¹ Am 28. September 1970 wurde uns ein weiterer Fall wegen starkem Nasenbluten eingeliefert. Laryngoskopisch konnte eine massive Blutung in den linken Luftsack festgestellt werden. Die Sektion ergab krümeliges tumorartiges Gebilde im hintern oberen Quadranten des Luftsackes mit Nekrosen arterieller Abzweigungen der A. carotis interna. Mikroskopisch fanden sich im Tumorgewebe Pilzfäden.

² Die Abbildungen 2 und 3 sind für das «Lehrbuch der Anatomie der Haustiere» III. Band, von Nickel-Schummer-Seiferle bestimmt.

einer größeren, okzipitalwärts bis in die Fossa condylaris ventr. reichenden, *medialen Bucht* (2/v') abgegrenzt wird. Diese liegt mit ihrem Boden der Hinterwand des Atmungsrachens und dem Schlundkopf direkt auf, wobei sich die Lymphonodi retropharyngei mediales (3/u) zwischen sie und die Schlundkopfwand einschieben, und dehnt sich halswärts bis zur Aufgabelung der A. carotis communis (2/27, 3/35) und bis unter die Atlasflügelgrube aus. Diese hintere Ausbuchtung des Luftsackes wird kaudoventral vom proximalen Ende der Glandula mandibularis (2/c) unterlagert, während sich der äußeren Seitenwand die Ohrspeicheldrüse (2/d) anschmiegt. Die laterale Luftsackbucht liegt größtenteils zwischen den beiden Unterkieferästen (2/punktierte Linie) und den Mm. pterygoidei (2/1, 1'). Ihrer hinteren Seitenwand liegen die A. carotis ext. (2/29) sowie die V. maxillaris, der Dorsalwand die medialwärts abbiegende A. maxillaris (2/37, 3/46) unmittelbar auf.

Im Zusammenhang mit den drei vorgängig geschilderten Fällen von Luftsackmykosen ist der Umstand von besonderem Interesse, daß der Hinterwand der medialen Luftsackbucht – das heißt gerade dort, wo sich die Pilzrasen und die nekrotischen Veränderungen der Luftsackschleimhaut befanden –, in eine ins Lumen vorragende, rinnenförmige Falte der Luftsackwand eingebettet, die A. carotis int. (3/39, 39') sowie das Paket des IX.–XII. Gehirnnerven (N. glossopharyngeus IX., 2/21; 3/20, N. vagus X., 3/23, N. accessorius XI., 3/22 und N. hypoglossus XII., 3/21) und das mit diesen Nerven eng verbundene Ganglion cervicale cran. (3/28) des Sympathicus anliegen. Hier zweigt auch der Ramus pharyngeus des N. vagus (3/23') ab, der, durch lockeres Bindegewebe mit der Hinterwand des Luftsackes verbunden, über dessen kaudoventrale Ausbuchtung hinweg zum Schlundkopf zieht, um die Schlundkopfschnürer (3/n'', n''') motorisch und die Schlundkopfschleimhaut sensibel zu innervieren und zudem einen Ast an das Schlundkopfflecht (Plexus pharyngeus) abzugeben. Der N. glossopharyngeus (3/20) liegt am weitesten rostral und damit der Luftsackwand am unmittelbarsten auf und zieht lateral vom medialen Retropharyngeallymphknoten (3/u) zwischen großem Zungenbeinast und Truncus linguofacialis beziehungsweise der A. maxillaris ext. (2/43 3/43) zur Zunge, wobei er vor der Abgangsstelle der A. palatina ascendens (2/44, 3/44) seine Rami pharyngei (3/20') an die Rachenschleimhaut sowie die Mm. palatinus, palatopharyngeus (3/n), pterygopharyngeus, keratopharyngeus und stylopharyngeus (3/n') und das Schlundkopfflecht abgibt.

Die klinischen und pathologisch-anatomischen Befunde der drei hier beschriebenen Fälle von Luftsackmykose, zu denen ich noch einen vierten, weitgehend entsprechenden Fall beifügen könnte, den ich seinerzeit anatomisch und histologisch untersuchte¹, stimmen also mit den morphologischen

¹ Das Pferd litt neben Schluckbeschwerden an wiederholten, profusen Blutungen aus der Nase, wobei es einmal zusammenstürzte und während längerer Zeit anscheinend bewußtlos liegen blieb, und zeigte bei der Sektion ebenfalls eine etwa walnußgroße, nekrotisch zerfallende Wucherung an der Hinterwand der medialen Bucht des rechten Luftsackes mit Arrosion der rechten A. carotis int. Mikroskopisch ließen sich Pilzmyzelien und degenerative Veränderungen in den Rami pharyngei des IX. und X. Gehirnnerven nachweisen.

Gegebenheiten weitgehend überein, das heißt, sie lassen sich aus der Lokalisation der pathologischen Veränderungen und den topographisch-anatomischen Verhältnissen der hinteren Luftsackwand recht gut erklären (Hypästhesie der Rachenschleimhaut, Schlundkopfpese, Regurgitieren, Blutungen aus der arrodieren A. carotis int.). Offen bleibt allerdings die Frage, ob im Hinblick auf die unmittelbare Nachbarschaft des N. vagus und N. hypoglossus und des Ganglion cervicale cran. sowie des Plexus caroticus zur Hinterwand der medialen Luftsackbucht nicht noch weitere Störungen nervöser Art vorgelegen haben, die sich auf Grund des fehlenden Mitteilungsvermögens unserer Tiere klinisch einfach nicht nachweisen ließen.

Zusammenfassung

Es werden drei Fälle von Luftsackerkrankungen beim Pferd beschrieben, die auf eine Infektion mit *Aspergillus* zurückzuführen waren. In zwei Fällen lag eine Pese des N. glossopharyngeus und N. vagus vor, in einem Fall kam es zur Arrondierung der A. carotis interna.

In einem besonderen Abschnitt werden die anatomischen Verhältnisse des Luftsackes beschrieben.

Résumé

Les auteurs décrivent trois cas de lésions du diverticule de la trompe auditive chez le cheval dues à une infection à *Aspergillus*. Dans un cas on a constaté une parésie du nerf glossopharyngien, dans un autre une parésie du nerf vague, enfin dans le troisième cas cette infection a conduit à une arrosion de l'artère carotide interne.

La structure anatomique du diverticule est décrite dans un chapitre à part.

Riassunto

Vengono descritti 3 casi di infezione dei sacchi aerei nel cavallo, determinati da *aspergillo*. In due casi era presente una paresi del N. glossopharyngeus e del N. vagus, mentre in un altro era presente una erosione della A. carotis interna.

In uno speciale capoverso sono descritte le particolarità anatomiche del sacco aereo.

Summary

3 cases of disease of the guttural pouch in the horses are described, all of them being traced to an *aspergillus* infection. In two cases there was paresis of the n. glossopharyngeus and the n. vagus, and in the other case arrosion of the internal carotid artery.

A separate section describes the anatomical conditions of the guttural pouch.

Literatur

Gratzl E.: Arch. f. Wissenschaft und praktische Tierheilkunde 66, 445-484 (1933). - Utyra, Marek und Manninger: Spezielle Pathologie und Therapie der Haustiere. Gustav Fischer Verlag 1945. - Ulrich K.: Grundriß der speziellen Pathologie und Therapie der Haustiere. Enke Verlag Stuttgart 1966. - Nickel-Schummer-Seiferle: Lehrbuch der Anatomie der Haustiere, Bd. II., Verlag Paul Parey 1960.