

Zeitschrift: Schweizer Archiv für Tierheilkunde SAT : die Fachzeitschrift für Tierärztinnen und Tierärzte = Archives Suisses de Médecine Vétérinaire
ASMV : la revue professionnelle des vétérinaires

Herausgeber: Gesellschaft Schweizer Tierärztinnen und Tierärzte

Band: 112 (1970)

Heft: 12

Artikel: Erkrankungen bei Schweinen durch Holzabfälle von *Mansonina altissima*

Autor: Bertschinger, H.U. / Lott-Stolz, G.

DOI: <https://doi.org/10.5169/seals-593121>

Nutzungsbedingungen

Die ETH-Bibliothek ist die Anbieterin der digitalisierten Zeitschriften. Sie besitzt keine Urheberrechte an den Zeitschriften und ist nicht verantwortlich für deren Inhalte. Die Rechte liegen in der Regel bei den Herausgebern beziehungsweise den externen Rechteinhabern. [Siehe Rechtliche Hinweise.](#)

Conditions d'utilisation

L'ETH Library est le fournisseur des revues numérisées. Elle ne détient aucun droit d'auteur sur les revues et n'est pas responsable de leur contenu. En règle générale, les droits sont détenus par les éditeurs ou les détenteurs de droits externes. [Voir Informations légales.](#)

Terms of use

The ETH Library is the provider of the digitised journals. It does not own any copyrights to the journals and is not responsible for their content. The rights usually lie with the publishers or the external rights holders. [See Legal notice.](#)

Download PDF: 18.03.2025

ETH-Bibliothek Zürich, E-Periodica, <https://www.e-periodica.ch>

Aus dem Veterinär-Bakteriologischen Institut (Prof. Dr. E. Hess)
und dem Veterinär-Pathologischen Institut (Prof. Dr. H. Stünzi) der Universität Zürich

Erkrankungen bei Schweinen durch Holzabfälle von *Mansonia altissima*

Von H. U. Bertschinger und G. Lott-Stolz

1. Einleitung

Mansonia altissima ist ein Laubbaum aus dem tropischen Afrika. Französisch heißt er «bété»; die deutsche Bezeichnung «afrikanische Schwarznuß» ist wenig gebräuchlich. Das Holz von *Mansonia altissima* gehört zu den Edelhölzern. Es läßt sich leicht bearbeiten und wird in steigendem Maße zur Herstellung von Möbeln und anderen Gebrauchsgegenständen verwendet. Sein Hauptnachteil besteht in der reizenden Wirkung von Sägemehl und Holzstaub auf Haut und Schleimhäute der Bearbeiter. Während gesundheitliche Schäden beim Menschen wiederholt beschrieben wurden, liegen bisher keine Berichte über Erkrankungen bei Tieren vor.

Wir hatten Gelegenheit, eine größere Zahl von Schweinen, die an den Folgen einer Vergiftung durch Holzabfälle von *Mansonia altissima* verendet waren, zu untersuchen. Im folgenden sollen die klinischen, pathologisch-anatomischen und histologischen Befunde wiedergegeben werden. Wir wollen damit dem Tierarzt die Diagnosestellung erleichtern, sofern trotz der breiten Aufklärung der Holzverarbeitenden Industrie und der Tierhalter auch in Zukunft wieder derartige Erkrankungen auftreten sollten. Daneben sind unsere Beobachtungen auch vergleichend medizinisch von Interesse.

2. Spontanerkrankungen

2.1. Auftreten und klinische Beobachtungen

Wir haben von Krankheitsausbrüchen in acht Schweinebeständen in den Kantonen Aargau, Zürich und St. Gallen Kenntnis erhalten. Sie waren in der Zeit vom Sommer 1967 bis zum Frühjahr 1969 aufgetreten. Die Angaben über das Ausmaß der Schäden, über die betroffenen Altersgruppen und über die klinischen Erscheinungen mußten nachträglich bei den Tierbesitzern und zum Teil auch bei den behandelnden Tierärzten erfragt werden.

Aus der Übersicht in Tabelle 1 kann entnommen werden, daß Erkrankungen bei Schweinen jeden Alters auftraten, wobei Ferkel in den ersten Lebenswochen am häufigsten betroffen waren. Die Zeit zwischen dem erstmaligen Kontakt mit den Holzabfällen und den ersten Krankheitsanzeichen wurde mit 8 Stunden bis 5 Tagen angegeben. Die Gesamtzahl der bekanntgewordenen Verluste durch Tod oder Notschlachtung betrug über 650

Tiere. In allen Betrieben traten keine neuen Krankheitsfälle auf, sobald die verdächtige Einstreue nicht mehr verwendet wurde. Sie bestand ganz oder teilweise aus Holzabfällen in Form von Hobelspänen oder Sägemehl. Erkundigungen ergaben, daß alle Lieferanten in ihren Betrieben zeitweise *Mansonia altissima* verarbeitet hatten. Ob die geschädigten Schweinehalter mit Sicherheit Abfälle von *Mansonia* erhalten hatten, konnte nicht mehr eindeutig festgestellt werden, weil diese in Sammelbehältern aufbewahrt und dabei mit Abfällen anderer Holzarten in unbekanntem Verhältnis vermischt wurden.

Die klinischen und die pathologisch-anatomischen Veränderungen waren bei jungen und älteren Schweinen so verschieden, daß sie gesondert dargestellt werden.

2.1.1. *Klinische Beobachtungen bei jungen Saugferkeln*

Bei Tieren im Alter von wenigen Stunden bis ungefähr zwei Wochen wurde ein akuter Verlauf beobachtet. Zuerst zeigten die Ferkel Blässe und zunehmenden Kräfteverfall. Später konnten sie nicht mehr aufstehen und lagen zappelnd am Boden. Bei einzelnen Tieren kam es zu Diarrhöe. Der Tod trat in der Regel wenige Stunden nach Wahrnehmung der ersten Symptome ein. Die maximale Krankheitsdauer wurde mit einem Tag angegeben.

2.1.2. *Klinische Beobachtungen bei älteren Schweinen*

Mehr als zwei Wochen alte Schweine erkrankten an der subakuten oder chronischen Form der Krankheit, die mehrere Tage oder Wochen dauern kann. Dabei entstanden vorerst umschriebene Rötungen der Haut am Kopf, an den Gliedmaßen sowie an der Körperunterseite und der Schleimhaut an den natürlichen Körperöffnungen. Die befallenen Flächen wurden nekrotisch mit scharfer Abgrenzung gegenüber dem gesunden Gewebe. Es kam nach den übereinstimmenden Aussagen verschiedener Tierbesitzer nur an Körperstellen, die engen Kontakt mit feuchtem Streumaterial hatten, zu Läsionen. Das waren einerseits die dauernd feuchten und mit Stallstaub verklebten Körperöffnungen, wie Maul, Nasenlöcher, Augen, After, Vulva und Präputium, und andererseits die Haut an Kopf und Ohren, am Bauch, in den Ellbogen- und Kniefalten, über den Gliedmaßengelenken und an den Füßen. Bei Mutterschweinen waren die Veränderungen meist auf das Gesäuge beschränkt. Am Hals, an den Seitenflächen und auf dem Rücken fanden sich praktisch nie Läsionen. Die Nekroseherde an den Lippen und an der Zunge störten die Tiere bei der Futteraufnahme. Schweine mit Hautnekrosen im Gebiet der Klauen und besonders im Zwischenklauenspalt fielen durch Lahmheit auf.

Außer Apathie, Abmagerung und rauhem Haarkleid wurden keine Allgemeinsymptome beobachtet. Ohne eine erkennbare Verschlimmerung ihres Zustandes gezeigt zu haben, starben die Tiere plötzlich. Trächtige Mutter-

Tabelle 1 Spontanerkrankungen durch *Mansonina altissima*

Betrieb	Anzahl der Todesfälle und Not-schlachtg.	betroffene Altersgruppen	Krankheitsform	Intervall zwischen erstem Kontakt und Erkrankung	vorge-nommene Sektionen
I	108	Ferkel 3 Tg. bis 2 Wochen	akut, letal	unbekannt	2 Ferkel
		Ferkel Alter unbekannt	subakut, letal	unbekannt	—
		Mutterschweine	subakut, teilw. Abort	unbekannt	—
II	etwa 200	Ferkel wenige Tage alt	akut, letal	1–3 Tage	7 Ferkel
III	etwa 100	Ferkel wenige Tage alt	akut, letal	1–2 Tage	4 Ferkel
		Ferkel über 2 Wochen	subakut, teilweise letal	1–2 Tage	2 Ferkel
		Mutterschweine	subakut, nicht letal	1–2 Tage	—
IV	36	Ferkel 2 Woch.	akut, letal	2–3 Tage	—
V	44	Ferkel 3 Tage	akut, letal	1–3 Tage	2 Ferkel
VI	etwa 20	Ferkel 1 Tag	akut, letal	8–18 Stunden	4 Ferkel
VII	21	Ferkel 6–10 Tg.	akut, letal	1–4 Tage	—
VIII	etwa 120	Mastschweine 4–5 Monate	subakut, teilw. letal	4–5 Tage	3 Mast-schweine

schweine abortierten teilweise oder brachten tote Ferkel zur Welt. Für die meisten der protrahiert erkrankten Schweine wurde der örtliche Tierarzt zugezogen. Seine klinische Verdachtsdiagnose bei Ferkeln lautete auf Ferkel-diphtherie (Nekrobazillose), während bei älteren Tieren teilweise das Vorliegen von Hautrotlauf angenommen wurde. Entsprechend den vermuteten bakteriellen Infektionen wurden Behandlungen mit Rotlaufserum, Sulfonamiden oder Antibiotika versucht, allerdings ohne Erfolg.

2.2. Pathologisch-anatomische und histologische Befunde

2.2.1. Befunde bei jungen Saugferkeln

Zur Sektion standen 19 Saugferkel aus 6 Beständen zur Verfügung. Sie waren zwischen einem halben Tag und zwei Wochen alt. Es handelte sich um normal entwickelte äußerlich blasse Tiere. Bei 5 Ferkeln waren scharf be-

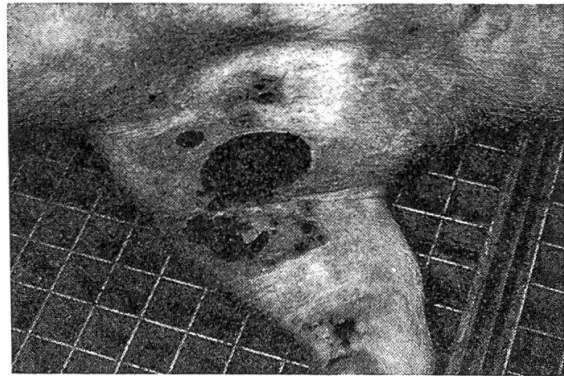
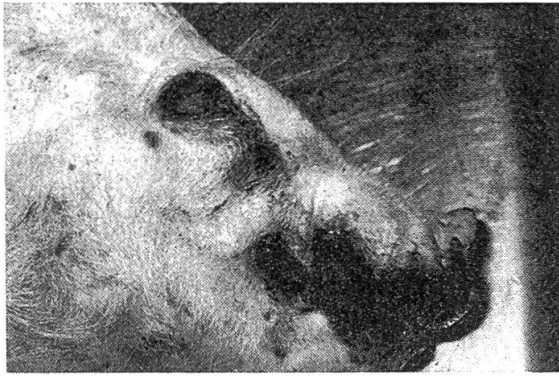
Abb. 1 Tiefe Nekrosen auf der Rüsselscheibe, an den Lippen und an den Lidrändern bei 5 Monate altem Mastschwein. Spontanfall, Prot. Nr. 512/69.

Abb. 2 und Abb. 3 Typische runde Hautnekrosen auf der Innenseite des Ellbogengelenkes bzw. am Bauch bei 5 Monate altem Mastschwein; Spontanfall, Prot. Nr. 512/69.

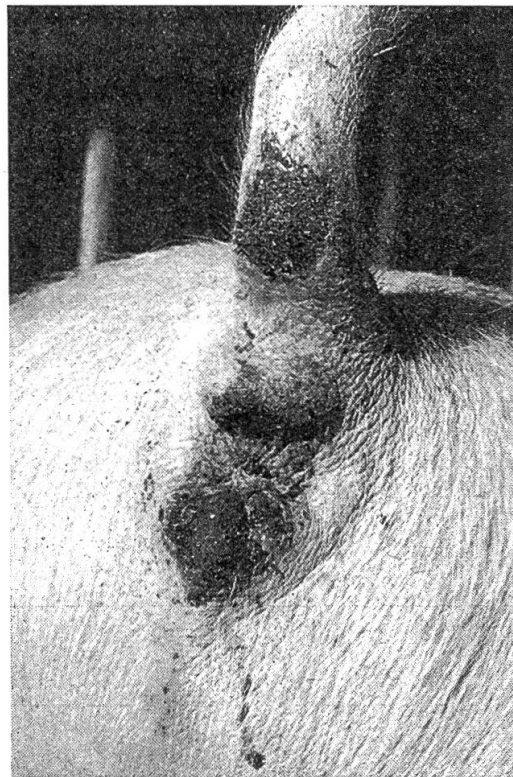
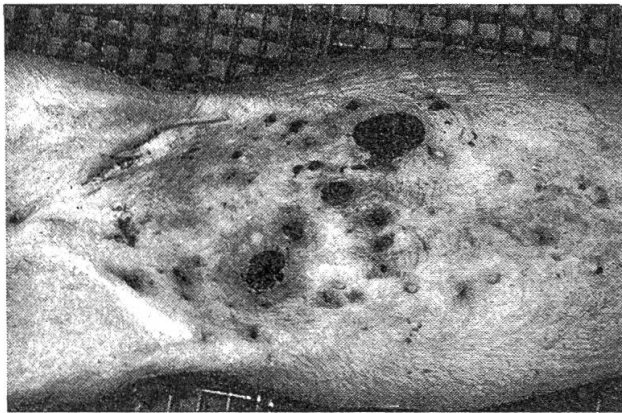


Abb. 4 90 kg schweres Versuchstier 6 Tage nach erstem Kontakt mit *Mansonina*-Mehl, Hautnekrosen am After, am Damm und auf der Schwanzunterseite mit starker Ödembildung.

grenzte Rötungen über den Gelenken, an den Füßen, auf dem Kinn, am Zungenrand oder im Zahnfleisch zu sehen. Das subkutane Bindegewebe war mit ganz wenigen Ausnahmen sulzig bis stark ödematös durchtränkt. Lungenödeme waren eher selten und unterschiedlich ausgebildet. Die Leber erschien blutreich und geschwollen mit einem ausgeprägten Ödem der Gallenblasenwand. Der Mageninhalt bestand aus Muttermilch; Sägemehl oder Hobelspäne wurden nie gefunden. Die Darmwand war gelegentlich

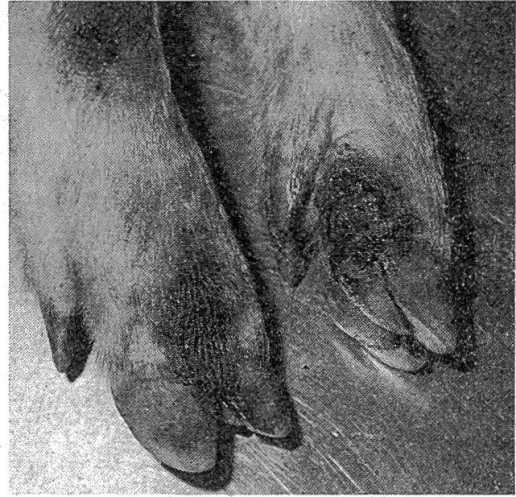
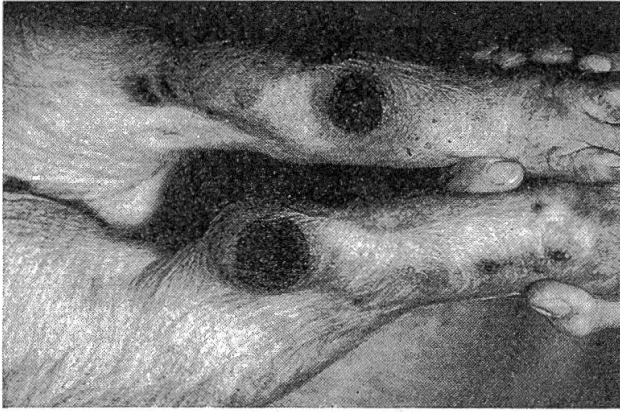
Abb. 5 17 Tage auf Mansonia-Einstreue gehaltenes Versuchsferkel mit typischen Hautläsionen an den Sprunggelenken.

Abb. 6 17 Tage auf Mansonia-Einstreue gehaltenes Versuchsferkel, Nekrose der Haut am Klauensaum beziehungsweise in der Zwischenklauenspalte.

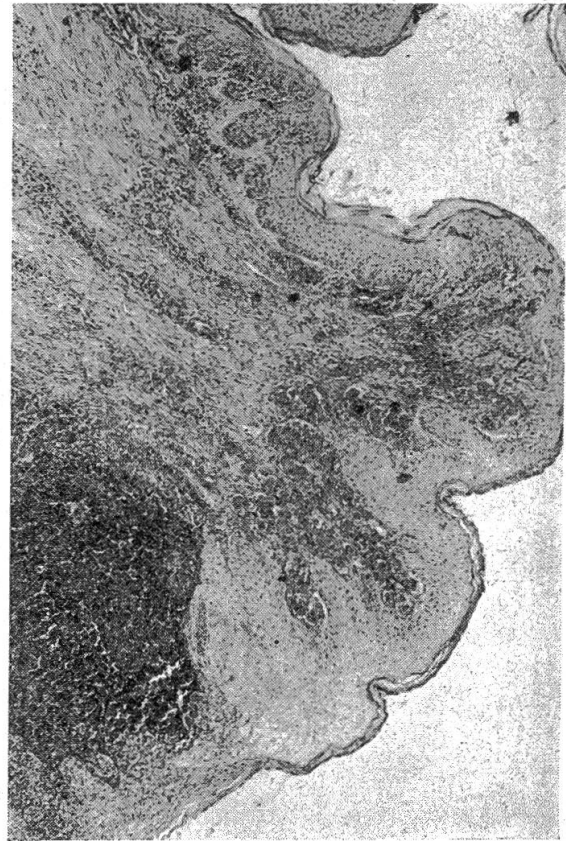
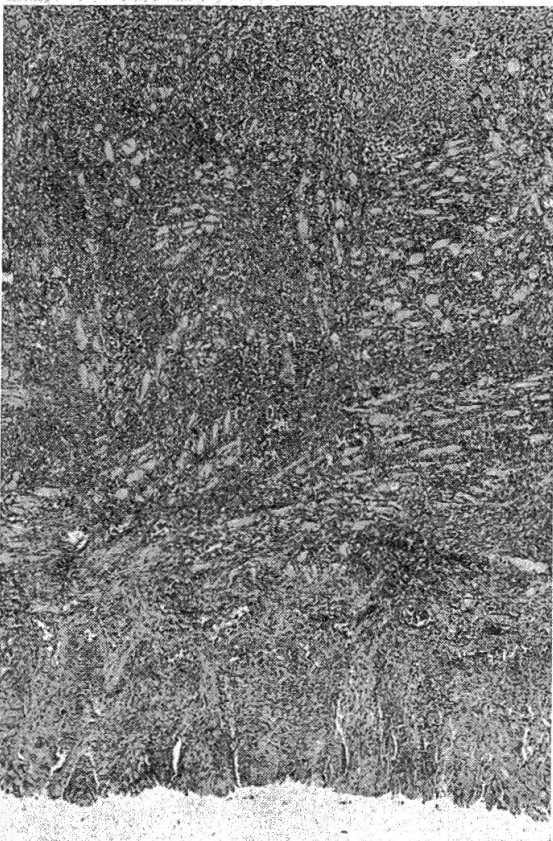
Abb. 7 Zungennekrose bei älterem Ferkel, Spontanfall. Lupenvergrößerung, HE-Färbung.

Abb. 8 Ziemlich frische Zungennekrose, Versuchsferkel, Lupenvergrößerung.

hyperämisch. Nicht selten bestand ein Gekröseödem. 6 Ferkel wiesen leichtgradige bis mäßige Diarrhöe auf. Manchmal waren die Baueingeweide von feinen Fibrinfäden belegt.

Die veränderten Hautbezirke zeigten histologisch eine hochgradige Hyperämie, Blutungen um die Haarfollikel und eine beginnende ballonierende Degeneration des Epithels. Alle inneren Organe wiesen hochgradige Gefäßerweiterungen auf.

Die bakteriologische Untersuchung erstreckte sich in der Regel auf Herzblut, Leber, Niere und Darminhalt. Es gelang in keinem Fall, spezifische Erreger nachzuweisen. Bei den meisten Ferkeln erwiesen sich die Organe als steril.

2.2.2. Befunde bei älteren Schweinen

Aus zwei Beständen konnten 5 Schweine seziert werden. Es handelte sich um 2 ungefähr zwei Wochen alte Ferkel und 3 Mastschweine im Alter von 4 bis 5 Monaten.

Zum Teil waren die Tiere stark abgemagert. Alle wiesen eine blasse Haut und blasse Schleimhäute auf. An vielen Körperstellen, besonders am Kopf, an den Ohren, an den Gliedmaßen, auf der Körperunterseite und am Schwanz sowie in der Umgebung der Körperöffnungen, fanden sich zahlreiche reiskorn- bis handflächengroße runde oder ovale scharf begrenzte Hautnekrosen von dunkelbrauner Farbe. Das nekrotische Gewebe war von harter, trockener Beschaffenheit und die Haut im Bereich der Veränderungen stark bindegewebig verdickt. An den Füßen waren besonders im Zwischenklauenspalt, in der Fesselbeuge und am Kronsaum nekrotische Bezirke zu sehen. Oft lag gleichzeitig eine starke Anschwellung wie bei einem Panaritium vor.

Durch die starke Schwellung der Rüsselscheibe und der Lippen nahm der Kopf manchmal die Form eines « Nilpferdkopfes » an. Bei den beiden Ferkeln waren an der Zunge, besonders im Gebiet der Zungenspitze, multiple gelbe halbkugelige Nekroseherde zu sehen. Gleichartige Nekrosen fanden sich in geringerer Ausdehnung auch im Zahnfleisch, in den Tonsillen und in der Schleimhaut des Rachens. Das nekrotische Gewebe hatte eine trockene derbe hartkäseähnliche Beschaffenheit. Bei den abgemagerten Tieren lagen subkutane Ödeme vor. Die Körperlymphknoten zeigten teilweise starke Schwellung. Die Leber war regelmäßig blutreich und bei einzelnen Tieren auch mäßig geschwollen. Bei einem der Mastschweine war die Schleimhaut des Colons von einzelnen meist petechialen Blutungen besetzt. An den übrigen Organen wurden keine krankhaften Veränderungen wahrgenommen. Die wenig beziehungsweise mittelgradig ausgedehnten bronchopneumonischen Veränderungen in der Lunge von zwei Mastschweinen und die hochgradige Atrophie der Nasenmuscheln bei einem davon wurden als Folgen von Respirationsinfektionen betrachtet.

Histologisch waren bei den ungefähr 14 Tagen alten Tieren größere, scharf begrenzte Haut- und Zungennekrosen vorhanden. Das Epithel war

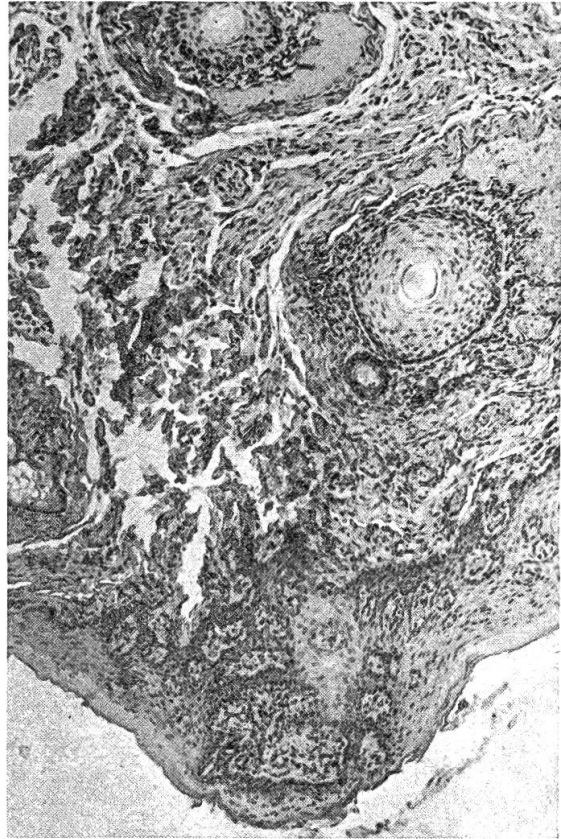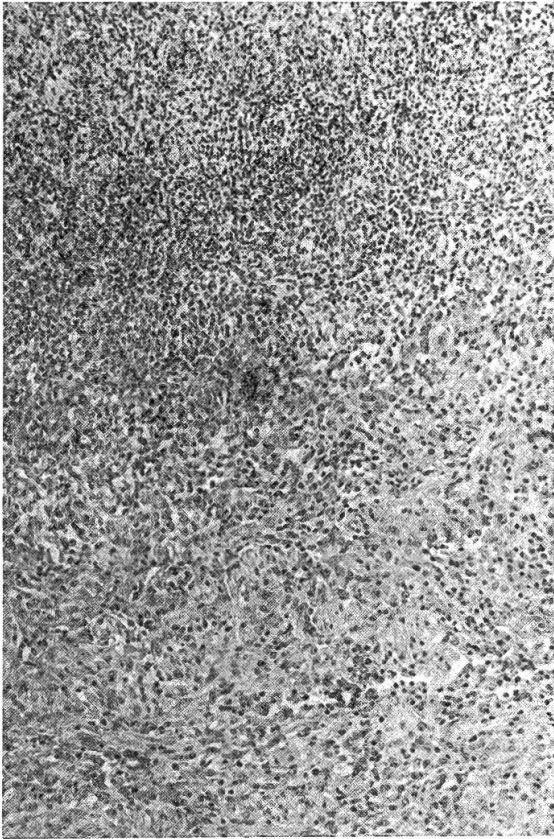


Abb. 9 Basis einer älteren Nekrose mit starker histiozytärer Reaktion, Versuchsferkel, schwache Vergrößerung.

Abb. 10 Akute Hautveränderung, Blutungen um Haarfollikel, Spontanfall, Saugferkel, schwache Vergrößerung.

völlig zerstört, stellenweise war eine oberflächliche bakterielle Besiedlung erkennbar. Unter Massen von Zelltrümmern befand sich ein dichter Saum von neutrophilen Granulozyten. Eosinophile kamen nur vereinzelt vor. In der Umgebung bestand eine starke Hyperämie. Die regionalen Lymphknoten zeigten starke Hyperämie und vereinzelt Eosinophile. Die Leber war stark hyperämisch, in den erweiterten Sinusoiden war Leukostase erkennbar. Die übrigen untersuchten Organe zeigten außer Hyperämie keine Veränderungen.

Bei den älteren Tieren befanden sich an der Basis der Hautnekrosen unter dem Granulozytenwall sehr ausgedehnte histiozytäre Wucherungen. Die Adventitia der Gefäße erschien stark proliferiert. Es bestand in der Umgebung eine starke Hyperämie, stellenweise mit ausgedehnten Blutungen vor allem um die Haarfollikel. Eosinophile Granulozyten waren nicht nachzuweisen. Das Herz zeigte eine unregelmäßige Schwellung der Muskelfasern mit sehr ausgeprägtem perinukleärem Ödem und abnormen Kernformen. Degenerative Verfettung war in einzelnen Fasern mit Sudanfärbung nachzuweisen. In der Leber bestand eine hochgradige Hyperämie mit Leukostase. In den übrigen Organen lagen außer starker Hyperämie keine Veränderungen vor.

Bei der bakteriologischen Untersuchung der inneren Organe wurden keine spezifischen Erreger gefunden. Gelegentlich lag ein geringer unspezifischer Keimgehalt vor. In den Nekroseherden konnten ebenfalls keine spezifischen Erreger nachgewiesen werden. Meist bestand hier eine Mischflora der verschiedensten Erregerarten mit hohen Keimzahlen. Bei 3 Tieren wurde auch ein regionaler Lymphknoten untersucht. Er erwies sich in zwei Fällen als steril; in einem Fall wurden einzelne Streptokokken mit Alpha-Hämolyse isoliert.

3. Erzeugung des Krankheitsbildes im Versuch

3.1. Material und Methoden

Als Versuchstiere dienten je zwei 90 kg schwere Mastschweine und zwei 16 kg schwere Ferkel, die aus einem anerkannten SPF-Zuchtbetrieb angekauft worden waren und in Isolierställen gehalten wurden. Wir ließen aus Kernholz von *Mansonia altissima* mit einer Bandsäge feines Sägemehl herstellen. Jeden Tag wurde der Stallboden mit frischem Mehl in dünner Schicht bestreut und zweimal täglich mit Wasser befeuchtet.

3.2. Klinischer Verlauf

Bei den Mastschweinen war die Freßlust am vierten Tag vorübergehend nahezu aufgehoben. Am fünften Versuchstag zeigten sich auf der Bauchhaut einzelne kleine rundliche braune Schorfe, die bis zum siebenten Tag Frankenstückgröße erreichten. Bei einem Tier bildete sich je eine fünf Frankenstückgroße Nekrose auf dem Damm und auf der Schwanzunterseite mit starkem subkutanem Ödem. Es äußerte Unbehagen und fraß schlecht. Zu diesem Zeitpunkt wurde der Versuch abgebrochen. Schon innerhalb von 24 Stunden waren die Ödeme zurückgebildet. 2 1/2 Wochen später konnten nur noch kleine Hautnarben nachgewiesen werden.

Die beiden Absetzferkel zeigten schon am zweiten Versuchstag Apathie, verminderte Freßlust, rauhes Haarkleid, geschwollene Augenlider und steifen Gang. Diese Symptome verstärkten sich in den nächsten Tagen nur noch wenig. Die Haut an den Ohren begann sich rot zu verfärben, und bei einem der Ferkel trat hier am siebten Versuchstag die erste Hautnekrose auf. In den nächsten Tagen kamen zahlreiche weitere Haut- und Schleimhautnekrosen hinzu, und das Ferkel wurde völlig inappetent. Es wurde am 18. Versuchstag in schwer krankem Zustand euthanasiert. Das zweite Versuchsferkel hatte sich vorerst der Einwirkung der Holzstreu dadurch entziehen können, daß es sich auf seinen Leidensgefährten legte. Noch am 14. Versuchstag zeigte es erst wenige und kleine Hautveränderungen. Es starb am 25. Tag überraschend.

3.3. Pathologisch-anatomische Befunde

Beide Versuchsferkel wiesen einen schlechten Nährzustand auf. Rüssel, Augen und After waren von breiten, schwarzbraunen borkigen Nekrosen ringförmig umgeben. Multiple bis fünf Frankenstückgroße gleichartige Veränderungen fanden sich an den Gliedmaßen und an der Bauchunterseite, während das Rückengebiet kaum betroffen war. Im medialen Augenwinkel waren krümelige Sekretmassen vorhanden, die Conjunctiva erschien unverändert. Die Hornhaut war in beiden Augen vor allem am Übergang zur Sklera stark getrübt. An der Zungenspitze waren ausgedehnte konzentrisch geschichtete gelbliche Nekroseherde erkennbar. Ähnliche Nekrosen fanden sich auch im vorderen Gaumengebiet. Das Unterhautgewebe war stark ödematös und an der Bauchunterseite von Blutungen durchsetzt. Petechiale Blutungen waren subserös in Bauch- und Brustraum zahlreich vorhanden. Alle Lymphknoten, vor allem jene in Beziehung zur Körperoberfläche, erschienen geschwollen, markig, mit Blutungen und

teilweise mit kleinen weißen Herdchen durchsetzt. Leber und Milz waren blutreich und etwas vergrößert. Die übrigen Organe wiesen keine Besonderheiten auf.

Die histologische Untersuchung der Haut und des Herzens ergab Veränderungen, die jenen bei chronischem Verlauf von Spontanerkrankungen völlig entsprachen. In allen Organen war außer Hyperämie eine starke Leukozytose auffällig. Die Sinus der Lymphknoten waren erweitert und prall mit neutrophilen Granulozyten angefüllt.

Bei der bakteriologischen Untersuchung konnten bei beiden Tieren in Herzblut, Milz, Leber, Niere und einem geschwollenen Hautlymphknoten weder mikroskopisch noch kulturell Bakterien nachgewiesen werden. Aus der Lunge von Ferkel 1 wurden vereinzelt Streptokokken mit Alpha-Hämolyse isoliert.

4. Diskussion

Die übereinstimmenden klinischen, pathologisch-anatomischen und histologischen Befunde bei Spontanfällen und Versuchstieren beweisen die schädliche Wirkung der *Mansonia*-Einstreue. Bei protrahiertem Krankheitsverlauf entstehen charakteristische Veränderungen an der Haut und der Maulschleimhaut, die die Diagnose am lebenden Tier ermöglichen. Dagegen treten bei der akuten Verlaufsform vorwiegend unspezifische Symptome auf. In solchen Fällen ist auch die Sektion nur von beschränktem diagnostischem Wert. Die toxische Wirkung des *Mansonia*-Holzes kommt beim Schwein offenbar durch perkutane Aufnahme von in Wasser gelösten Inhaltsstoffen zustande.

Die Wirkstoffe von *Mansonia altissima* sind in zahlreichen Arbeiten chemisch und teilweise auch physiologisch untersucht worden. 1939 isolierten M. Maskré und R. Paris aus der Rinde eine Substanz, die auf Grund ihrer chemischen und physiologischen Eigenschaften in die Gruppe der Digitaliswirkstoffe eingereiht wurde. Bei tierexperimentellen Untersuchungen von A. Clerc und R. Paris starb ein Meerschweinchen bei Injektion von 0,25 g Rindentinktur intraperitoneal nach 15 Minuten. Die Letaldosis beim Hund betrug bei intravenöser Injektion 0,5 g Rinde/kg; der Tod erfolgte nach wenigen Minuten. 1951 isolierte M. Frerejacque ein ähnliches, aber nicht identisches Produkt aus der Rinde. Arbeiten von A. Uffer ergaben, daß in der Rinde von *Mansonia altissima* mindestens 9 herzwirksame Glykoside enthalten sind. Kernholz wurde erstmals 1959 durch Sandermann und Dietrichs chemisch analysiert. Ihre Untersuchungen zeigten, daß hier die gleichen Glykoside wie in der Rinde vorkommen, zudem – physiologisch ohne Bedeutung – Glykokollbetain und Azulene. Als allergene Substanz wurde ein *Mansonia*-Chinon gefunden. Die Struktur dieses Chinons wurde später noch in Arbeiten von Marini-Bettolo (1965) und Tanaka et al. (1967) näher untersucht.

Die Wirkungen von Mansoniastaub auf den Menschen sind seit langem bekannt. 1936 beschrieb Wilson Erkrankungen von Holzarbeitern. Sie bestanden in Brechreiz, Schwindel- und Schwächeanfällen, Halsschmerzen und heftigem Niesen, oft mit Nasenbluten verbunden. Ähnliche Symptome werden in der Arbeit von Bourne (1956) geschildert. Bei längerem Kontakt

stellen sich außerdem Dermatitisen mit positiver allergischer Hautreaktion ein. Vorwiegend «pektanginöse» Krankheitssymptome traten im Verlaufe einer *Mansonia*-Intoxikation auf, die W. Reinl (1965) beobachtete.

Spontane Krankheitsfälle bei Tieren sind bisher nicht beschrieben worden. Experimentell erzeugte Vergiftungen dienten einerseits zur Bestimmung der Letaldosis von *Mansonia*-Glykosiden (Clerc, Sandermann), andererseits zur Beobachtung der allergenen Wirkung von *Mansonia*-Chinon auf die Haut von Meerschweinchen (Schmidt). Nach unseren Beobachtungen beim Schwein treten beim älteren Tier vorerst Veränderungen auf, die den beim Menschen beschriebenen weitgehend entsprechen, nämlich Kontaktentzündungen vor allem an Schleimhäuten und feuchten Hautstellen, die sich zurückbilden, sobald das Tier nicht mehr mit *Mansonia*-Sägemehl in Berührung kommt. Während beim Menschen die allergische Reaktion in den Vordergrund gestellt wird, lassen in unseren Fällen das rasche Auftreten und die Art der Hautveränderungen eher an eine direkte toxische Wirkung des *Mansonia*-Chinons denken. Inwieweit auch beim Schwein allergische Vorgänge eine Rolle spielen, haben wir nicht untersucht. Bei lange dauern dem Kontakt, wie er nur beim Tier vorkommt, treten dann die charakteristischen Hautnekrosen auf. Der Tod des Tieres wird vermutlich durch das Zusammenwirken verschiedener exogener und endogener Faktoren herbeigeführt.

Anders liegen die Verhältnisse beim neugeborenen Ferkel. Da hier der Tod meist innerhalb weniger Stunden, oft nur mit geringfügigen Hautveränderungen, eintritt, kommt eine allergische Reaktion nicht in Frage. Die maximale Erweiterung aller Gefäße deutet auf eine starke Kreislaufwirkung der toxischen Substanzen hin, wobei auch die *Mansonia*-Glykoside einen bedeutsamen Faktor darstellen dürften.

Zusammenfassung

Nach der Verwendung von Holzabfällen des afrikanischen Baumes *Mansonia altissima* als Einstreue erkrankten Schweine in acht Betrieben, und es kam zu mehreren hundert Todesfällen. Junge Saugferkel verendeten innerhalb von einigen Stunden nach dem ersten Kontakt mit dem toxischen Holz. Sie zeigten bei der Sektion generalisierte Ödeme. Ältere Ferkel und Schweine erkrankten subakut oder chronisch, wobei Nekrosen der Haut und der Schleimhäute an den Körperöffnungen im Vordergrund standen. Die klinischen Erscheinungen und die pathologisch-anatomischen Veränderungen waren weitgehend charakteristisch. Die Krankheit ließ sich im Experiment reproduzieren. Unsere Befunde werden mit Berichten über Erkrankungen beim Menschen verglichen.

Résumé

L'utilisation de déchets de bois comme litière provenant de l'arbre africain *Mansonia altissima* a provoqué une maladie chez le porc dans 8 exploitations et il s'en suivit plusieurs centaines de cas mortels. Les porcelets de lait périrent en quelques heures dès le premier contact avec le bois toxique. L'autopsie fit apparaître des œdèmes généralisés. Les porcelets âgés et les porcs firent une maladie subaiguë ou chronique,

caractérisée par des nécroses de la peau et des muqueuses des ouvertures naturelles. Les signes cliniques et les modifications anatomo-pathologiques étaient très caractéristiques. Cette affection a pu être reproduite expérimentalement. Les résultats sont comparés aux résultats d'examen du malade chez l'homme.

Riassunto

Dopo l'uso come lettiera di residui di legna dell'albero africano *Mansonia altissima*, maiali di 8 aziende si ammalarono ed alcune centinaia morirono. Giovani suinetti morirono poche ore dopo il contatto con il legno velenoso. All'autopsia presentarono edemi generalizzati. Suinetti più adulti e maiali si ammalarono con necrosi alle pelle ed alle mucose delle aperture del corpo. I sintomi clinici e le lesioni anatomo-patologiche erano tipici. Si poté produrre la malattia in via sperimentale. I referti sono raffrontati con i rapporti sulle malattie dell'uomo.

Summary

After wood shavings from the African tree *Mansonia altissima* had been used as litter the pigs in 8 herds became ill and several 100 died. Young sucking pigs died within a few hours of first contact with the toxic wood and dissection showed generalised oedema. Among older piglets and fully-grown pigs the disease was subacute or chronic and necrosis of the skin and mucous membranes at the body orifices was predominant. Clinical symptoms and pathological-anatomical changes were largely characteristic. It was possible to reproduce the disease experimentally. The findings are compared with accounts of illness among humans.

Wir haben wertvolle Informationen von Tierbesitzern, praktizierenden Kollegen und Fachleuten der Holzbranche erhalten, wofür ihnen bestens gedankt sei.

Literatur

- Bourne L.B.: Dermatitis from *Mansonia* wood. *Brit. J. industr. Med.* 13, 55 (1956). – Clerc A. et Paris R.: Sur quelques propriétés physiologiques de l'écorce d'une Sterculiacée, le *Dô*. *C.R. Soc. Biol.* 128, 1006 (1938). – Frerejacque M.: La mansonine, hétéroside digitalique de *Mansonia altissima*. *C.R. heb. Séances Acad. Sci.* 233, 1220 (1951). – Marini-Bettolo G.B., Casinovi C.G. and Galeffi C.: New class of quinones. Sesquiterpenoid quinones of *Mansonia altissima*. *Tetrahedron Letters* 52, 4857 (1965). – Mascré M. et Paris R.: Sur l'écorce de *Dô* (*Mansonia altissima* A. Chev.) et ses propriétés digitaliques. *Bull. Sci. pharmacol.* 46, 145 (1939). – Reinl W.: Erkrankungen durch tropische Hölzer und kasuistischer Beitrag zur Erkrankung durch *Mansonia altissima*. *Zbl. f. Arbeitsmed. und Arbeitsschutz* 15, 101 (1965). – Sandermann W. und Dietrichs H.H.: Über die Inhaltsstoffe von *Mansonia altissima* und ihre gesundheitsschädigende Wirkung. *Holz als Roh- und Werkstoff* 17, 88 (1959). – Schmidt P.: Experimentelle Untersuchungen über die Sensibilisierungsfähigkeit von akzessorischen Inhaltsstoffen tropischer Hölzer. *Inaug. Diss. Hamburg* 1963. – Tanaka N., Yasue M. and Imamura H.: The chemistry of wood extractives, XVI and XVII. Constituents of *Mansonia altissima*, II and III. *J. Japan Wood Res. Soc.* 13, 12 und 16 (1967). – Uffer A.: Über die Inhaltsstoffe von *Mansonia altissima* A. Chev. *Helv. chim. Acta* 35, (1952). – Wilson D.R.: Annual Report Chief Inspector of Factories and Workshops for 1936, p. 56 and 1937, p. 65.