

Zeitschrift: Schweizer Archiv für Tierheilkunde SAT : die Fachzeitschrift für Tierärztinnen und Tierärzte = Archives Suisses de Médecine Vétérinaire
ASMV : la revue professionnelle des vétérinaires

Herausgeber: Gesellschaft Schweizer Tierärztinnen und Tierärzte

Band: 114 (1972)

Heft: 2

Artikel: Virologische Untersuchungen des Zentralnervensystems von Pferdefeten und Befunde bei zentralnervös erkrankten Stuten nach Aborten durch das Equine Herpesvirus 1

Autor: Petzoldt, K. / Luttmann, U. / Pohlenz, J.

DOI: <https://doi.org/10.5169/seals-590538>

Nutzungsbedingungen

Die ETH-Bibliothek ist die Anbieterin der digitalisierten Zeitschriften. Sie besitzt keine Urheberrechte an den Zeitschriften und ist nicht verantwortlich für deren Inhalte. Die Rechte liegen in der Regel bei den Herausgebern beziehungsweise den externen Rechteinhabern. [Siehe Rechtliche Hinweise.](#)

Conditions d'utilisation

L'ETH Library est le fournisseur des revues numérisées. Elle ne détient aucun droit d'auteur sur les revues et n'est pas responsable de leur contenu. En règle générale, les droits sont détenus par les éditeurs ou les détenteurs de droits externes. [Voir Informations légales.](#)

Terms of use

The ETH Library is the provider of the digitised journals. It does not own any copyrights to the journals and is not responsible for their content. The rights usually lie with the publishers or the external rights holders. [See Legal notice.](#)

Download PDF: 02.04.2025

ETH-Bibliothek Zürich, E-Periodica, <https://www.e-periodica.ch>

Aus dem Institut für Mikrobiologie und Tierseuchen
 (Direktor: Prof. Dr. W. Bisping)
 und dem Institut für Pathologie
 (Direktor: Prof. Dr. L.-Cl. Schulz)
 der Tierärztlichen Hochschule Hannover

Virologische Untersuchungen des Zentralnervensystems von Pferdefeten und Befunde bei zentralnervös erkrankten Stuten nach Aborten durch das Equine Herpesvirus 1

Von K. Petzoldt, U. Luttmann, J. Pohlenz¹ und U. Teichert
 mit 3 Abbildungen und einer Tabelle

Die Infektion mit dem Equinen Herpesvirus 1 (EHV 1) verläuft häufig inapparent. Sie findet bei Enzootien gewöhnlich ihren Ausdruck im Abort. Die hin und wieder zu beobachtenden klinischen Symptome beschränken sich beim erwachsenen Tier in der Regel auf kurzdauernde, geringgradige Temperaturerhöhungen und leichte Inappetenz sowie Schwellung der Lymphfollikel in der Schleimhaut von Pharynx und Luftsack (Zeller und Teufel, 1970). Zu den auffälligeren Erscheinungen wie Fieber und respiratorischen Affektionen mit Leukopenie zählt Nelz (1968) in einer Literaturstudie auch Hinterhandschwäche, Schweif- und Sphinkterenlähmung sowie Somnolenz. Der Verfasser betont aber, daß sie selten sind und schwere Nachhandlähmungen nicht zu erwarten seien. Die umfangreiche, einschlägige Literatur enthält jedoch mehrere Hinweise auf derartige Manifestationsmöglichkeiten am Zentralnervensystem (ZNS), die auch von anderen Herpesvirusinfektionen bekannt sind.

Bereits in der Zeit vor der ätiologischen Klärung der EHV-1-Infektion und der ebenfalls Aborte verursachenden Virusarteriitis der Pferde wurde von Nachhandlähmungen im Verlauf von Abortenzootien berichtet. Guillerey (1903) stellte bei 2 Abortstuten leichte Paraplegien fest und Dammann (1910) bei 8 Stuten nach dem Abort eine «infektiöse Rückenmarkslähmung» mit Ataxie. Mit größerer Sicherheit einer EHV-1-Infektion zuzuordnen sind die von Dimock u. Mitarb. (1947 a und b) berichteten Fälle von Lahmheit, steifem Gang, Festliegen und Bewußtseinsstörung bei Stuten, die abortierten. Aber auch hierbei kann es sich unter anderem um Arteriitis gehandelt haben. Manninger (1949) gab Kenntnis von klinisch manifesten, nervösen Störungen. Byrne u. Mitarb. (1958) erwähnten Meningitiden als seltene Komplikationen der EHV-1-Infektion. Im Jahre 1969 wurde in Dänemark wiederum im Zusammenhang mit EHV-1-Aborten das Auftreten von Paresen in enzootischer Form bei erwachsenen Pferden beobachtet und

¹ Zurzeit am Kant. Tierspital Zürich

als Rhinopneumonitis mit neurologischer Komplikation gedeutet, ohne daß – abgesehen von 2 abortierten Feten – Virus direkt nachweisbar war (Dalsgard, 1970).

Kürzlich wurde wiederum aus Dänemark von nervösen Störungen, leichten Ataxien bis zu schweren Paralysen bei erwachsenen Pferden nach Rhinitis berichtet. Bei den betroffenen Pferden waren EHV-1-Antikörper nachweisbar, nicht aber das Virus selber (Bitsch und Dam, 1971). Auch Jackson und Kendrick (1971) gelang nach experimenteller EHV-1-Infektion bei 7 tragenden Stuten, von denen 6 Paralysen entwickelten, der Virusnachweis nur bei 2 Feten, nicht aber bei den Stuten. Insbesondere die histopathologischen Veränderungen bei 5 seziierten Tieren sprachen aber für eine ursächliche Beteiligung des EHV 1 an den Krankheitserscheinungen.

Bisher konnte nur Saxegaard (1966) bei einem natürlich infizierten Hengst mit paralytischen Erscheinungen das EHV 1 selber aus dem ZNS isolieren. Auf das seltene natürliche Auftreten derartiger Erscheinungen wurde von amerikanischen Untersuchern hingewiesen (Searl, 1967, Bryans, McGee, Prickett, 1970), die durch intracerebrale Virusinokulation bei drei Jährlingen experimentell Veränderungen nicht erzeugen konnten. Demgegenüber gelang es anderen Untersuchern, EHV 1 intracerebral sogar in Mäusen zu vermehren (Kaschula u. Mitarb., 1957, Byrne u. Mitarb., 1958) bzw. damit in Goldhamstern Encephalomyelitiden zu erzeugen (Hatziolos und Reagan, 1960).

Gemessen an der großen Zahl von Publikationen sind bei den weit intensiver untersuchten abortierten Feten Angaben über ZNS-Veränderungen spärlich. Während Sályi (1942) in Gehirnen von 14 Feten keine entzündlichen Veränderungen sah, fanden Traum und Maderious (1946) bei einigen Feten eine Vermehrung der Cerebrospinalflüssigkeit und cerebrale Blutungen. Köhler (1950) beschrieb nekrobiotische Veränderungen der Pyramidenzellen sowie vereinzelter Ganglienzellen des Ammonshornes abortierter Feten. Corner u. Mitarb. (1963) stellten bei der Untersuchung von 9 Feten in vier Gehirnen mit ödematösen, entzündeten Meningen histopathologisch schwere Chorioidealödeme fest. In zwei dieser Fälle waren im Mesencephalon verstreute Gliaherde, jedoch keine Einschlußkörperchen nachweisbar, wie auch bereits die frühesten systematischen Untersuchungen (Westerfield und Dimock, 1946) von fünf Gehirnen und je drei Hypophysen und Zirbeln abortierter Feten in keinem Fall zum Nachweis von Einschlußkörperchen geführt hatten. Jele v (1964) beschrieb jedoch bei zehn experimentellen Abortfällen pathologisch-histologisch im Großhirn stets eine nichteitrig, lymphozytäre Encephalitis als Todesursache der Feten.

Demzufolge wäre im ZNS von Feten mit Virus zu rechnen. Unseres Wissens sind jedoch bei natürlichen Abortfällen virologische Untersuchungen hierzu noch nicht durchgeführt worden. In der bereits zitierten Publikation

von Jackson und Kendrick (1971) wird vom Virusnachweis in einem von 6 untersuchten Gehirnen von Feten aus experimentell infizierten Stuten berichtet. Da uns diagnostisches Material Gelegenheit zu derartigen Untersuchungen bot, versuchten wir, aus dem ZNS abortierter Feten EHV 1 nachzuweisen. Außerdem konnten wir anlässlich des Auftretens zentralnervöser Erscheinungen bei einigen Stuten im Verlauf von Abortausbrüchen des Jahres 1969 auch erwachsene Pferde untersuchen und entsprechende Beobachtungen machen. Über die Ergebnisse wird nachfolgend berichtet.

Versuche zum EHV-1-Nachweis im Zentralnervensystem abortierter Feten

Im Rahmen der Diagnostik von Abortfällen für die Pferdezucht werden von uns routinemäßig neben pathologisch-anatomischer, histologischer, bakteriologischer und serologischer Untersuchung Lunge, Leber und Milz der eingesandten Feten in einem Pool zellkulturell auch auf Virusgehalt untersucht. Bei 18 abortierten Feten aus Einzootiebeständen, bei denen pathologisch-anatomisch und/oder – histologisch Anzeichen einer EHV-1-Infektion vorlagen, wurde zusätzlich zu den üblichen diagnostischen Proben auch Material aus drei Lokalisationen des ZNS (Großhirn, Kleinhirn und Lendenmark) entnommen. In gleicher Weise wurde bei 19 Feten aus unverdächtigen Beständen und ohne Hinweise auf eine EHV-1-Infektion verfahren. Die ZNS-Proben wurden prinzipiell auf je eine primäre Pferdenieren- und Schafnieren-Zellkultur verimpft. War nach je zwei Passagen bei je 7 Tagen Beobachtungszeit ein zytopathischer Effekt (CPE) nicht nachweisbar, galt die Probe als negativ. Im übrigen erfolgte die Untersuchung dieser 37 Feten in der an anderer Stelle beschriebenen Weise (Petzoldt et al., 1968).

In Tab. 1 sind die Untersuchungsergebnisse der 18 EHV-1-infektionsverdächtigen Feten zusammengefaßt. In der Hälfte der Fälle war das Virus in den Organen nachweisbar. Nur bei zwei dieser Feten gelang der EHV-1-Nachweis auch im ZNS. Bei den übrigen 16 Feten sowie bei sämtlichen 19 Feten aus EHV-1-unverdächtigen Abortfällen führten die virologischen Untersuchungen nicht zum Nachweis von EHV 1. Die beiden im ZNS virologisch positiven Feten fallen durch das Auftreten pathologisch-anatomischer Veränderungen im ZNS (subdurales Hämatom bzw. Liquorvermehrung) auf, während – abgesehen vom Fetus Nr. 17 – die anderen untersuchten Feten frei von derartigen Veränderungen waren. Histologisch ließen sich intranukleäre Zelleinschlüsse in keinem Falle nachweisen.

Da die virologische Untersuchung unabhängig vom bakteriologischen Untersuchungsergebnis durchgeführt wurde, sind Fälle von Abort durch Streptokokken miterfaßt (Nr. 13 und 15). Andererseits schließt das Vorhandensein von Streptokokken einen EHV-1-Nachweis im Fetus nicht aus (Nr. 2, 7, 9 und 10). Neben EHV 1 und Streptokokken waren andere Aborterreger nicht nachzuweisen.

Tabelle 1 Untersuchung von 18 abortierten Pferdeweten mit Anzeichen einer EHV-1-Infektion unter Berücksichtigung des Zentralnervensystems (ZNS)

Fetus Nr.	EHV-1-Abortsymptome			Fetusorgane		Befunde am ZNS			
	pathol. anatom.	histol. EK ¹	bakteriol. Keimgehalt	Virolog. EHV-1-Nachweis	pathol. anatom.	bakteriol. Keimgehalt	Großhirn	virologisch Kleinhirn	Lendenmark
1	verdächtig	+	unspez.	+	subdurales Hämatom	unspez. β -häm. Str.	-	-	-
2	verdächtig	+	unspez.	+	Hämatom	unspez.	+	-	-
3	verdächtig	+	unspez.	+	subdurales Hämatom i. Kreuzlendenber.	unspez.	-	-	-
4	verdächtig	+	unspez.	+	Eiter i. Halsber.	-	+	+	+
5	verdächtig	+	unspez.	+	-	unspez.	-	-	-
6	verdächtig	+	unspez.	+	-	unspez.	-	-	-
7	verdächtig	+	unspez.	+	-	β -häm Str	-	-	-
8	verdächtig	+	unspez.	-	-	unspez.	-	-	-
9	verdächtig	-	β -häm. Str.	+	-	unspez.	-	-	-
10	verdächtig	-	unspez.	+	-	β -häm. Str.	-	-	-
11	verdächtig	-	unspez.	-	-	-	-	-	-
12	verdächtig	-	unspez.	-	-	-	-	-	-
13	verdächtig	-	β -häm. Str.	-	-	unspez.	-	-	-
14	verdächtig	-	unspez.	-	-	unspez.	-	-	-
15	verdächtig	-	β -häm. Str.	-	-	unspez.	-	-	-
16	verdächtig	-	unspez.	-	-	unspez.	-	-	-
17	unverdächtig	+	unspez.	-	vermehrt Cerebrospinalflüss.	unspez. β -häm. Str.	-	-	-
18	unverdächtig	+	β -häm. Str.	-	-	-	-	-	-

¹ Intranukleare Einschlusskörperchen in Lunge, Leber oder Milz

Untersuchungen an Abortstuten mit zentralnervösen Krankheitserscheinungen

Im Jahre 1969 traten bei drei Stuten in zwei von EHV-1-Abortenzootien betroffenen Vollblutgestüten Lähmungserscheinungen auf. Dabei waren uns klinische Beobachtungen an diesen Stuten und in den betroffenen Gestüten sowie die post mortem Untersuchung einer dieser Stuten möglich.

Die EHV-1-Enzootie führte im *Gestüt A* bei 10 von 32 tragenden Stuten zum Abort. Vier dieser 10 Stuten zeigten vor dem Abort Fieber. Zu diesen vier Pferden gehörten die zwei Stuten, die 5 bzw. 6 Tage nach dem Fieberbeginn zentralnervöse Krankheitserscheinungen gezeigt hatten. Im Bestand A erkrankte die *Stute 1* mit folgenden klinischen Anzeichen:

Körpertemperatur 39,5°C, Inappetenz, Ikterus, verminderte Peristaltik. Die Körpertemperatur stieg am zweiten Tage der Erkrankung auf 40°C an, sank dann langsam ab und erreichte am 4. Tage wieder Normalwerte. Die genannten klinischen Erscheinungen änderten sich nicht wesentlich. Am 7. Tag zeigte die Stute morgens einen taumelnden Gang und lag vormittags fest. Sie erhob sich nicht wieder und verfohlte am 13. Tag. Am 17. Tag wurde das Pferd getötet und sezziert.

Bei der *Stute 2* im *Gestüt A* wurde ebenfalls ein Temperaturanstieg festgestellt, weitere Anzeichen einer Krankheit fehlten anfangs. Die Körpertemperatur stieg innerhalb von zwei Tagen auf 39,6°C und war am 6. Tag wieder auf 38,9°C abgesunken. Vom 6. Tag an zeigte die Stute unsichere Bewegungen der Nachhand beiderseits. Am 16. Krankheitstag abortierte die Stute. Die Nachhandschwäche verlor sich im Verlauf der folgenden Wochen.

Die *Stute 3* im *Bestand B*, in dem drei von fünf Stuten einen EHV-1-Abort erlitten, kam auf einem Transport plötzlich zum Festliegen. Sie stand am gleichen Tage wieder auf, zeigte jedoch beiderseits eine Nachhandschwäche mit schleifendem Gang. Daraufhin wurde sie am nächsten Tag in die Klinik für Pferde der Tierärztlichen Hochschule Hannover gebracht. Sieben Tage später verfohlte die Stute. Nach einer weiteren Woche wurde sie zum *Gestüt* zurücktransportiert und wegen unveränderter Nachhandschwäche getötet, ohne daß weitere Untersuchungen möglich waren.

Aus den abortierten Feten aller drei Stuten mit Lähmungserscheinungen wurde mittels primärer Zellkulturen Virus isoliert und als EHV 1 differenziert. Die drei Virusstämme wurden durch EHV-1-Antiserum (Kaninchen) spezifisch mit einem Index von $> 3,25$ neutralisiert. In der Komplementbindungsreaktion (Petzoldt, 1967) wiesen die Blutseren der drei Stuten zur Zeit des Abortes Titer von

$> 1:256$ (*Stute 1*), $1:8$ (*Stute 2*) bzw. $> 1:256$ (*Stute 3*)

auf. Die *Stute 2* war anderthalb Monate vor dem Abort notgeimpft worden.

Bei der Sektion der *Stute 1* aus dem Bestand A ließen sich im Gegensatz zur histologischen Untersuchung nur wenige pathologisch-anatomische Veränderungen nachweisen. Die Mundschleimhäute sowie die Konjunktiven

zeigten, ebenfalls wie die Innenauskleidung der Gefäße und die gesamte Subkutis, eine mäßige Gelbfärbung. Bei der Eröffnung der Bauchhöhle floß mäßig vermehrt bernsteinfarbene Bauchhöhlenflüssigkeit ab. Die Parenchyme waren hochgradig blutgefüllt, wahrscheinlich als Folge der Tötung. Der Uterus war mangelhaft kontrahiert, die Uteruswand diffus blutig durchtränkt und stark ödematös. Die Innenauskleidung des Uterus war wenig mit trüben, schmierigen, grauweißen Belägen bedeckt. Bei der Eröffnung des Schädeldaches floß stark vermehrt Liquor ab. Bei der Untersuchung des Kopfes sowie der Durchtrennung des Tierkörpers zur Entnahme des Rückenmarkes ergaben sich keine Anhaltspunkte für Frakturen oder osteoarthrotische Prozesse im Wirbelbereich, die eine Lähmung ursächlich erklären könnten. Ebenso wenig ließen sich bei der Sektion des weichen Geburtsweges Hinweise auf eventuell vorgekommene Quetschungen ermitteln.

Bei der *histologischen Untersuchung* standen die Befunde am ZNS im Vordergrund. Während in den untersuchten Großhirnlokalisationen eine geringgradige nichteitrigte Infiltration der Meningen sowie ein mittelgradiges submeningeales Ödem mit Ödemen um Ganglienzellen und Astrozyten im Bereich der Molekularschicht vorherrschten, fanden sich im Ammonshorn (Abb. 1) sowie im Bereich des Hirnstammes ausgedehnte Gefäßveränderungen. Vorwiegend die Arteriolen und Arterien waren mit breiten Zellmänteln umgeben. Die Zellen bestanden größtenteils aus unreifen Lymphozyten, doch war auch eine Anzahl histiozytärer sowie einzelner plasmazellulärer Ele-

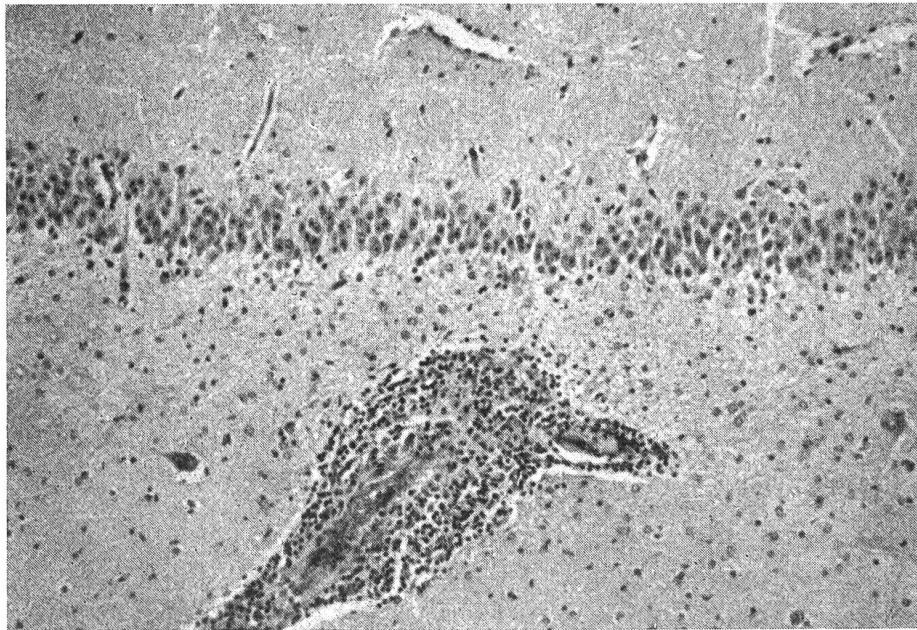


Abb. 1 Hochgradige perivaskuläre Infiltration mit fibrinoider Gefäßwandverquellung im Ammonshorn (Vergr. 78fach)

mente nachzuweisen. In zahlreichen der veränderten Gefäße fand sich eine breite Insudation der Intima mit PAS-positiven Substanzen sowie eine Hyalinisierung der Media. In der Gefäßperipherie ließen sich in mehreren Gefäßen PAS-positive, zu kugeligen Elementen kondensierte eiweißreiche Massen nachweisen, die eine erhebliche Auflockerung des Hirnparenchyms verursachten (Abb. 2). Bei der Untersuchung der Medulla oblongata sowie der verschiedenen Segmente des Rückenmarkes im vorderen Halsteil, der Intumescentia cranialis, dem vorderen Lendenmark sowie der Intumescentia caudalis fielen um die veränderten Gefäße ausgedehnte Malazien in irregulärer Anordnung auf (Abb. 3). Außerdem fand sich in den Rückenmarksmeningen in den genannten Lokalisationen eine geringgradige lymphozytäre Infiltration sowie gelegentlich eine perivaskuläre Infiltration auch in der grauen Substanz. In zahlreichen Ganglienzellen, vor allem des Ammons-hornes und des Hirnstammes, waren feinste PAS-positive körnige Gebilde abgelagert, die als Alterspigment zu deuten sind.

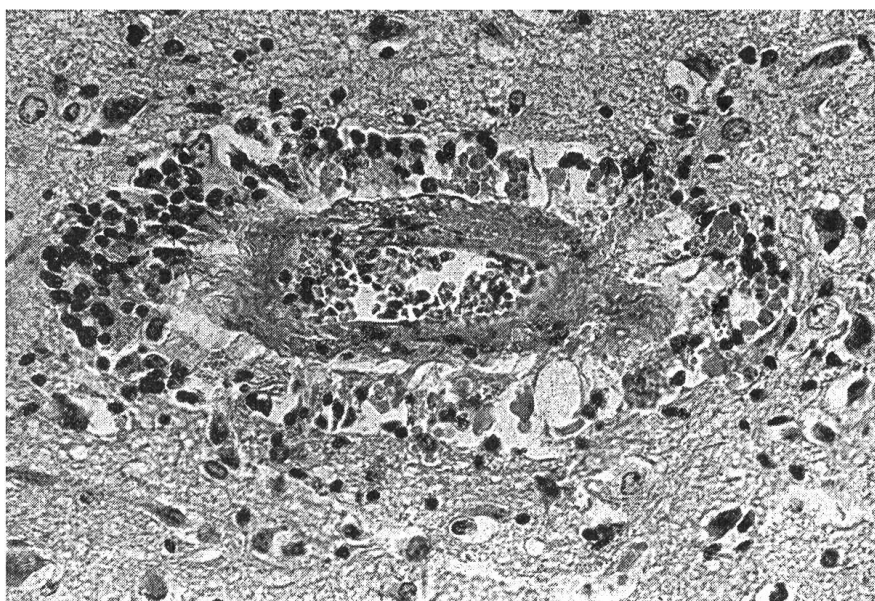


Abb. 2 Herdförmige fibrinoide Verquellung einer Arteriolenwand mit hochgradiger perivaskulärer Infiltration sowie Plasmadiapedese und Auflockerung der Hirnsubstanz im Bereich der Pons (Vergr. 300fach)

Der Uterus zeigte ein hochgradiges Ödem mit ausgedehnten Blutungen und im Bereich der Schleimhautbasis eine hochgradige perivaskuläre lymphozytäre Infiltration. In der Leber herrschte eine hochgradige Kupferzell-Aktivierung vor. Das gesamte lymphatische System war hochgradig aktiviert, zeigte jedoch keine zentrofollikulären Nekrosen.

Virologisch wurden Lunge, Leber, Niere, Milz, Uterus, Darm sowie drei

verschiedene Lokalisationen des Gehirns und vier des Rückenmarkes untersucht. In fünf Passagen in primären Schafnieren- und drei Passagen in primären Pferdenierenzellkulturen konnte Virus nicht isoliert werden.

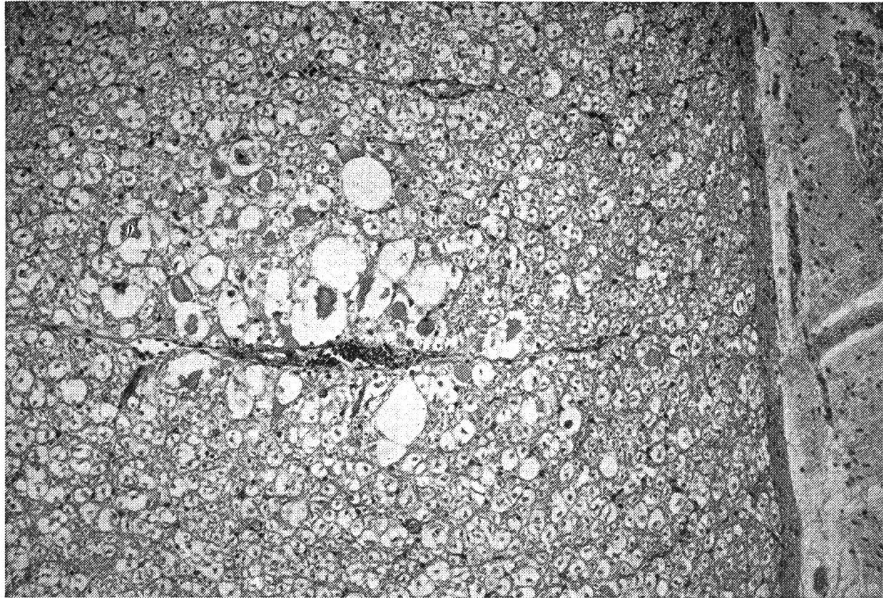


Abb. 3 Herdförmig ausgedehnte Malazie und nichteitrigue Myelitis im Bereich des vorderen Halsmarkes (Vergr. 100fach)

Schlußfolgerungen

Die von Jelev (1964) auf Grund histologischer Untersuchungen getroffene Feststellung, daß für den Tod des Fetus in utero schwerwiegende Veränderungen am ZNS ausschlaggebend seien, findet durch unsere Untersuchungen wie auch durch die Befunde von Jackson und Kendrick (1971) keine Bestätigung. Da trotz unserer Untersuchung von drei verschiedenen ZNS-Lokalisationen je Fetus in sieben von neun virologisch gesicherten EHV-1-Abortfällen Virus im ZNS nicht nachweisbar war, kann das ZNS nicht wie Lunge oder Leber als Hauptmanifestationsorgan der EHV-1-Infektion im Fetus angesehen werden. Auch ergab die histologische Untersuchung der Feten keine Befunde am ZNS, die auf eine EHV-1-Infektion hinwiesen. Eine sichere Beurteilung von Gliainfiltration bzw. -proliferation sowie Ödem im jugendlichen Gewebe ist bisher kaum möglich. Wahrscheinlich sind Affektionen des ZNS für das Absterben des Fetus nicht allein verantwortlich. Dennoch ist im Verlauf einer Virämie die Anwesenheit von Virus im ZNS möglich. Damit erklären wir den EHV-1-Nachweis im ZNS von zwei Feten.

Der geschilderte Enzootieverlauf im Gestüt A läßt auf die Infektion mit einem besonders virulenten EHV-1-Stamm schließen, der auf eine Reihe

nicht immunisierter Pferde traf. Es fällt auf, daß im Gestüt A die beiden Pferde mit Lähmungserscheinungen zu den vier Stuten zählten, die vor dem Abort Fieber hatten. Auf Grund des histologischen Gehirnbefundes, einer nachweisbaren nichteitrigen Meningoencephalo-Myelitis mit ausgedehnten Malazien in mehreren Lokalisationen des Rückenmarkes, lassen sich die zentralnervösen Störungen erklären, die zum Festliegen des Tieres führten. Es ist anzunehmen, daß sich infolge der schweren Gefäßveränderungen, die man als fibrinoide Verquellung deuten kann, die beschriebene Rückenmarkserweichung manifestierte. Diese Annahme wird durch die Befunde von Jackson und Kendrick (1971) unterstützt, die bei 5 experimentell infizierten Stuten post mortem ebenfalls besonders im Nervensystem, wo degenerative Veränderungen vorlagen, Entzündungen, speziell in Gefäßnähe, feststellten. Die histopathologischen Veränderungen und der EHV-1-Nachweis in den abortierten Feten dieser Stuten lassen den Schluß zu, daß die Lähmungserscheinungen durch die EHV-1-Infektion verursacht worden waren, in deren Folge die schweren Gefäßalterationen entstanden. Der negative Ausgang der virologischen Untersuchung der Stute 1 könnte eventuell dadurch erklärt werden, daß hier die Euthanasie mit Chloralhydrat vorgenommen wurde, zu dessen Abbauprodukten Trichloräthanol und Trichloroessigsäure gehören. Nach Dalsgaard (1970) könnten auch virusneutralisierende Antikörper einem direkten Virusnachweis entgegengewirkt haben.

Unsere Beobachtungen entsprechen den Literaturangaben, nach denen es bei erwachsenen Pferden zu einer deutlichen Manifestation der EHV-1-Infektion am ZNS kommen kann. Im Gegensatz zur Meinung von Nelz (1968) und übereinstimmend mit Saxegaard (1966), Dalsgaard (1970) sowie Bitsch und Dam (1971) sind auch bei Vollblutpferden erhebliche paralytische Erscheinungen möglich, die manchmal sogar eine Tötung erforderlich machen. Das relativ seltene Auftreten derartiger Symptome und die in unserem Falle äußeren Schwierigkeiten, von erwachsenen Pferden für den Virusnachweis geeignetes Untersuchungsmaterial zu erhalten, erklären unter anderem, warum zurzeit erst wenig über die EHV-1-Infektion des ZNS bekannt ist. Wenn auch in den von uns untersuchten Fällen entsprechende Anhaltspunkte nicht vorlagen, sind derartige Kenntnisse vor allem auch für die Differentialdiagnose gegenüber der Arteriitis des Pferdes (Doll et al., 1957; Jones et al., 1957) notwendig.

Zusammenfassung

Die virologische Untersuchung von 37 abortierten Feten führte in 9 Fällen zum Nachweis von EHV 1 in den großen Körperparenchymen. In 2 dieser Fälle war das Virus auch im Zentralnervensystem (ZNS) nachweisbar. Aus 23 weiteren ZNS-Proben der virologisch nachweislich EHV-1-infizierten Feten konnte Virus nicht isoliert werden. Ferner wurde das Auftreten zentralnervöser Krankheitserscheinungen bei drei Stuten beobachtet, die abortiert hatten und aus deren Feten EHV 1 isoliert worden war. Eine dieser Stuten konnte seziiert werden. Der pathologisch-anatomische und -histologische Befund wird ausführlich beschrieben und auf das Vorliegen einer

Meningo-Encephalomyelitis mit fibrinoider Verquellung der Gefäße hingewiesen. Die virologische Untersuchung dieser Stute, die wegen Festliegens getötet worden war, blieb erfolglos. Auf Grund der einschlägigen Literatur wird die Rolle des ZNS im EHV-1-Infektionsgeschehen diskutiert.

Résumé

L'examen virologique de 37 fœtus a permis de déceler la présence de EHV 1 dans les parenchymes chez 9 fœtus. Pour deux fœtus le virus a également été mis en évidence dans le système nerveux central. Dans 23 autres prélèvements du SNC chez les fœtus positifs au EHV 1, il n'a pas été possible d'y isoler le virus. On a observé la présence de signes morbides du SNC chez 3 juments qui avaient avorté et chez les fœtus desquelles on a isolé EHV 1. L'autopsie a été pratiquée sur l'une de ces juments. Les modifications anatomo-pathologiques et histologiques sont décrites en détail et l'on met en évidence la présence d'une méningo-encéphalomyélite accompagnée d'un épaississement fibrineux des vaisseaux. Chez cette jument abattue pour une paraplégie, l'examen virologique a été négatif. A l'aide de la littérature, le rôle du SNC dans les infections à EHV 1 est passé en revue.

Riassunto

L'esame virologico esperito su 37 feti abortiti portò in 9 casi all'identificazione di EHV 1 nei grossi parenchimi del corpo. In 2 di questi casi fu possibile evidenziare il virus anche nel sistema nervoso centrale (SNC). In 23 prove sul SNC di feti riconosciuti virologicamente infetti da EHV 1, il virus non potè esser evidenziato. Inoltre vennero rinvenuti sintomi di malattia del SNC in 3 cavalle, che avevano abortito e dai cui feti era stato isolato il EHV 1. Una di queste cavalle fu sottoposta ad autopsia. Il reperto patologico-anatomico e patologico-istologico è descritto nei dettagli, con particolare indicazione di una meningo-encefalomielite con inibizione fibrinoide dei vasi. L'esame virologico di questa cavalla, che era stata uccisa per paresi, non diede esito positivo. Sulla scorta della abbondante letteratura, viene discussa la importanza del SNC nello sviluppo delle infezioni da EHV 1.

Summary

The virological examination of 37 aborted foetuses led in 9 cases to EHV 1 being found in the large body parenchymas. In 2 of these cases the virus was also proved to be present in the central nervous system. In 23 further tests on the central nervous system of foetuses which had been proved to be infected with EHV 1 the virus could not be isolated. The appearance of central nervous disease symptoms were also observed in 3 mares which had aborted and EHV 1 had been isolated from their foetuses. One of these mares could be dissected. The pathological-anatomical and pathological-histological findings are described in detail and attention is drawn to the presence of a meningo-encephalomyelitis with fibrinous swelling of the vessels. The virological examination of this mare, which had been slaughtered because of paresis, was unsuccessful. On the basis of the pertinent literature the role of the central nervous system in EHV 1 infections is discussed.

Schrifttum

Bitsch V. and Dam A.: Nervous disturbances in horses in relation to infection with Equine Rhinopneumonitis Virus (Brief communication). *Acta vet. Scand.* 12, 134-136 (1971). – Bryans J.T., McGee W.R., Prickett M.E.: Diskussionsbeiträge anlässlich der 2. Internationalen Konferenz über Infektionskrankheiten des Pferdes, Paris 1969. In: Bryans J.T. and Gerber H. (1970): *Equine Infectious Diseases II*. S. Karger, Basel 1970 60-61 (1970). –

Byrne R.J., Lee Quan A. and Kaschula V.R.: Responses of horses to a neurotropic strain of Equine Influenza Virus. *Amer. J. Vet. Res.* 19, 655-660 (1958). – Corner A.M., Mitchell D. and Meads E.B.: Equine Virus Abortion in Canada. I. Pathological Studies of Aborted Fetuses. *Cornell. Vet.* 53, 78-88 (1963). – Dalsgaard H.: Enzootisk parese hos heste i tilslutning til udbrud af rhinopneumonitis (virus abort). Enzootische Parese bei Pferden als eine Folge von Ausbrüchen von Rhinopneumonitis (Virusabort). *Medlemsbl. danske Dyrlaegeforen* 53, 71-76 (1970). – Dammann C.: Das seuchenhafte Verfohlen im Hauptgestüt Beberbeck während des Winter 1907/08. *Arch. wiss. prakt. Tierhkd. Suppl.* 36, 37-71 (1910). – Dimock W.W., Edwards P.R. and Bruner D.W.: Infections of fetuses and foals. *Kent. Agric. Exp. St. Bull.* 1928, 509. – Sept. 1947a. – Dimock W.W., Edwards P.R. and Bruner D.W.: Infections observed in equine fetuses and foals. *Cornell. Vet.* 37, 89-99 (1947b). – Doll E.R., Bryans J.T., McCollum W.H. and Crowe M.E.W.: Isolation of a filtrable agent causing arteritis of horses and abortion by mares its differentiation from the equine abortion (Influenza) virus. *Cornell. Vet.* 47, 3-41 (1957). – Guillerey J.: Über den epizootischen Abortus der Stuten. *Arch. wiss. prakt. Tierhkd.* 24, 37-68 (1903). – Hatziolos B.C. and Reagan R.L.: Neurotropism of Equine Influenza-Abortion Virus in Infant Experimental Animals. *Amer. Journ. Vet. Res.* 21, 856-861 (1960). – Jackson T. and Kendrick J.W.: Paralysis of horses associated with Equine Herpesvirus 1 infection. *J. Amer. Vet. Med. Ass.* 158, 1351-1357 (1971). – Jeleu V.: Morphologische Veränderungen im Gehirn und in den Drüsen von Feten beim Virusabort der Stuten (übersetzt). *Isv. Inst. srav. Patol. dem. Zhiv. Sofia* 10, 245-253 (1964). – Jones T.C., Doll E.R. and Bryans J.T.: The lesions of equine viral arteritis. *Cornell. Vet.* 47, 52-68 (1957). – Kaschula V.R. Beaudette F. and Byrne R.J.: The adaptation of equine influenza virus to infant mice by the intratracheal route. *Cornell. Vet.* 47, 137-142 (1957). – Köhler E.: Zur Pathogenese des Virus-Abortus der Stuten. *Med. Vet. Diss. München* 1950. – Manninger R.: Studies on infectious abortion in mares due to a filterable virus. *Acta Vet. Hung.* 1, 62-72 (1949). – Nelz P.: Der Virusabort der Stute (eine Literaturstudie). *Vet. Diss. Humboldt Univ. Berlin* 1968. – Petzoldt K.: Die Technik der Komplexbindungsreaktion zur Diagnose des Virusabortes der Stuten (Rhinopneumonitis). *Dt. Tierärztl. Wschr.* 74, 252-255 (1967). – Petzoldt K., Dieckmann W. und Lindemann L.: Vergleichende diagnostische Untersuchungen an Feten und Fohlen bei Rhinopneumonitis-virusinfektion (Virusabort der Stuten). *Dt. Tierärztl. Wschr.* 75, 545-549 (1968). – Sályi, J.: Beitrag zur Pathohistologie des Virusabortus der Stuten. *Arch. Tierhkd.* 77, 244-253 (1942). – Saxegaard F.: Isolation and identification of equine Rhinopneumonitis Virus (Equine abortion virus) from cases of abortion and paralysis. *Nord. Vet. Med.* 18, 504-512 (1966). – Searl R.C.: Diagnosis and prevention of Equine respiratory diseases. *Vet. Med.* 62, 426-433 (1967). – Traum J. and Maderious W.E.: An outbreak of equine virus abortion in California. *J. Amer. Vet. med. Ass.* 109, 468-469 (1946). – Westerfield C. and Dimock W.W.: The Pathology of Equine Virus Abortion. *J. Amer. Vet. med. Ass.* 109, 101-111 (1946). – Zeller R. und Teufel P.: Untersuchungen zur respiratorischen Form der Rhinopneumonitis bei erwachsenen Pferden. *Berliner Münchener Tierärztl. Wschr.* 83, 349-352 (1970).

Anschrift der Verfasser: Professor Dr. Klaus Petzoldt, Institut für Mikrobiologie und Tierseuchen der Tierärztlichen Hochschule Hannover, 3 Hannover, Bischofsholer Damm 15.

Für wertvolle technische Mitarbeit danken wir Frau Rosemarie Schmidt und Frau Maritza Sander.