

**Zeitschrift:** Schweizer Archiv für Tierheilkunde SAT : die Fachzeitschrift für Tierärztinnen und Tierärzte = Archives Suisses de Médecine Vétérinaire  
ASMV : la revue professionnelle des vétérinaires

**Herausgeber:** Gesellschaft Schweizer Tierärztinnen und Tierärzte

**Band:** 115 (1973)

**Heft:** 12

**Artikel:** Röntgenologische Untersuchungen über die Erkrankungsformen der Spondylose beim Deutschen Boxer

**Autor:** Mühlebach, R. / Freudiger, U.

**DOI:** <https://doi.org/10.5169/seals-593292>

### **Nutzungsbedingungen**

Die ETH-Bibliothek ist die Anbieterin der digitalisierten Zeitschriften. Sie besitzt keine Urheberrechte an den Zeitschriften und ist nicht verantwortlich für deren Inhalte. Die Rechte liegen in der Regel bei den Herausgebern beziehungsweise den externen Rechteinhabern. [Siehe Rechtliche Hinweise.](#)

### **Conditions d'utilisation**

L'ETH Library est le fournisseur des revues numérisées. Elle ne détient aucun droit d'auteur sur les revues et n'est pas responsable de leur contenu. En règle générale, les droits sont détenus par les éditeurs ou les détenteurs de droits externes. [Voir Informations légales.](#)

### **Terms of use**

The ETH Library is the provider of the digitised journals. It does not own any copyrights to the journals and is not responsible for their content. The rights usually lie with the publishers or the external rights holders. [See Legal notice.](#)

**Download PDF:** 01.04.2025

**ETH-Bibliothek Zürich, E-Periodica, <https://www.e-periodica.ch>**

## Röntgenologische Untersuchungen über die Erkrankungsformen der Spondylose beim Deutschen Boxer<sup>1</sup>

von R. Mühlebach und U. Freudiger<sup>2</sup>

### Einleitung

Spondylose, Spondylarthritis, Spondylitis usw. sind in der Veterinärmedizin häufig gebrauchte, jedoch nicht immer klar definierte Begriffe. Die Spondylose kann ganz allgemein als Folgeerscheinung degenerativer Erkrankungen der Wirbelsäule, insbesondere der Zwischenwirbelscheiben und der Wirbelkörper, definiert werden. Im Verlaufe dieser degenerativen Prozesse kommt es vorwiegend an der Ventralseite der Wirbelsäule zu progressiven An- bzw. Auflagerungen von Knochensubstanz (Osteophyten).

Die Spondylose erstreckt sich selten über die gesamte Wirbelsäule, sondern bleibt meistens auf einzelne Wirbelkörper oder Wirbelsäulenabschnitte beschränkt. Das Ausmaß solcher Veränderungen, das heißt Zacken, Randwülste, knöcherne Brückenbildungen, und deren Lokalisation lassen sich beim lebenden Tier nur röntgenologisch feststellen.

In den verschiedenen bisher erschienenen Arbeiten über Spondylose beim Hund (Pommer, 1933; Jpolyi, 1939; Schick, 1942; Glenney, 1956; Belkin, 1958; Martin, 1958; Schnitzlein, 1960; Zimmer und Stähli, 1960; Morgan, 1967) werden teilweise widersprüchliche Angaben über die Häufigkeit des Vorkommens, die klinische Bedeutung der spondyloischen Veränderungen, besonders aber über die Ätiologie und Pathogenese gemacht. Gleich wie in der Veterinärmedizin findet man auch in dem viel umfangreicheren Schrifttum der Humanmedizin die widersprüchlichsten Ansichten über die Ätiologie und Pathogenese. Die Begriffsverwirrung äußert sich schon in der Nomenklatur, indem die verschiedenen Begriffe wie Spondylose, Spondylitis, Spondylarthritis usw. synonym verwendet werden.

In der folgenden Arbeit wurde versucht, das Krankheitsbild des Spondylosekomplexes beim Deutschen Boxer, vorwiegend anhand röntgenologischer

<sup>1</sup> Diese Untersuchungen wurden durch den Nelly-Helene-Frey-Fonds der Albert Heim-Stiftung und durch den Schweizerischen Boxerclub unterstützt.

<sup>2</sup> Adresse: Postfach 2735, CH-3001 Bern, Schweiz.

Untersuchungen, zu differenzieren. Daß sich auf Grund von Röntgenbefunden bei dieser Rasse eine auffallende Häufung von Spondylose zeigt, ist schon in mehreren Berichten (Martin, 1959; Schnitzlein, 1960; Zimmer und Stähli, 1960; Morgan, Lijunggren und Read, 1967) erwähnt worden, daß aber derartige Veränderungen in ausgeprägtem Maße schon bei sehr jungen Boxern vorkommen, war bisher praktisch unbekannt. So stellte sich auch die Frage, ob dieses gehäufte Vorkommen beim Deutschen Boxer einer bloßen Prädisposition zuzuschreiben sei oder ob allenfalls auch genetische Faktoren eine Rolle spielen. Zudem wollten wir auch einen eventuellen Zusammenhang zwischen der ausgeprägten Empfänglichkeit für Spondylose und der besonderen körperlichen Konstitution dieser Rasse in Erfahrung bringen.

## Eigene Untersuchungen

### A. Material und Technik

Wir waren bestrebt, eine möglichst große Anzahl Boxer röntgenologisch zu erfassen. Um dieses Ziel erreichen zu können, wurden die Boxerbesitzer durch Aufrufe der Albert-Heim-Stiftung in Zusammenarbeit mit dem Schweizerischen Boxerclub im «Schweizer Hundesport» und «Le Chien» aufgefordert, ihre Hunde in den Tierspitälern Bern oder Zürich unentgeltlich röntgen zu lassen. Zudem wurden die Wirbelsäulen aller wegen anderer Leiden in unserer Klinik vorgestellten Boxer geröntgt. Nach oben wurde keine, nach unten die Altersgrenze von ca. 9 Monaten (Beginn des Epiphysenschlusses einzelner Wirbelkörper nach Hare, 1961) festgelegt.

Gesamthaft wurden 324 Boxer röntgenologisch untersucht (Tab. 1).

Tab. 1 Untersuchungsgut nach Alter und Geschlecht

Altersgruppen	♂	♀	Total
I 9– 12 Monate	16	10	26
II 13– 24 Monate	33	33	66
III 25– 48 Monate	39	36	75
IV 49– 72 Monate	37	22	59
V 73– 96 Monate	35	18	53
VI 97–120 Monate	18	7	25
VII über 120 Monate	13	7	20
	191	133	324

Gleichzeitig wurden die Abstammungsurkunden zur Abklärung der Verwandtschaftsbeziehungen und zur genetischen Auswertung gesammelt. Eine gezielte Anamneseerhebung (Verwendungszweck des Hundes als Haus-, Schutz- oder Arbeitshund, erlittene Unfälle, Krankheiten irgendwelcher Genese, vorausgegangene Trächtigkeiten) dienten für die ätiologische und pathogenetische Auswertung.

Die Röntgenaufnahmen erfolgten nach einer einheitlichen Technik. Dies war sehr wesentlich, damit einheitliche Kriterien in der Beurteilung des Auftretens, der Konfiguration, des Entwicklungsgrades, der Lokalisation und der Frequenz der Knochenneubildungen an der Wirbelsäule angewandt werden konnten. Routinemäßig wurde pro Hund mit drei latero-lateralen Aufnahmen die gesamte Wirbelsäule dargestellt.

**B. Auswertung**

Jeder einzelne Wirbel der gesamten Wirbelsäule wurde am Negatoskop betrachtet und Lokalisation, Verteilung und Entwicklungsstadium der Osteophyten notiert.

Ähnlich wie Nathan (1962), Morgan (1967) und Gloobe und Nathan (1971) haben wir für die Bewertung der röntgenologischen Veränderungen ein Einteilungsschema zurechtgelegt. Dieses beruht auf einer Unterteilung der Osteophyten in fünf Entwicklungsgrade (Abb. 1). Damit ergibt sich die Möglichkeit, die spondylotischen Veränderungen zu klassifizieren. Für die Gradeinteilung ist weder die absolute Größe des einzelnen Osteophyten noch die Anzahl Osteophyten pro Wirbelsäule, sondern einzig und allein der Entwicklungsgrad, das heißt die Form (relative Größe), des einzelnen Osteophyten maßgebend (Abb. 1, 2 und 3). Die Größe der Knochenauflagerung steht in Relation zur Wirbelgröße. Demnach sind die größten Osteophyten in der Lumbalgegend anzutreffen. Dieser Ansicht ist auch Nathan (1962). So kann es vorkommen, daß Osteophyten von verschiedener (absoluter) Größe je nach ihrer Lokalisation (Wirbelgröße) den gleichen Entwicklungsgrad haben.

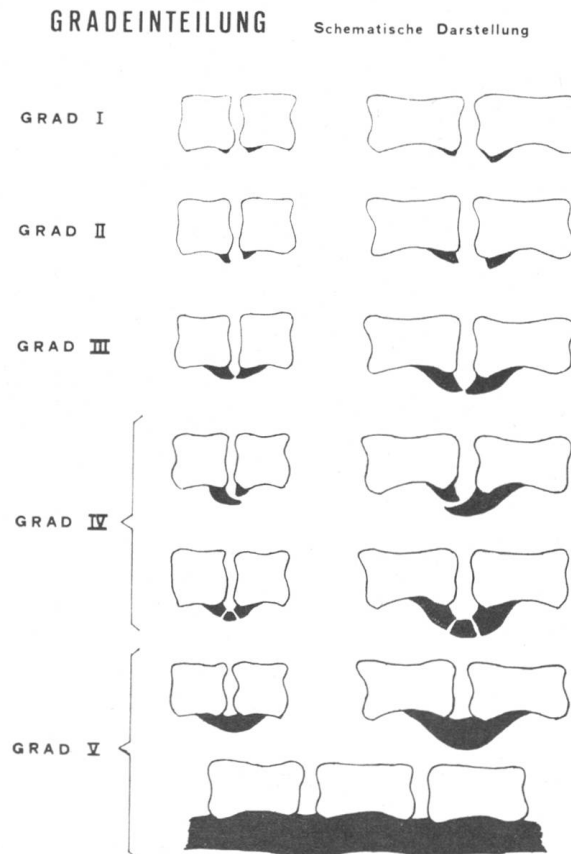


Abb. 1 Schematische Darstellung der fünf Osteophytengrade an Brust- bzw. Lendenwirbeln.

*Osteophyten I. Grades* (Abb. 1): Darunter wird eine auf dem Röntgenbild gut sichtbare, einzelne Hyperostosis verstanden. Oft erfährt die Endplatte dadurch eine gewisse Abflachung.

*Osteophyten II. Grades* (Abb. 1): In diesem Stadium sind schon eindeutige Knochenauflagerungen, meist kleine Sporne, die sich deutlich vom Wirbelkörperperrand abheben, erkennbar. Spondylose im Anfangsstadium mit Osteophyten vom I. und II. Grad wird besonders, wenn die Röntgenaufnahmen nicht genügend scharf sind oder die Lagerung der Tiere nicht korrekt war, oft übersehen, da die Veränderungen nur wenig ausgeprägt sind.

*Osteophyten III. Grades* (Abb. 1): Die Knochenneubildungen des dritten Grades zeigen meist schon typische papageienschnabelähnliche Formen, deren freie Enden sich deutlich gegen den Intervertebralraum richten. Sie erreichen oder überragen mit ihrer Spitze die Vertikallinie des kaudalen oder kranialen Wirbelkörperendes (Endplatten).

*Osteophyten IV. Grades* (Abb. 1): Beim vierten Grad reichen die Osteophyten mit ihrer Spitze bis unter den benachbarten Wirbelkörper. Zu diesem Grad werden auch neue Knochengebilde gezählt, bei denen eine Knocheninsel (sogenanntes «free bony segment») mit den «Osteophytenschnäbeln» der angrenzenden Wirbel pseudarthroseähnlich verbunden ist.

*Osteophyten V. Grades* (Abb. 1): Der fünfte Grad zeichnet sich dadurch aus, daß zwei benachbarte Wirbel miteinander durch eine knöcherne Brückenbildung fest verbunden sind. Da es sich bei der Syndesmitis ossificans (Verknöcherung des Ligamentum longitudinale ventrale) ebenfalls um eine Art Ankylosierung von Wirbelkörpern handelt, zählen wir diese Fälle zum fünften Grad.

### Spondyloseformen

Nach den pathologisch-anatomischen und röntgenologischen Veränderungen (Pommer, 1933; Jpolyi, 1939, 1941; Hansen, 1952, 1959; Hoerlein, 1953; Hansen und Olsson, 1954; Fankhauser, 1955; Glenney, 1956; Martin und Schnitzlein, 1957; Martin, 1958, 1959; Zimmer und Stähli, 1960; Morgan, 1967) lassen sich folgende Krankheitsformen abgrenzen:

1. *Spondylosis deformans* (Abb. 4): Veränderungen vorwiegend an den Wirbelkörpern nach primärer Degeneration der Zwischenwirbelscheiben.

2. *Spondylitis traumatica* (Abb. 5): Ähnliche pathologisch-anatomische Erscheinungen wie unter 1, mit dem Unterschied, daß primär ein äußeres Trauma auf die Wirbelsäule (Verletzung eines Discus, Wirbelkörperfraktur) eingewirkt hat.

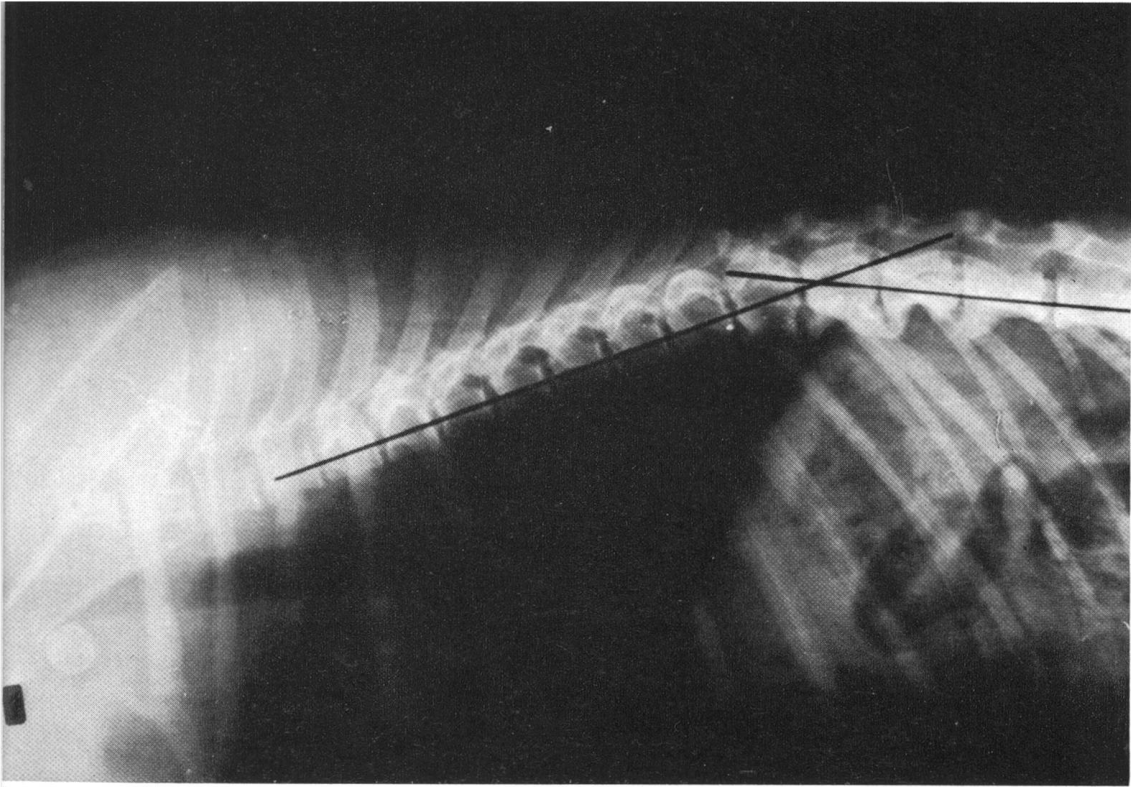
3. *Syndesmitis ossificans* (Abb. 6 und 7):

a) *primäre*: Die Verknöcherungsprozesse beginnen am Bandapparat, im Bereiche des ventralen Längsbandes. Erst später entarten die Disci. Von dieser Erkrankung werden in erster Linie jugendliche Tiere (1- bis 5jährige) erfaßt.

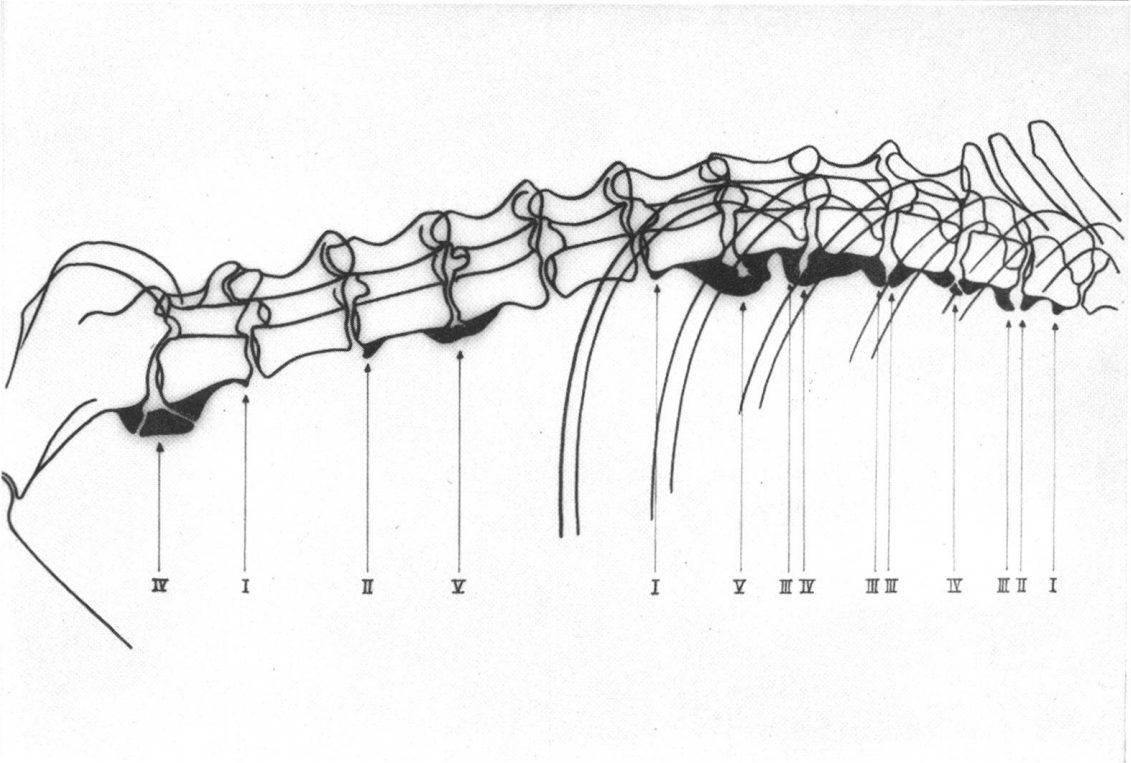
b) *sekundäre*: Es handelt sich dabei meistens um ältere Tiere. Diese zeigen bereits ausgedehnte Veränderungen einer Spondylosis deformans, wobei sekundär der Bandapparat miterkrankt.

Abb. 2 Größte dorsal-konvexe Biegung bei T<sub>12</sub>/T<sub>13</sub> (Boxerhündin, 32 Monate).

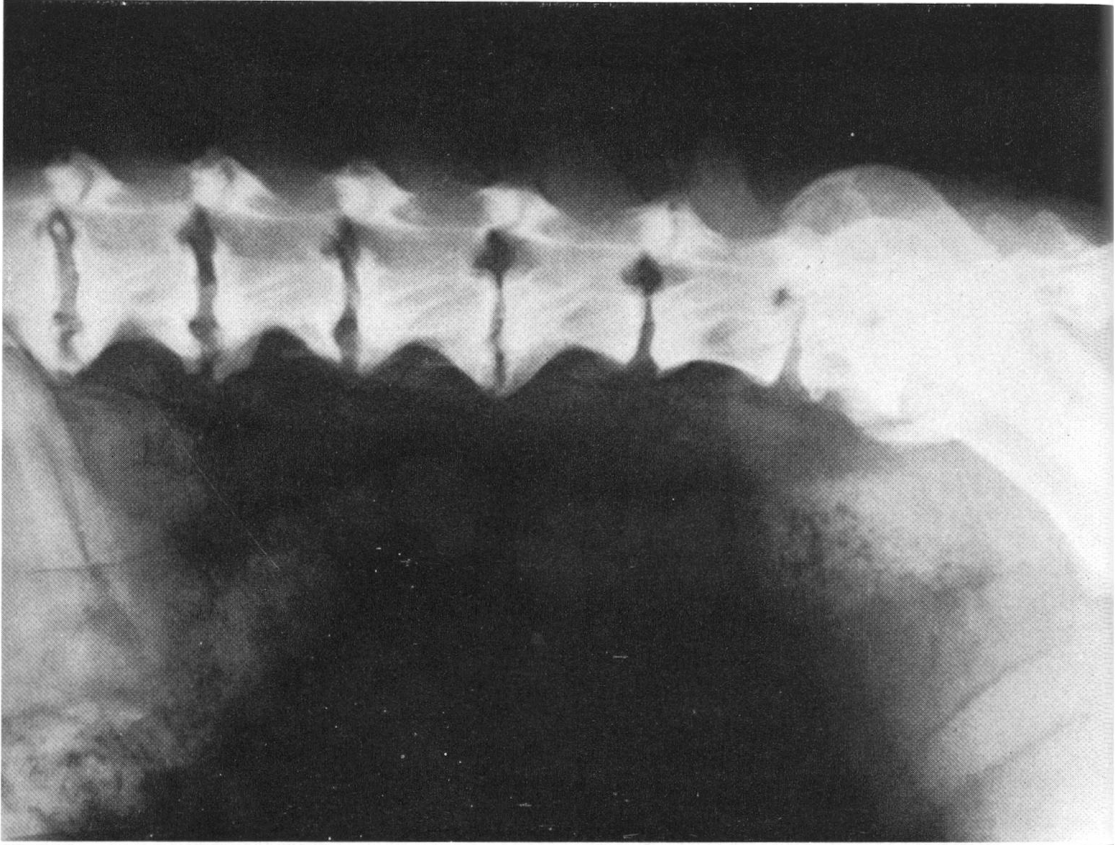
Abb. 3 Beispiel für die Auswertung der Röntgenaufnahme einer Wirbelsäule mit spondylotischen Veränderungen (Boxerhündin, 26 Monate).



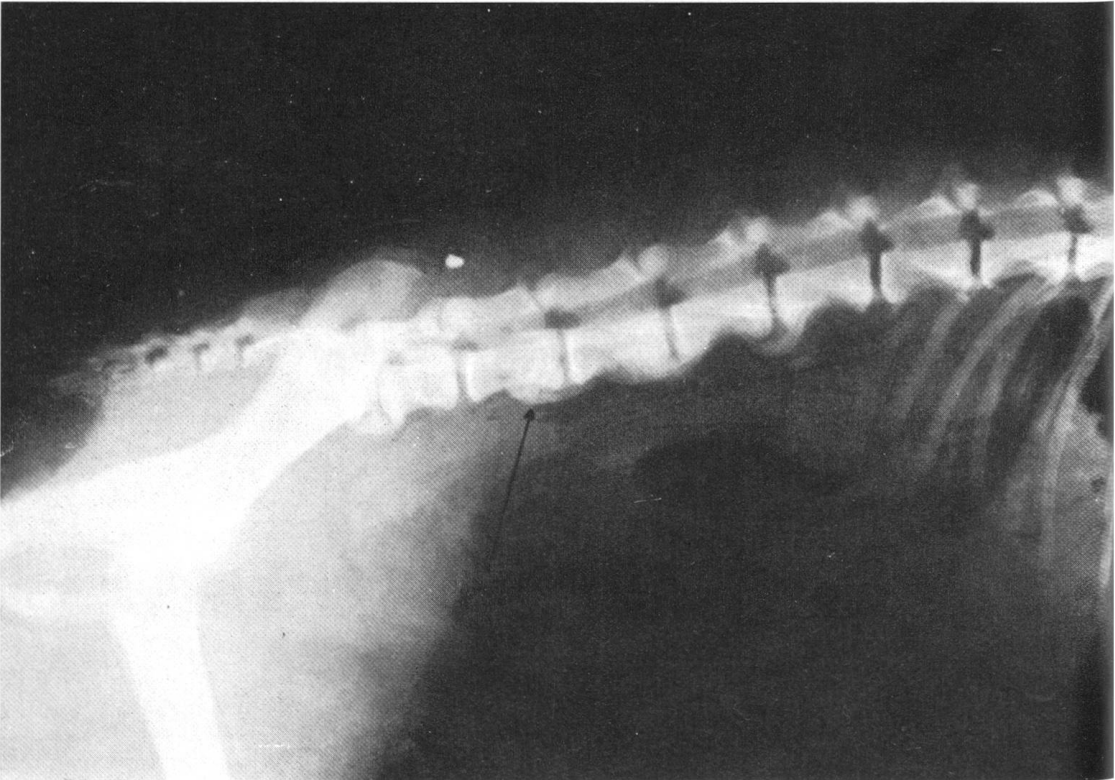
2



3



4



5

Tab. 2 Spondylofreqenz beim Deutschen Boxer

	♂	♀	N
Frei von spondylotischen Veränderungen	15 7,6%	8 6,0%	23 7,1%
Mit spondylotischen Veränderungen	176 92,4%	125 94,0%	301 92,9%
Total	191 58,9%	133 41,1%	324

### C. Resultate

#### a) Pathologisch-anatomische Befunde

Beim Vergleich der Röntgenresultate mit den Befunden der mazerierten Wirbelsäule schien die Größe der Osteophyten auf dem Röntgenbild etwas geringer zu sein. Gesamthaft gesehen aber waren die Unterschiede minim, so daß die Röntgenbefunde für Diagnose, Größe, Entwicklungsgrad und Lokalisation vollauf genügen.

#### b) Prozentuales Vorkommen der Spondylose beim Deutschen Boxer

Von den 324 geröntgten Boxern wiesen 92,9% an einem, meistens aber an mehreren Wirbeln spondylotische Veränderungen auf (Tab.2 und 3). Diese hohe Spondylofreqenz von 92,9% ist außergewöhnlich und übertrifft un-

Tab. 3 Frequenz der verschiedenen Spondyloseformen

	♂	♀	N
Spondylosis deformans	153 80,1%	102 76,7%	255 78,7%
Spondylitis traumatica	7 3,8%	5 3,8%	12 3,7%
Primäre Syndesmitis ossificans	7 } 3,8%	4 } 3,0%	11 } 3,4%
Sekundäre Syndesmitis ossificans	9 } 4,7%	14 } 10,5%	23 } 7,1%
	16 } 8,4%	18 } 13,5%	34 } 10,5%
Total	176 92,4%	125 94,0%	301 92,9%

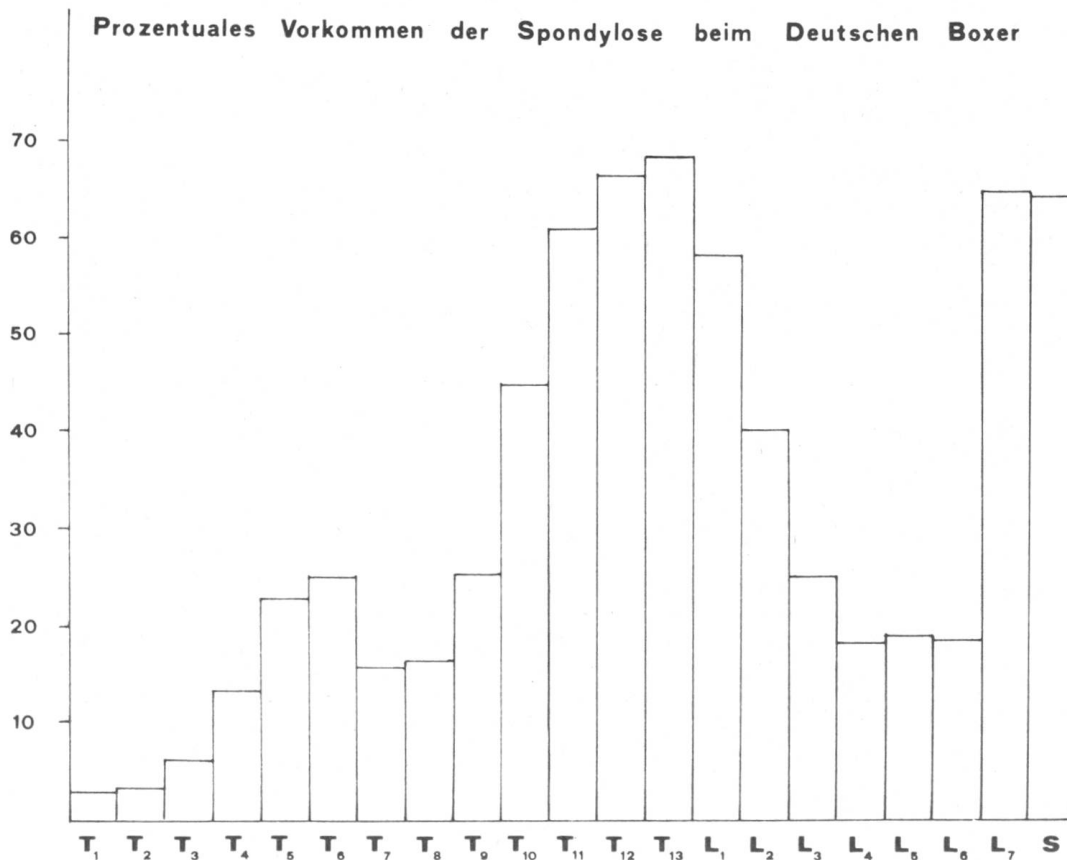
Abb. 4 Spondylosis deformans bei 7jähriger Boxerhündin.

Abb. 5 Spondylitis traumatica (Pfeil) und Spondylosis deformans bei Boxerhündin, 14 Monate alt.



sere Erwartungen und die bisher in der Literatur verzeichneten Häufigkeiten. Pommer (1933) fand spondylotische Veränderungen bei 17,8%, Jpolyi (1941) bei 14,4% und Morgan, Lijunggren und Read (1967) je nach Land (Schweden, USA, England) bei 16,2% bzw. 23,3% bzw. 62,8%. Die gegenüber dem schwedischen und amerikanischen Untersuchungsgut höhere Frequenz (62,8%) der in England untersuchten Hunde erklärt sich durch das bedeutend höhere Durchschnittsalter (8,8 Jahre). Diese Zahlen beruhen aber auf Untersuchungen aller Hunderassen. Schnitzlein (1960) und Morgan, Lijunggren und Read (1967) stellten beim Deutschen Boxer eine Spondylosehäufigkeit von 51% bzw. 54,3% fest.

Unsere Resultate zeigen einen signifikanten Unterschied im Vorkommen von Osteophytenbildung zwischen dem Boxer und den anderen Rassen. Sie deuten an, daß für die Spondyloseentstehung beim Boxer eine ausgeprägte Prädisposition vorhanden sein muß. Da die Auswahl unserer geröntgten Hunde eine rein zufällige war, und die Zahl 324 genügend groß, und deshalb als repräsentativ für eine Rasse gelten darf, dürften Zufälligkeiten für das Zustandekommen dieser hohen Frequenz (92,9%) ausgeschlossen sein.



Histogramm 1 Prozentuales Vorkommen der spondylotischen Veränderungen an Brust- und Lendenwirbelsäule beim Deutschen Boxer.

c) *Verteilung der Osteophyten über die Wirbelsäule (ausgenommen Halsabschnitt)*

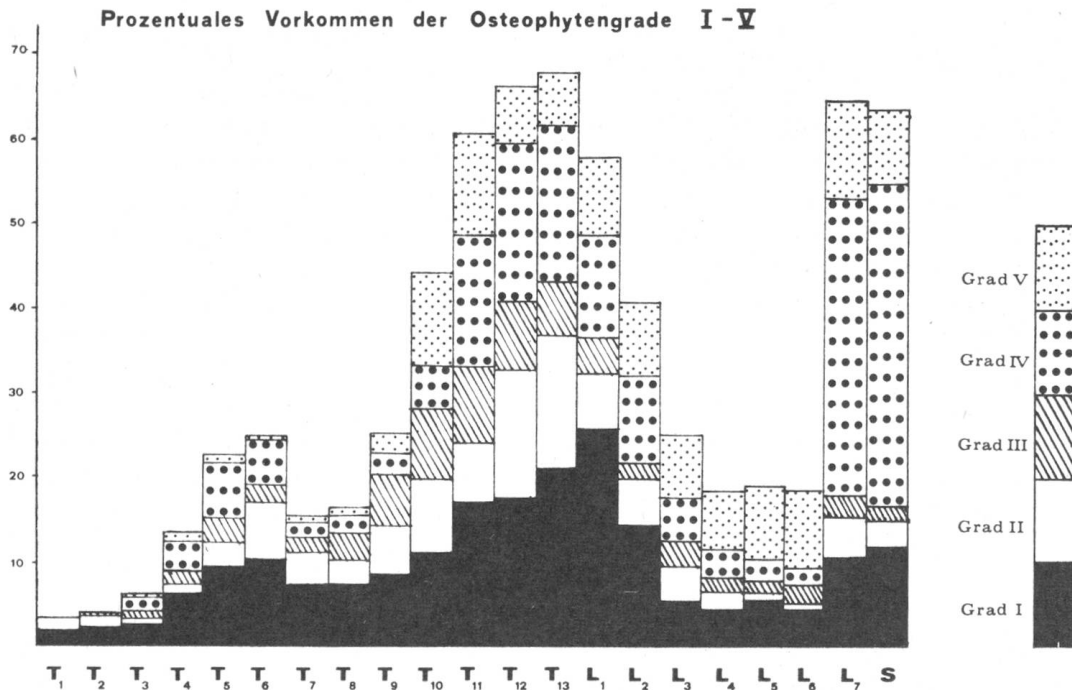
Aus Histogramm 1, das sämtliche 301 mit Osteophyten behafteten Hunde ohne Berücksichtigung von Alter, Geschlecht und Entwicklungsgrad umfaßt, geht der prozentuale Befall der einzelnen Brust- und Lendenwirbel mit Osteophyten hervor. Auf den Einbezug der Halswirbelsäule wurde verzichtet, da hier wenige und zudem aus anatomischen Gründen im Röntgenbild relativ undeutlich erkennbare Osteophyten beobachtet werden.

Auffallend sind die zwei eindeutigen Spitzen im Vorkommen von Osteophyten, die erste bei  $T_{12}/T_{13}$ , die zweite bei  $L_7/S$ . Die erste Prädilektionsstelle (Spitze) bei  $T_{12}/T_{13}$  ist durch die typische Körperform des Boxers bedingt.  $T_{12}/T_{13}$  entspricht dem Ort der größten dorso-konvexen Biegung in der Wirbelsäule dieser Rasse (Abb. 2). Nach Reuter (1933) hat jede Rasse entsprechend ihrem Körperbau eine verschieden starke, dorsal-konvexe Krümmung der Wirbelsäule. Der typische Körperbau des Deutschen Boxers bewirkt, daß die Spannung auf die dorsal-konvexe Krümmung der Wirbelsäule einen viel größeren Einfluß als bei anderen Rassen ausübt (Bogen-Sehnen-Theorie nach Slijper, 1946). Unter den von uns zusätzlich untersuchten Rassen ergab sich einzig beim Deutschen Schäferhund ebenfalls eine zwar wenig ausgeprägte Spitze, die aber im Schnittpunkt der beiden Linien weiter kaudal zwischen  $L_1$  und  $L_3$  liegt (rechteckige Körper- bzw. Rumpfform). Die dauernde, dadurch fast unphysiologische dorsal-konvexe Beanspruchung der Wirbelsäule bewirkt beim Deutschen Boxer eine vermehrte Traumatisierung und dadurch auch eine schnellere und häufigere Degeneration der Disci einzelner Abschnitte, vor allem aber im Übergang von der Brust- zur Lendenwirbelsäule.

Schnitzlein (1960) fand beim Deutschen Boxer mit unseren fast übereinstimmende Prädilektionsstellen bei  $T_{11}/T_{12}$  und  $L_7/S$ . Hansen (1959) sowie Morgan, Lijunggren und Read (1967), die für ihre Untersuchungen die Verteilungskurve nicht nach Rassen ausschüsselten, fanden mehrere Spitzen bei  $T_4$ ,  $T_8$  bis  $T_{11}$  sowie bei  $L_2/L_3$  und  $L_7/S$ .

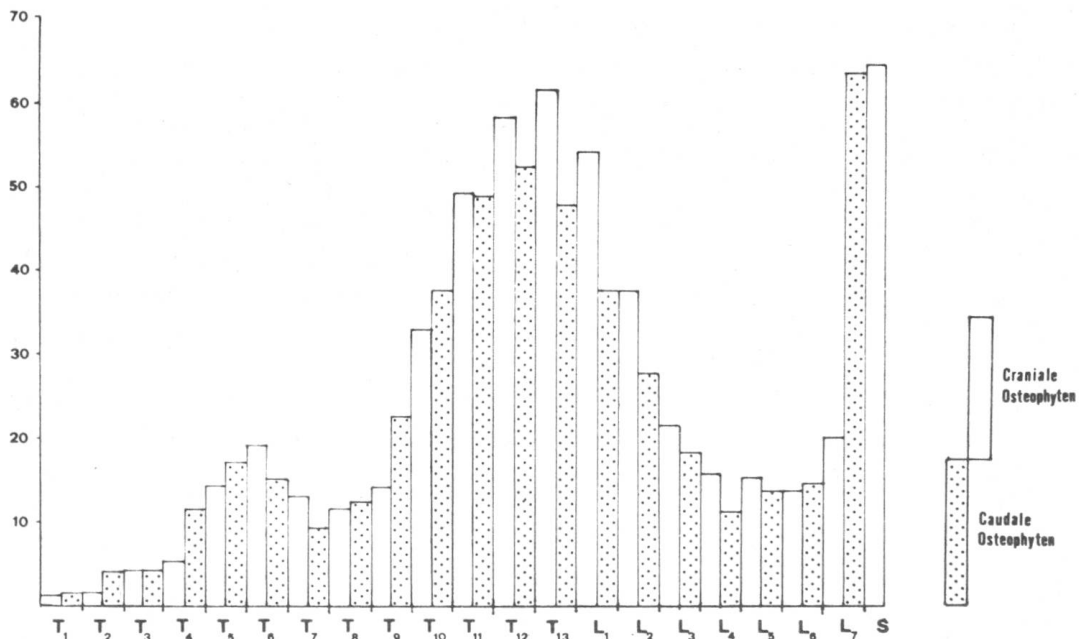
d) *Prozentuales Vorkommen der Osteophytengrade I–V nach Lokalisation*

Aus Histogramm 2 kann man entnehmen, welche Abschnitte der Wirbelsäule eher leicht und welche eher hochgradig verändert sind. So treten Osteophyten vom I. bis zum III. Grad den Relationen des Gesamt-vorkommens von Spondylose entsprechend auf. Dabei kommen am häufigsten der I., gefolgt vom II. und dem III. Grad vor. Veränderungen vom IV. Grad an treten vor allem Ende Brust- und Ende Lendenwirbelsäule entsprechend den meistbeanspruchten Stellen (größte dorso-konvexe Biegung), aber nur selten in den übrigen Abschnitten der Wirbelsäule auf. Ankylosierende Knochenneubildungen, also solche vom V. Grad, sind zu gleichen Teilen vom 9. Brustwirbel bis zum Sacrum anzutreffen. Diese sind weitgehend den Fällen von Syndesmitis ossificans, bei der das ventrale Längsband in der zweiten Hälfte der Wirbelsäule durchgehend ankylosiert ist, zuzuschreiben.



Histogramm 2 Prozentuales Vorkommen der einzelnen Osteophytengrade (I-V) an Brust- und Lendenwirbelsäule beim Deutschen Boxer.

**Craniale und caudale Osteophyten**



Histogramm 3 Prozentuales Vorkommen von kranialen bzw. kaudalen Osteophyten an Brust- und Lendenwirbeln des Deutschen Boxers.

e) *Kraniale und kaudale Osteophyten*

Meist kommen am einzelnen Wirbel zwei ventrale Osteophyten vor, nämlich einer am kranialen und einer am kaudalen Wirbelkörperende. Deshalb wurden im dritten Histogramm kraniale und kaudale Osteophyten getrennt aufgezeichnet (Histogramm 3).

Die Unterschiede im prozentualen Anteil der kranialen und kaudalen Randwülste sind ausgenommen Ende Brustwirbelsäule minim. An den letzten Brustwirbeln ( $T_{12}/T_{13}$ ) ist das Vorkommen der kranialen Osteophyten häufiger, und diese sind zudem meist stärker ausgebildet. Eventuell hängt dieser Frequenzunterschied mit dem Epiphysenschluß zusammen. Nach Hare (1961) sollen sich die kranialen Epiphysenfugen früher als die kaudalen schließen. Martin (1959), Gloobe und Nathan (1971) u. a. fanden ebenfalls am kranialen Rand häufigere und kräftigere Osteophytenbildungen.

f) *Altersabhängigkeit der Osteophytenfrequenz*

Allgemein ist bekannt, daß mit dem Altern des Hundes die Häufigkeit von Spondylose zunimmt. Dies bedeutet aber nicht, daß die Zunahme von Spondylose mit steigendem Alter linear verläuft (Tab. 4).

Tab. 4 Übersicht über Vorkommen bzw. Verlauf der Spondylose mit zunehmendem Alter

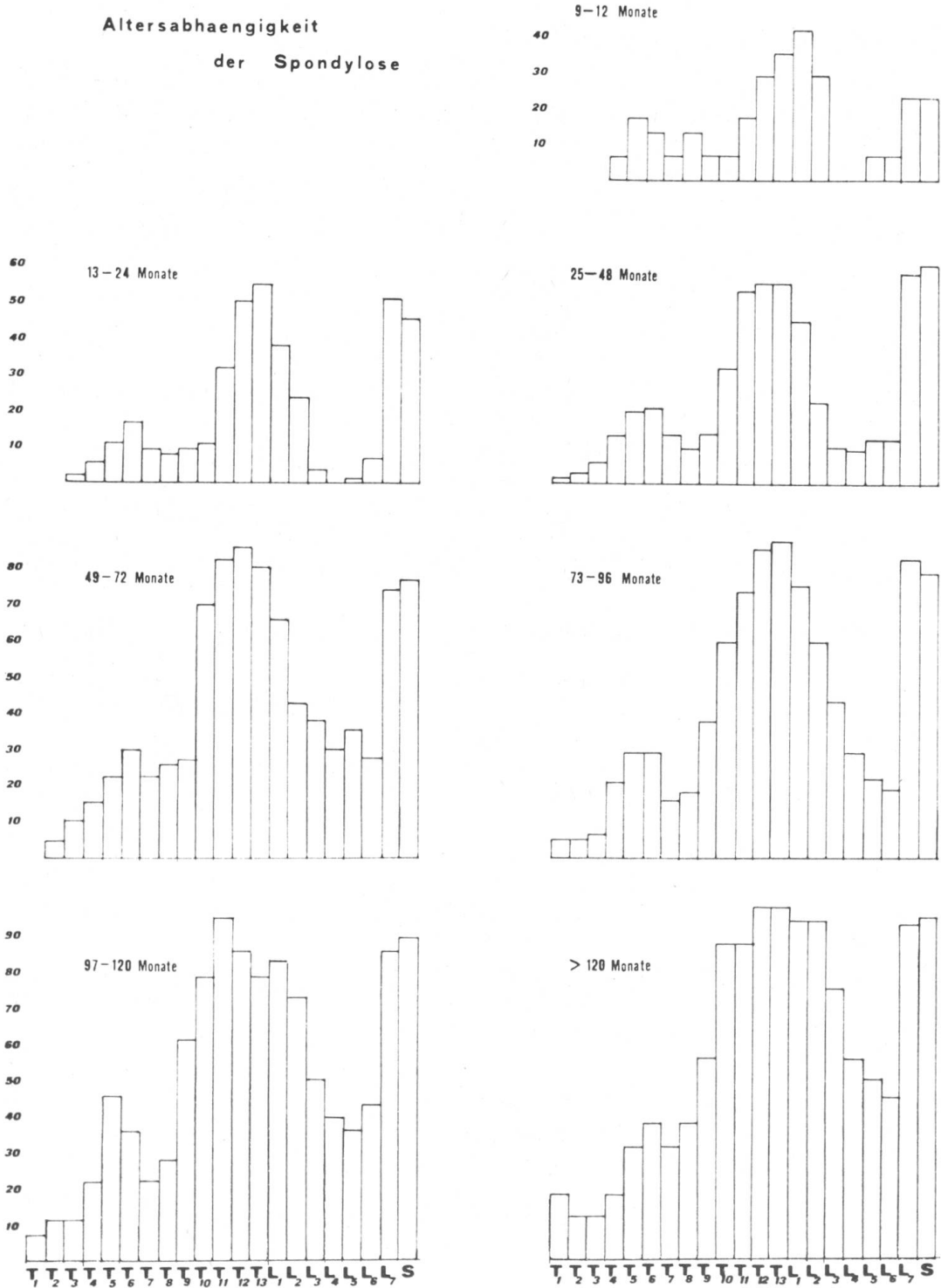
Altersgruppen	ohne Spondylose	mit Spondylose
I 9– 12 Monate	23,1%	76,9%
II 13– 24 Monate	10,5%	89,5%
III 25– 48 Monate	9,3%	90,7%
IV 49– 72 Monate	0	100 %
V 73– 96 Monate	1,9%	98,1%
VI 97–120 Monate	0	100 %
VII über 120 Monate	0	100 %

Die geröntgten Hunde waren alle zwischen 9 und 168 Monate alt. Versuchsweise wurden auch jüngere Hunde geröntgt, deren unfertige Wirbelsäulen (Epiphysenfugen!) verunmöglichten aber eine sichere Auswertung.

Durchschnittsalter aller 324 geröntgten Boxer	52,9 Monate
Durchschnittsalter aller 301 Boxer mit «Spondylose»	57,5 Monate
Durchschnittsalter aller 23 von «Spondylose» freien Boxer	26,7 Monate
Ältester Boxer ohne spondylotische Veränderungen	74 Monate
Jüngster Boxer mit gesicherten spondylotischen Veränderungen	9 Monate

Aus Tab. 4 und den Histogrammen 4–10 geht hervor, daß die Häufigkeit der spondylotisch veränderten Wirbelsäulen mit steigendem Alter zunimmt.

Altersabhaengigkeit  
der Spondylose



Histogramme 4-10 Prozentuales Vorkommen von Spondylose in den einzelnen Altersgruppen (I-VII) beim Deutschen Boxer.

Bemerkenswert ist die Tatsache, daß schon in der jüngsten Altersgruppe (9–12 Monate) etwa drei Viertel der geröntgten Boxer an mindestens einem Wirbel Spondylose aufweisen. Die Veränderungen sind meistens noch geringgradig (Grad I und II). Im weiteren ist auffallend, daß über 4jährige Boxer mit einer einzigen Ausnahme alle ( $\sim 100\%$ ) von Spondylose befallen sind. Das bestätigt, daß Spondylose beim Boxer im Gegensatz zu anderen Rassen nicht nur altersbedingt ist, sondern dieser auch noch andere Prädispositionen zugrunde liegen müssen.

Beim Betrachten der Histogramme 4–10 erkennen wir in jeder Alterskategorie die biphasische Kurve mit den für den Boxer typischen Spitzen bei  $T_{12}/T_{13}$  und  $L_7/S$ .

Vergleichen wir unsere Ergebnisse mit denjenigen anderer Autoren (Pommer, 1933; Jpolyi, 1939; Schick, 1942; Martin, 1958; Schnitzlein, 1960), so fällt auf, daß bisher in der Literatur bei Hunden unter einem Jahr Spondylose nicht beobachtet wurde. Meist wird die Spondylose als altersbedingte Erkrankung, mit Beginn im mittleren Alter, beschrieben.

Unsere Resultate beweisen aber, daß die Ansicht, Spondylose sei nur bei älteren Tieren anzutreffen, für den Boxer revidiert werden muß.

#### g) Altersabhängigkeit des Osteophytengrades

Für die Beurteilung der Beziehung zwischen dem Alter des Hundes und dem Spondylosegrad wurde von jeder Wirbelsäule jeweils der höchstgradige Osteophyt, unabhängig von der Anzahl und Schwere der weiteren spondyloischen Veränderungen, bewertet. Die Ergebnisse sind in Tab. 5 zusammengefaßt.

Tab. 5 Prozentuales Vorkommen der Spondylosegrade in den einzelnen Altersgruppen

Grad	Alter in Monaten						
	9–12	13–24	25–48	49–72	73–96	97–120	> 120
0	23,1%	10,5%	9,3%	—	1,9%	—	—
I.	46,3%	32,8%	14,6%	3,4%	5,8%	—	—
II.	19,2%	16,4%	18,6%	8,5%	—	—	—
III.	3,8%	14,9%	14,6%	11,9%	3,8%	3,4%	—
IV.	3,8%	19,4%	29,3%	37,4%	48,1%	36,6%	40,0%
V.	3,8%	6,0%	13,6%	38,9%	40,4%	60,0%	60,0%

Tab. 4 und 5 zeigen, daß ungefähr vom 5. Lebensjahr an die Frequenz nur noch wenig, dafür aber der Grad der Spondylose zunimmt. Die seltenen Fälle von hochgradig veränderten Wirbeln bei unter 2jährigen Boxern sind der Syndesmitis ossificans oder Traumen zuzuschreiben.

### *h) Geschlechtsabhängigkeit der Spondylose*

Aus Tab. 3 geht hervor, daß für die Spondylosis deformans zwischen den Geschlechtern ( $\sigma$  84,8% /  $\varphi$  87,2%) kein Frequenzunterschied besteht. Ob dasselbe auch für die Syndesmitis ossificans gilt ( $\sigma$  3,7% /  $\varphi$  3%), kann wegen des noch zu kleinen Krankengutes nicht mit Sicherheit entschieden werden. Einzig im Lendenwirbelsäulenbereich besteht möglicherweise eine Geschlechtsdifferenz. In diesem Abschnitt scheinen Hündinnen stärker als Rüden befallen zu sein. ( $L_1\chi^2$  1,13;  $L_2\chi^2$  8,18;  $L_3\chi^2$  5,68;  $L_4\chi^2$  15,55;  $L_5\chi^2$  15,9;  $L_6\chi^2$  0,74;  $L_7\chi^2$  1,14. Diese Unterschiede sind aber statistisch nicht abgesichert, das heißt zufällig.) Zur Abklärung dieses Unterschiedes schien uns die Frage, ob ein Zusammenhang zwischen Spondylose und vorausgegangenen Trächtigkeiten bestehe, von Interesse zu sein. Danach kommt die Spondylose ungefähr gleich häufig bei Hündinnen mit und ohne vorausgegangene Trächtigkeiten vor. Dies spricht gegen die Hypothese von Pommer (1933), wonach die statische Mehrbelastung vor allem der Lendenwirbelsäule durch vorangegangene Trächtigkeiten als spondylosetfördernder Faktor zu werten sei. Somit dürfte auch das Gewicht der Bauchorgane auf das Auftreten oder auf eine Verschlimmerung von spondylosetischen Veränderungen keinen Einfluß haben. Dies spricht wiederum für die Theorie, daß vor allem der durch die dorso-konvexe Krümmung vermehrten statischen Beanspruchung der Disci eine große pathogenetische Bedeutung zukommt.

Zusammenfassend kommen wir zum Schluß, daß das Geschlecht keinen Einfluß auf das Vorkommen bzw. auf die Entwicklung von Osteophyten hat. Unsere Ergebnisse stimmen mit denjenigen von Pommer (1933), Jpolyi (1939), Hansen (1952), Martin (1959), Read und Smith (1968) und Morgan (1967) überein. Fankhauser (1955) und Martin (1958) (nur Syndesmitisfälle) dagegen sind der Meinung, daß beim Rüden Osteophytenbildung häufiger als bei der Hündin auftritt, während Schnitzlein (1960) und Morgan, Lijunggren und Read (1967) Spondylose häufiger bei Hündinnen als bei Rüden sehen.

### *i) Entwicklung der Osteophyten*

Um die Osteophytenentwicklung verfolgen zu können, wurden 34 Boxer mehrmals in Zeitabständen von 4 bis 28 Monaten geröntgt. Wie bereits erwähnt (Tab. 5), erfolgt die Osteophytenneubildung vornehmlich bis zu einem Alter von 4 Jahren. Im weiteren ging aus dieser Untersuchung hervor, daß bei älteren als 4jährigen Hunden mit wenigen Ausnahmen (u. a. Spondylitis traumatica) die einzelnen Osteophyten nur noch graduell zunehmen. Diese graduelle Zunahme der Osteophytengröße verläuft ungefähr linear mit dem Älterwerden der Hunde.

### *j) Beziehungen zwischen der Schwere der Wirbelsäulenveränderung und den klinischen Symptomen*

Bei der Auswertung der Röntgenaufnahmen waren wir oft erstaunt, daß trotz hochgradigen Wirbelsäulenveränderungen keine, bei nur relativ geringgradigen aber deutliche klinische Symptome vermerkt wurden.

Die Krankheitserscheinungen, die sicher auf spondylotische Wirbelsäulenveränderungen zurückzuführen waren, wurden in leicht-, mittel- und hochgradige Symptomengruppen eingeteilt (Tab. 6). Boxer mit leichtgradigen Beschwerden zeigten u. a. Verweigern von Sprüngen und Treppensteigen, lokalisierbare Palpationsschmerz der Wirbelsäule usw. In die Gruppe mit mittelgradigen Symptomen wurden Hunde mit Lahmheiten, mit Beschwerden bzw. Mühe beim Aufstehen und Abliegen sowie mit leichten Paresen eingeteilt. Zu denjenigen mit hochgradigen Krankheitserscheinungen wurden alle mit Ataxie- und schweren Paresesympptomen gezählt.

Tab. 6 Übersicht über den Grad klinischer Symptome bei Spondylosebefall in einzelnen Altersgruppen

Alter in Monaten	9-12	13-24	25-48	49-72	73-96	97-120	> 120
Symptomlos	13 = 76,4%	42 = 72,4%	47 = 70,8%	30 = 61,0%	31 = 63,5%	11 = 34,4%	2 = 10,0%
Leichtgr. Sympt.	2 = 11,8%	11 = 19,0%	12 = 18,5%	9 = 18,5%	4 = 8,1%	4 = 12,5%	3 = 15,0%
Mittelgr. Sympt.	2 = 11,8%	4 = 6,9%	6 = 9,2%	8 = 16,4%	10 = 20,3%	12 = 37,5%	5 = 25,0%
Hochgr. Sympt.	0	1 = 1,7%	1 = 1,5%	2 = 4,1%	4 = 8,1%	5 = 15,6%	10 = 50,0%
Total	17	58	66	49	49	32	20

Aus Tab. 6 geht die erstaunliche Feststellung hervor, daß  $\frac{2}{3}$  bis  $\frac{3}{4}$  aller bis 8 Jahre alten Deutschen Boxer trotz röntgenologisch gesicherter Spondylose klinisch symptomfrei blieben. Erst die über 8 Jahre alten Hunde zeigen meist Beschwerden irgendeiner Form. Die wenigen Fälle mit hochgradigen Symptomen sind fast ausnahmslos auf primäre Syndesmitis ossificans zurückzuführen. Die meisten (etwa 90%) der hochgradig erkrankten Hunde erholen sich nicht mehr und müssen euthanasiert werden. Somit dürfte die Spondylose auch mitverantwortlich für die unterdurchschnittliche Lebenserwartung des Deutschen Boxers sein.

Zu ähnlichen Ergebnissen sind Pommer (1933) mit 50%, Jpolyi (1939) mit 37% und Morgan, Ljunggren und Read (1967) mit 25% der Spondylosefälle mit klinischen Störungen gekommen. Diese Zahlen betreffen alle Hunderassen. Morgan (1967) dagegen ist der Ansicht, daß Spondylosis deformans im allgemeinen ohne klinische Symptome verlaufe.

*k) Genetische Einflüsse auf die Entwicklung von Spondylosis deformans und Syndesmitis ossificans*

*Spondylosis deformans:*

Die besonderen Erscheinungsformen, die Häufigkeit und die typische Lokalisation weisen darauf hin, daß beim Deutschen Boxer bestimmte Prädispositionen für die Spondyloseentstehung vorhanden sind. Wie in den vorange-



gangenen Abschnitten ausgeführt, sind als disponierende Faktoren die besonderen statischen Verhältnisse der Wirbelsäule anzusehen. Die Versuchung, daneben auch noch genetische Faktoren mitverantwortlich zu machen, liegt nahe. Zur Abklärung allfälliger genetischer Einflüsse wurden folgende Nachkommen-  
gruppen (anhand der Stammbäume) von Deutschen Boxern mit verwandtschaftlichen Beziehungen in Tab. 7 ausgewertet:

Tab. 7 Schematischer Vergleich von verschiedenen Zuchtfamilien

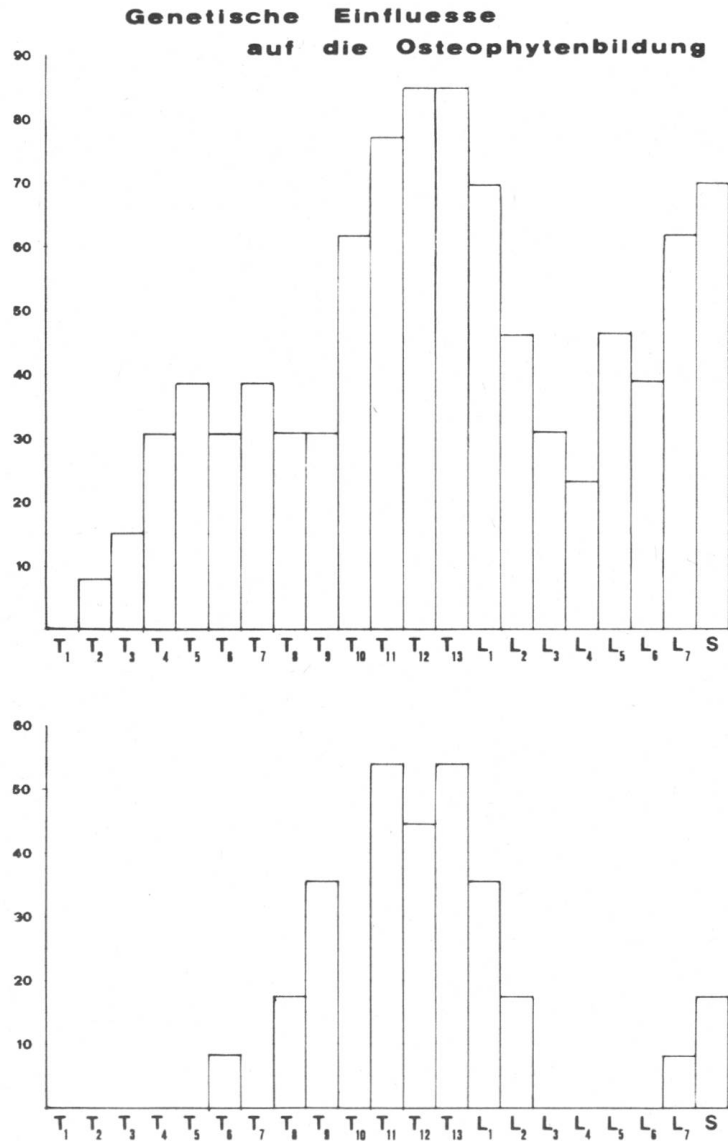
	Gruppe 1 (Deckrüde A)	Gruppe 2 (Deckrüde B)	Gruppe 3 (verschiedene Rüden)
F <sub>1</sub> -Generation	13	11	117
Alter	22–68 Monate	26–65 Monate	24–72 Monate
Altersgruppe	III und IV	III und IV	III und IV
Durchschnittsalter	48,3 Monate	38,2 Monate	44,7 Monate
Spondylosetfrei	0%	4 = 36,4%	9 = 7,7%
Mit Spondylose	13 = 100%	7 = 63,6%	108 = 92,3%

Beim Vergleich der Gruppe 1 und 2 fällt der große Unterschied im prozentualen Vorkommen von Osteophyten auf. Während in Gruppe 1 kein F<sub>1</sub>-Nachkomme spondylosetfrei ist, sind es in der Gruppe 2 36,4% aller Nachkommen. Vergleichen wir diese Zahlen mit den 7,7% Spondylosetfreien der Altersgruppen III und IV (Tab. 7/Histogramme 11 und 12), so ergibt das einen signifikanten Unterschied.

Die F<sub>1</sub>-Generation des Rüden A (Gruppe 1, Histogramm 13) weist praktisch über die ganze Wirbelsäule, diejenige des Rüden B (Gruppe 2, Histogramm 14) nur an der für den Deutschen Boxer typischen Prädilektionsstelle (Ende Brustwirbelsäule) spondylosetische Veränderungen auf. Dies bestätigt weitgehend, daß die hohe Spondylosefrequenz bei der F<sub>1</sub>-Generation des Rüden A nicht nur statisch, sondern auch genetisch bedingt ist. Deckrüde A mußte im Alter von 6½ Jahren wegen Bewegungsstörungen euthanasiert werden. Der Röntgenbefund des Deckrüden B ergab im Alter von 8 Jahren nur zwischen T<sub>12</sub> und T<sub>13</sub> und am Lumbosakralgelenk (Prädilektionsstellen) spondylosetische Veränderungen. Über den Zustand der Wirbelsäulen der einzelnen Muttertiere liegen keine Befunde vor.

Für genetische Einflüsse spricht auch das folgende Beispiel: 3 Wurfgeschwister (Wurfgröße 6), 2 ♂ und 1 ♀, im Alter von 26, 28 und 38 Monaten geröntgt, waren spondylosetfrei. Somit sind mindestens 50% der Hunde dieses Wurfs spondylosetfrei. Für das gesamte Krankengut dieser Altersgruppe beträgt die Spondylosefreiheit jedoch nur 9,3%. Das Vatertier war im Alter von 98 Monaten mit Ausnahme von geringgradigen spondylosetischen Auflagerungen an den Prädilektionsstellen T<sub>12</sub>/T<sub>13</sub> und L<sub>7</sub>/S, die statisch und altersbedingt sind, ohne weiteren pathologischen Wirbelsäulenbefund. Das Muttertier und die drei übrigen Geschwister konnten leider nicht untersucht werden.

Bereits Schnitzlein (1960) sowie Zimmer und Stähli (1960) machen für die Entstehung der Syndesmitis ossificans Erbeeinflüsse verantwortlich. Unsere Beobachtungen sprechen ebenfalls für genetische Einflüsse.



Histogramme 11 und 12 Gegenüberstellung des prozentualen Vorkommens von Spondylose bei F<sub>1</sub>-Generation von Rüd A (Gruppe 1) bzw. Rüd B (Gruppe 2).

*Beispiel 1:* Zwei Wurfgeschwister, ♂ und ♀, 15 Monate alt, weisen folgende übereinstimmende röntgenologische Wirbelsäulenbefunde auf: Typisches Beginnstadium von primärer Syndesmitis ossificans mit Knochenauflagerungen bzw. Verknöcherung im ventralen Längsband (Abb. 8 und 9). Klinisch zeigten beide Bewegungsstörungen. Der Rüd

mußte deswegen, erst 20 Monate alt, euthanasiert werden. Die Hündin wurde im Alter von 38 Monaten ein zweites Mal geröntgt mit dem Befund einer nun komplett ausgebildeten primären Syndesmitis ossificans (Abb. 6). Anamnestic konnten wir erfahren, daß ebenfalls beide Elterntiere im Alter von unter 5 Jahren wegen hochgradiger chronischer Bewegungsstörungen euthanasiert werden mußten.

*Beispiel 2:* Drei Wurfgeschwister, 2 ♀ und 1 ♂, im Alter zwischen 4 und 5 Jahren, zeigen im Röntgenbild hochgradig verknöcherte ventrale Längsbänder. Klinisch bestehen gering- bis hochgradige Störungen im Bewegungsablauf. Der Röntgenbefund des Muttertiers (86 Mte.) ergab außer einer Syndesmitis ossificans zusätzlich hochgradige spondylootische Auflagerung im kranialen Teil der thorakalen Wirbelsäule. Trotz langjähriger Schonung und Therapie mußte die Hündin schließlich wegen paralytischer Symptome euthanasiert werden.

Diese zwei Beispiele sprechen zweifelsohne für genetische Einflüsse auf die Entstehung der Syndesmitis ossificans. Genetische Beweise zu erbringen würde viel mehr Material erfordern. Auch in der Humanmedizin wurde verschiedentlich auf eine familiäre Häufung des sogenannten Morbus Bechterew hingewiesen, u. a. durch Allolio und Weil (1930), Fraser (1950), Moesmann (1960) und Szabo (1964).

#### D. Diskussion

##### a) Pathogenese und Diagnose der verschiedenen Erkrankungsformen der Spondylose des Deutschen Boxers

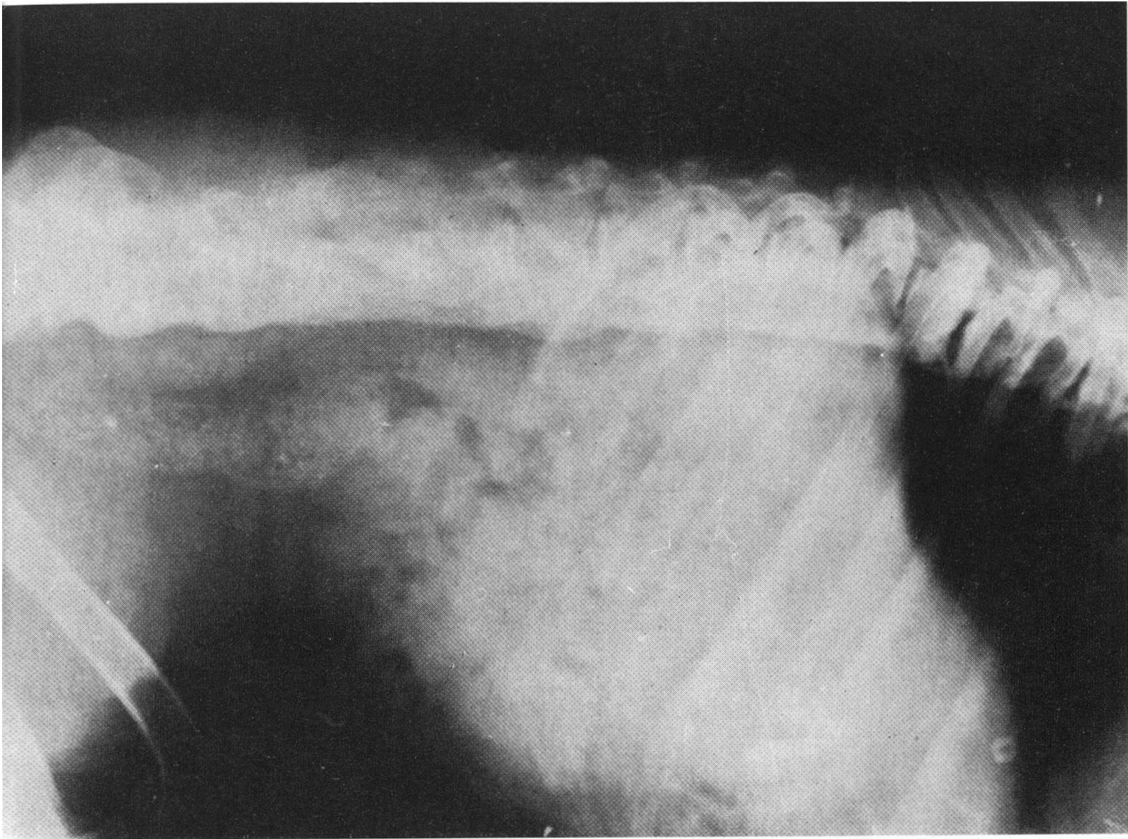
Wie aus vielen Arbeiten über Spondylosis deformans beim Hund und aus dieser Arbeit über den Boxer hervorgeht, nehmen bei diesen Krankheitsbildern das Vorkommen und der Grad mit dem Alter zu. Diese langsam entstehenden Osteophytenauflagerungen werden heute als die Folge degenerativer Prozesse an den Disci angesehen. Die Entzündungstheorie, wie sie Hoerlein (1956, 1959) und Glenney (1956) usw. noch vertreten, ist unzutreffend. Deshalb sollten Begriffe wie Spondylitis nicht mehr verwendet werden.

Daß dagegen bei der Spondylitis traumatica primär Entzündungsvorgänge ablaufen, scheint klar. Ebenso bestehen auch diagnostisch keine Schwierigkeiten, da meistens die Anamnese genügend aussagt.

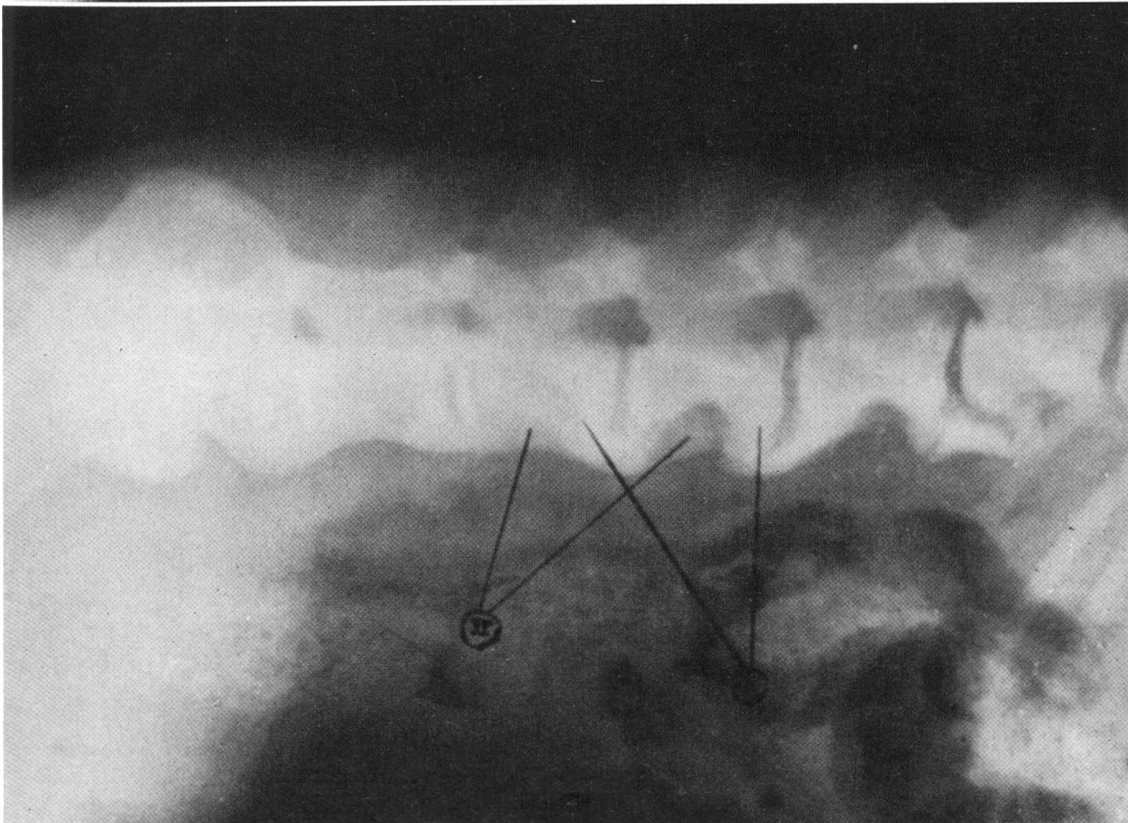
Fälle von *primärer Syndesmitis ossificans* sind leicht zu diagnostizieren. Meist sind die Boxer noch jung (bis 5jährig) und zeigen röntgenologisch im Bereich des ventralen Längsbandes ausgedehnte Verknöcherungen. Bei der *sekundären Syndesmitis ossificans* ergibt der Röntgenbefund eine primär vorbestehende Spondylosis deformans und eine sekundär hinzugekommene Bandverknöcherung. Das Alter der Hunde ist meist über 5 Jahre. Die Dichte der Knochenneubildungen bei der Spondylosis deformans ist größer als bei der Syndesmitis (Abb. 6 und 7).

Abb. 6 Primäre Syndesmitis ossificans bei Boxerhündin, 38 Monate alt.

Abb. 7 Sekundäre Syndesmitis ossificans bei Boxerhündin, 65 Monate alt. Zwischen I (primär → Spondylosis deformans) und II (Syndesmitis ossificans) besteht ein auffallender Unterschied in der Knochendichte.

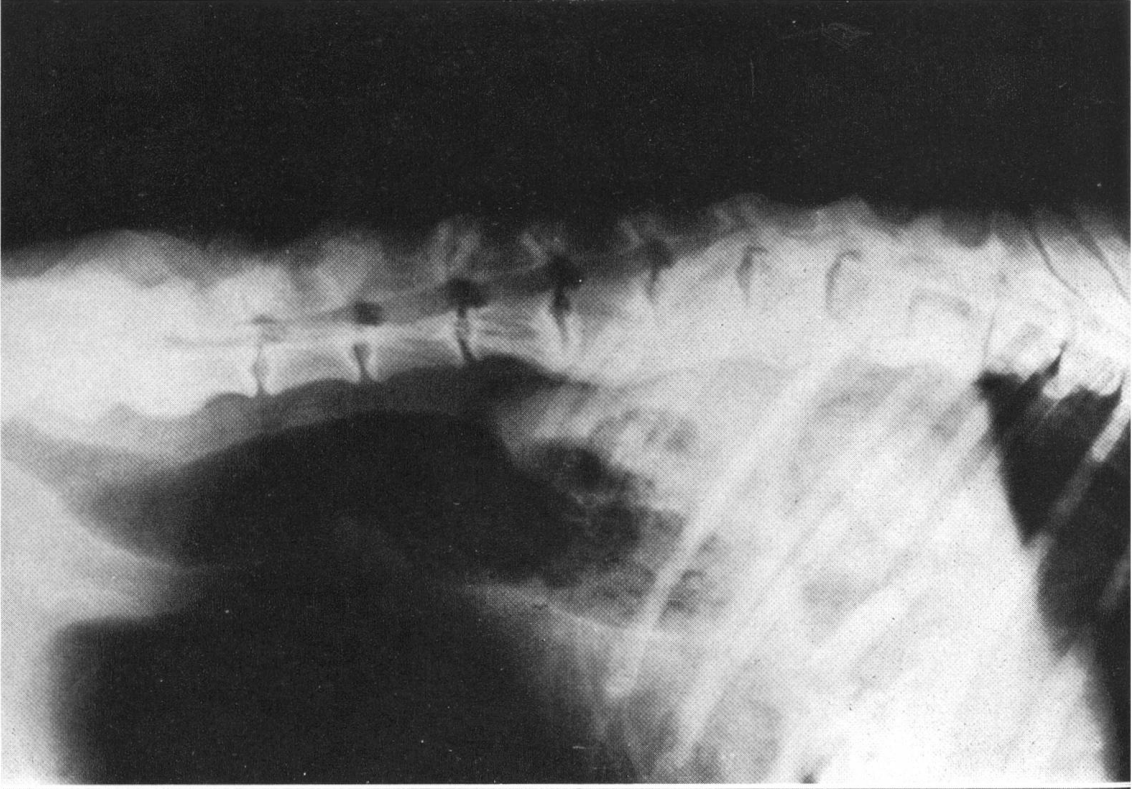


6

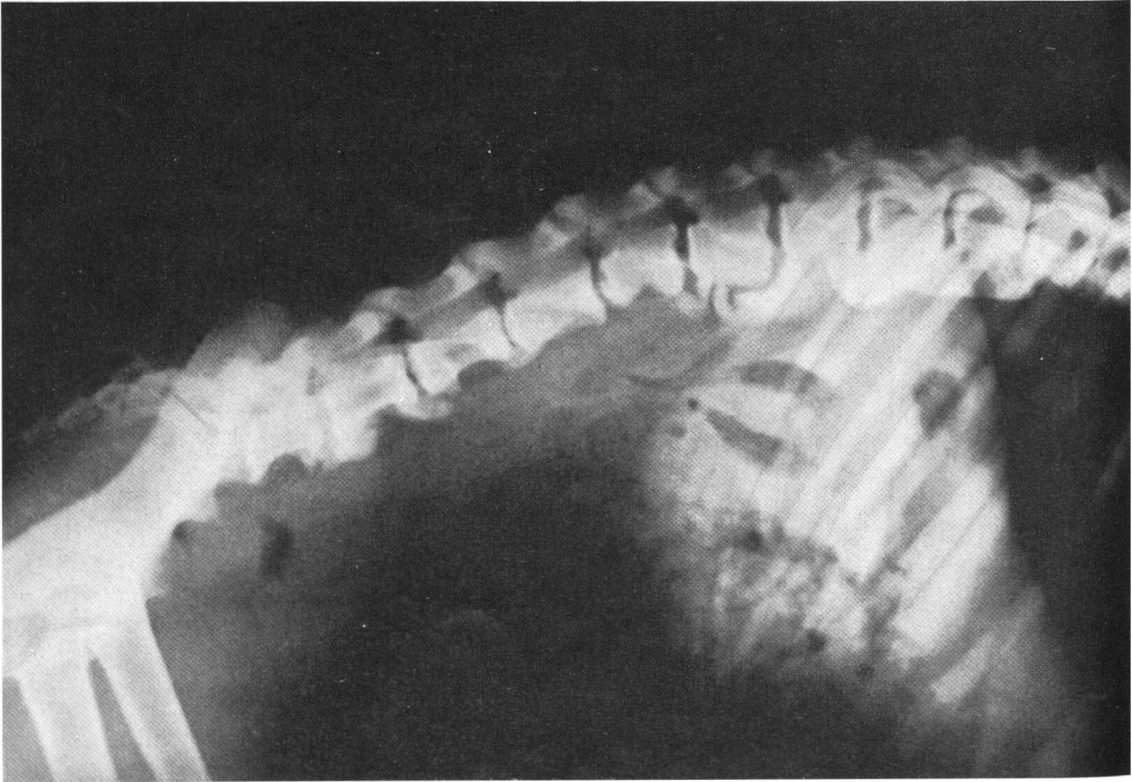


7

8



9



Die Pathogenese der Syndesmitis ist noch weitgehend ungeklärt. Auf Grund unserer Untersuchungen, die aber noch pathohistologisch untermauert werden sollten, sehen wir als wesentliche Faktoren genetisch bedingte Entwicklungsstörungen im Fixationsapparat der Wirbelsäule an.

In Tab. 8 haben wir die auf Grund des Alters, der Lokalisation und der Pathogenese sich ergebenden diagnostischen Kriterien zusammengefaßt.

Tab. 8 Kriterien zur Differentialdiagnose

Erkrankungsformen	Alter	Lokalisation bzw. Prädilektionsstellen	Ätiologie und Pathogenese
Spondylosis deformans	ab 9 Monaten	T <sub>12</sub> /T <sub>13</sub> und L <sub>7</sub> /S	Degeneration der Disci
Spondylitis traumatica	jedes	Je nach Ort der traumatischen Einwirkung, positiver Palpationsbefund bei frischen Fällen	Trauma
Primäre Syndesmitis ossificans	1-5 Jahre	Bandapparat, primär ventrales Längsband	Schwächezustand des Halteapparates der Wirbelsäule (Entwicklungsstörung)
Sekundäre Syndesmitis ossificans	ab 5 Jahren	Über ganze Wirbelsäule und Teile des ventralen Längsbandes	Ossifikation des Bandapparates

b) Vergleichende Aspekte

Die beim Hund festgestellten Veränderungen bei Spondylosis deformans entsprechen in Struktur und Form den u. a. von Oppenheimer (1942), Bick (1952), Bohatirchuck (1955), Schmorl (1957) und Nathan (1962) beim Menschen beschriebenen.

Neben den ähnlichen Randzackengebilden und brückenähnlichen Verknöcherungen sind die Osteophyten beim Menschen, entsprechend der ventralen Unterseite beim Hund, meist an der Vorderseite (anterior) der Wirbelkörper lokalisiert. Nach Nathan (1962) sind gleichfalls die Abschnitte mit den stärksten konkaven Krümmungen die Prädilektionsstellen für Osteophytenbildung. Dies bestätigen auch die Resultate einer Untersuchung von spondylotischen Veränderungen bei der Ratte (Gloobe und Nathan, 1971). Ebenfalls bei der Katze sollen nach Angaben von Read und Smith (1966), Seawright und English (1968) ganze Wirbelsäulenabschnitte mit Knochenauflagerungen in ähnlicher Form wie beim Hund auftreten. Entsprechende spondylotische Veränderungen wurden auch beim Rind von Thompson (1965) und beim Pferd von Stecher und Goss (1961) beschrieben. Lob (1933, 1934) erzeugte beim Kaninchen durch übermäßige dorso-konvexe Biegung der Wirbelsäule oder durch Verletzen der Disci (mit Skalpell und Nadel) spontane Bildung von spondylotischen Veränderungen.

Abb. 8 und 9 Anfangsstadium von primärer Syndesmitis ossificans bei Wurfgeschwistern, 15 Monate alt (D. Boxerrüde Abb. 8, D. Boxerhündin Abb. 9).

Wenn wir die Syndesmitis ossificans des Hundes mit dem Morbus Bechterew bzw. Spondylitis ankylopoetica des Menschen vergleichen, so sind die resultierenden Veränderungen in bezug auf Lokalisation und Form ebenfalls einander ähnlich (Bild des Bambusstabes, Dihlmann, 1968). Dabei sollen im Gegensatz zur Spondylosis deformans die Zwischenwirbelscheiben unverändert sein und erst nach völliger Ankylosierung in den Verknöcherungsprozeß einbezogen werden. Die Bandscheiben des Hundes sollen nach Martin (1958) bei der Syndesmitis ossificans primär ebenfalls nicht beteiligt sein. Der Morbus Bechterew wird wegen der entzündlichen Genese zu den rheumatischen Erkrankungen gezählt (Simmonds, 1903; Golding, 1935, 1936; Oppenheimer, 1942; Schmorl, 1957). Andere Autoren (u.a. Dihlmann, 1968) fassen ihn jedoch als eine ohne Entzündung ablaufende pathologische, enchondrale Ossifikation im vertebrealen Knorpel- und Bindegewebe auf. Formveränderungen an den Wirbelkörpern (Keilformen) kommen nach unseren Untersuchungen im Gegensatz zum Menschen beim Hund wegen der andersartigen statischen Verhältnisse nicht vor. Deshalb sind eigentliche Wirbelsäulenverkrümmungen, analog den Kyphosen beim Menschen, bei Hunden selten.

### *c) Bedeutung und Schlußfolgerungen für die Zucht*

Anhand vieler Röntgenaufnahmen von Boxern mit bekannten verwandtschaftlichen Beziehungen hat sich gezeigt, daß die Prädisposition zur Spondylosis deformans, vor allem aber zur Syndesmitis ossificans zu einem großen Teil erblich bedingt sein muß.

Der Deutsche Boxer gehört zu den kurzlebigen Rassen, vielleicht ist er neben der Deutschen Dogge sogar die kurzlebigste. Seine durchschnittliche Lebensdauer liegt zwischen 8 und 9 Jahren. Dies ist weitgehend durch die hochgradigen Veränderungen von Spondylose, die bei über 8jährigen Deutschen Boxern meist schwere klinische Symptome (Paralysen) hervorrufen, bedingt. Durch Zuchtselektion sollte unbedingt versucht werden, neben anderen vererbten Leiden auch die Spondylose zu bekämpfen. Eine für die Ankörung obligatorisch geforderte Röntgenkontrolle der Brust- und Lendenwirbelsäule und der Zuchtausschluß von Tieren, die bereits in jungem Alter ausgedehnte Spondylose oder Syndesmitis ossificans aufweisen, wäre der erfolgreichste Weg. Die Röntgenuntersuchung könnte gleichzeitig mit derjenigen auf Hüftgelenkdysplasie erfolgen. Eine weitere, weniger sichere Methode, Hunde mit hochgradigem Spondylosebefall zu eruieren (vor allem Syndesmitisfälle), ist die Exterieurbeurteilung. Kynologische Fachleute könnten zum Beispiel bei der Ankörung für Hunde mit auffallend geradem statt relativ gekrümmtem und leicht abfallendem Rücken einen zusätzlichen Attest über den Röntgenbefund der Wirbelsäule fordern. Nur die konsequent durchgeführte Röntgenkontrolle und die Zuchtausschaltung von Hunden, die bereits im jugendlichen Alter ausgedehnte Spondylose oder Syndesmitis ossificans aufweisen, können in der Spondylosebekämpfung Erfolg versprechen.

### **Zusammenfassung**

Die Wirbelsäulen von 324 Boxern wurden systematisch durchgeröntgt. Spondylose Veränderungen wurden lokalisiert und in fünf Schweregrade (Abb. 1, 2 und 3) unterteilt sowie nach verschiedenen Kriterien statistisch ausgewertet.

92,9% aller geröntgten Boxer wiesen Spondylose irgendeines Grades auf. Eine

typische Prädilektionsstelle (Histogramm 1) für spondylothe Veränderungen beim Deutschen Boxer ergab sich wegen seiner typischen Körperform bei  $T_{12}/T_{13}$ .

Früheste Anzeichen von Spondylose wurde im Alter von 9 Monaten beobachtet. Mit einer Ausnahme waren alle älter als 4jährigen Hunde von Spondylose befallen (Histogramme 4–10, Tab. 4).

Eine Geschlechtsabhängigkeit der Spondylose wurden nicht gefunden. 40% aller mit Spondylose befallenen Hunde wiesen klinische Symptome verschiedenen Grades (Tab. 6) auf.

Untersuchungen über verwandtschaftliche Beziehungen bestätigen die Annahme, daß sowohl bei der Spondylosis deformans als auch besonders bei der Syndesmitis ossificans genetische Einflüsse vorhanden sind (Tab. 7, Histogramme 11 und 12).

### Résumé

La colonne vertébrale de 324 boxers a été examinée radiologiquement d'une manière systématique. Les modifications du corps vertébral ont été localisées et classées en cinq catégories suivant le degré de gravité (fig. 1, 2, 3) et elles ont été mises en valeur selon divers critères.

92,4% de tous les boxers radiographiés présentaient une spondylose d'un degré ou d'un autre. Chez les boxers allemands ce sont les vertèbres  $T_{12}$  et  $T_{13}$  qui représentaient un lieu typique de prédisposition (histogramme 1) pour les modifications vertébrales à cause de la forme particulière du corps du boxer.

Les indices les plus précoces d'une spondylose ont été observés à l'âge de neuf mois. A une exception près, tous les chiens âgés de plus de 4 ans étaient atteints de spondylose (histogrammes 4–10, fig. 4).

Les auteurs n'ont pas observé de dépendance du sexe pour la spondylose. 40% de tous les chiens atteints de spondylose présentaient des symptômes cliniques à des degrés divers (tab. 6).

La recherche de relations parentales confirme la supposition qu'il existe pour la Spondylosis deformans et surtout pour la Syndesmitis ossificans des influences héréditaires (tab. 7, histogrammes 11 et 12).

### Riassunto

La colonna vertebrale di 324 Boxer venne sistematicamente radiografata. Alterazioni spondilistiche vennero localizzate e classificate in 5 gradi di gravità (Tab. 1, 2, 3) e studiate secondo diversi criteri.

Il 92,4% di tutti i Boxer radiografati presentarono una spondilosi di un qualche grado. Un punto tipico di predilezione (Histogramma 1) per la spondilosi nel Boxer tedesco lo si individuò, per la forma tipica del corpo, nella  $T_{12}/T_{13}$ .

Sintomi precoci di spondilosi si notarono già verso il nono mese d'età. Con una sola eccezione tutti i cani d'età superiore a 4 anni erano affetti da spondilosi (Histogrammi 4–10, Tab. 4).

Non venne constatato un nesso fra spondilosi e sesso. Il 40% di tutti i cani affetti da spondilosi presentava sintomi clinici di grado variabile (Tab. 6).

Studi sui rapporti di parentela confermarono la tesi, secondo la quale nella Spondylosis deformans e specialmente nella Sindesmitis ossificans si trovano influssi genetici (Tab. 7, Histogrammi 11 e 12).

### Summary

The vertebral columns of 324 boxers were systematically radiographed. Spondylothe changes were localised and classified into 5 degrees of intensity (figs. 1, 2, 3) and statistically evaluated according to various criteria.

92.4% of all the boxers radiographed showed some degree of spondylosis. A typical predilection site (histogram 1) for spondylothe changes in the German boxer was found to be  $T_{12}/T_{13}$ , because of the typical shape of the body.



Earliest signs of spondylosis were observed at the age of 9 months. With one exception all the dogs over 4 years old were affected by spondylosis (histograms 4–10, fig. 4).

The spondylosis was found to be independent of the animal's sex. 40% of all the affected dogs showed clinical symptoms of varying degrees (fig. 6).

Examinations concerning consanguinity among the dogs confirm the assumption that in spondylosis deformans, and even more in syndesmitis ossificans, genetic influences are present (fig. 7, histograms 11 and 12).

### Literatur

- Allolio B. und Weil A.J.: Spondylitis ankylopoetica (Bechterew) bei Brüdern. Dt. Med. Wschr. 56, 2038–2039 (1930). – Belkin P.V.: Spondylitis deformans in the dog. Mod. Vet. Pract. 39, 24–27 (1958). – Bick E.M.: Vertebral osteophytosis – Pathologic bases of its roentgenology. Amer. J. Roentg. 73, 979–983 (1955). – Bohatirchuk F.: The ageing vertebral column. Brit. J. Radiol. 332, 389–404 (1955). – Dihlmann W.: Spondylitis ankylopoetica – Die Bechterewsche Krankheit. Thieme Verlag Stuttgart 1968. – Fankhauser R.: Veränderungen im Bereich der Wirbelsäule beim alternden Hund. Schweiz. Med. Wschr. 85, 845–846 (1955). – Fraser T.N.: Ankylosing spondylitis in sisters. Ann. Rheum. Dis. 9, 231–236 (1950). – Glenney W.C.: Canine and feline spinal osteoarthritis (Spondylitis deformans). J.A.V.M.A. 129, 61–65 (1956). – Gloobe H. and Nathan H.: Vertebral osteophytes in rats. J. Comp. Path. 81, 575–579 (1971). – Golding F.C.: Spondylitis ankylopoetica. Brit. J. Surg. 23, 484–500 (1935/36). – Hansen H.J.: A pathologic-anatomical study on disc degeneration in dog. Acta Orthop. Scand. Suppl. 11 (1952). – Hansen H.J.: Comparative views on the pathology of disc degeneration in animals. Lab. Invest. 8, 1242–1259 (1959). – Hare W.C.D.: Radiographic anatomy of the cervical region of the canine vertebral column. Part II: Developing vertebrae. J.A.V.M.A. 139, 217–220 (1961). – Hoerlein B.F.: Clinical spinal conditions of the dog. J. Small Anim. Pract. 11, 575–580 (1956). – Hoerlein B.F.: Clinical spinal radiography in the dog. J.A.V.M.A. 134, 343–348 (1959). – Jpolyi E.: Spondylitis ossificans deformans bei Hunden und Katzen. Vet. med. Diss. Budapest 1939. – Jpolyi E.: Die Spondylitis ossificans deformans bei Hunden und Katzen. Dt. Tierärztl. Wschr. 49, 342 (1941). – Martin J.: Beitrag zum Problem der Wirbelsäulenerkrankungen des Hundes. Mh. Vet. Med. 13, 237–241 (1958). – Martin J.: Pathologisch-anatomische Veränderungen an Wirbelsäulen bei Hunden. Mh. Vet. Med. 14, 441–443 (1959). – Moesmann G.: Hereditary and exogenous etiological factors in ankylosing spondylitis. Acta Rheum. Scand. 6, 144–150 (1960). – Morgan J.P.: Spondylosis deformans in the dog. Acta Orthop. Scand. Suppl. 96 (1967). – Morgan J.P., Lijunggren L. and Read R.: Spondylosis deformans (Vertebral Osteophytosis) in the dog. J. Small Anim. Pract. 8, 57–66 (1967). – Nathan H.: Osteophytes of the vertebral column. J. Bone Jt. Surg. 44, 243–268 (1962). – Oppenheimer A.: Calcification and ossification of vertebral ligaments (Spondylitis ossificans ligamentosa). Roentgen study of pathogenesis and clinical significance. Radiology 38, 160–173 (1942). – Pommer A.: Die Spondylitis deformans und Spondylarthritis ankylopoetica bei Hunden und Katzen im Röntgenbilde. Wien. Tierärztl. Mschr. 20, 129–146 (1933). – Read R.M. and Smith R.N.: A comparison of spondylosis deformans in the English and Swedish cat and in the English dog. J. Small Anim. Pract. 9, 159 (1968). – Reuter M.: Über die Eigenform, die Bewegungsmöglichkeit und einige Messungen an der Hundewirbelsäule. Z. Anat. Entw.gesch. Berlin 99, 117–149 (1933). – Schiek A.: Über das Vorkommen der deformierenden Spondylose bei kleinen Haustieren. Vet. med. Diss. Bern 1942. – Schmorl G.: Die gesunde und die kranke Wirbelsäule im Röntgenbild und Klinik. Thieme Verlag Stuttgart 1957. – Schnitzlein W.: Ergebnisse einer röntgenologischen Reihenuntersuchung der Wirbelsäule bei Boxerhunden. Dt. Tierärztl. Wschr. 67, 155–158 (1960). – Seawright A.A. and English P.B.: Hypervitaminosis A and deforming cervical spondylosis of the cat. J. Comp. Path. 77, 29–39 (1967). – Simmonds M.: Über Spondylitis deformans und ankylosierende Spondylitis. Fortschr. Röntgenstr. 7, 51–62 (1903). – Slijper E.J.: Comparative biologic-anatomical investigations on the vertebral column and spinal musculature of Mammals. Kon. Ned. Akad. Wet. Verh., 2. Sect. D., 42, 1–128 (1946). – Stecher R.M. and Goss L.J.: Ankylosing lesions of the spine of the horse. J.A.V.M.A. 138, 248–255 (1961). – Szabo S.B.: Wann entstand die Spondylitis ankylopoetica beim Menschen? Z. Rheumaforsch. 23, 53–55 (1964). – Thomson R.G.: Vertebral body osteophytes in bulls. Thesis Supp. ad Path. Vet. 6 (1969). – Zimmer E.A. und Stähli W.: Erbbedingte Versteifung in einer Familie Deutscher Boxer. Schweiz. Arch. Tierheilk. 102, 254–264 (1960).