

Zeitschrift: Schweizer Archiv für Tierheilkunde SAT : die Fachzeitschrift für Tierärztinnen und Tierärzte = Archives Suisses de Médecine Vétérinaire ASMV : la revue professionnelle des vétérinaires

Band: 115 (1973)

Heft: 4

Artikel: Spontane Todesfälle infolge Mukormykose des Vormagens beim Rind

Autor: Pohlenz, J. / Ehrensperger, F. / Breer, C.

DOI: <https://doi.org/10.5169/seals-591133>

Nutzungsbedingungen

Die ETH-Bibliothek ist die Anbieterin der digitalisierten Zeitschriften. Sie besitzt keine Urheberrechte an den Zeitschriften und ist nicht verantwortlich für deren Inhalte. Die Rechte liegen in der Regel bei den Herausgebern beziehungsweise den externen Rechteinhabern. [Siehe Rechtliche Hinweise.](#)

Conditions d'utilisation

L'ETH Library est le fournisseur des revues numérisées. Elle ne détient aucun droit d'auteur sur les revues et n'est pas responsable de leur contenu. En règle générale, les droits sont détenus par les éditeurs ou les détenteurs de droits externes. [Voir Informations légales.](#)

Terms of use

The ETH Library is the provider of the digitised journals. It does not own any copyrights to the journals and is not responsible for their content. The rights usually lie with the publishers or the external rights holders. [See Legal notice.](#)

Download PDF: 09.11.2024

ETH-Bibliothek Zürich, E-Periodica, <https://www.e-periodica.ch>

Schweiz. Arch. Tierheilk. 115: 161–168; 1973

Aus dem Veterinär-pathologischen Institut der Universität Zürich
(Direktor: Prof. Dr. H. Stünzi)
und dem Veterinär-bakteriologischen Institut der Universität Zürich
(Direktor: Prof. Dr. E. Hess)

Spontane Todesfälle infolge Mukormykose des Vormagens beim Rind

von J. Pohlenz, F. Ehrensperger und C. Breer¹

Pilzinfektionen bei Mensch und Tier sind in stetiger Zunahme begriffen. Die Ursache hierfür wird in verschiedenen Faktoren gesehen. Es werden diskutiert: Antibiotika-Anwendung im Futter bei Massentierhaltung, Resistenzminderung unter bestimmten Fütterungseinflüssen, Krankheiten oder Umweltsverhältnissen sowie Verwendung von Cortisonen und Antibiotika in der Therapie.

In der Veterinärmedizin kommen in unseren Breiten fast ausnahmslos fakultativ pathogene Pilze als Infektionserreger in Frage. Deshalb ist es erforderlich, bei Mykosen neben der Infektionsquelle auch die krankheitsauslösenden Faktoren zu suchen. Die fakultativ pathogenen Pilze, meist Schimmelpilze und Hefen, sind als Infektionserreger in den letzten Jahren besonders bei Jungtiererkrankungen während der Aufzucht aufgetreten (Gedeck, 1967). Bei älteren Tieren hingegen kennen wir Pilzinfektionen vornehmlich als chronisch verlaufende Krankheiten mit Befall der äußeren Haut (Bridges und Mitarb., 1961; Ronneberger, 1965; Hofmann und Mitarb., 1972), des Euters (Bertschinger und Mitarb., 1964; Engebretsen und Mitarb., 1972), der Atmungsorgane (Schiefer, 1967), des Verdauungstraktes (Davis und Mitarb., 1955; Jubb und Kennedy, 1970), der Plazenta (Ainstworth und Mitarb., 1955; Austwick, 1964; Nicolet und Mitarb., 1966) und der Lymphknoten (Werffeli und Mitarb., 1967).

Während beim Rind die chronische Mukormykose des Vormagens recht gut bekannt ist, fehlen Berichte über das Vorkommen von spontanen Todesfällen mit akutem bzw. perakutem Krankheitsbild bei einer Infektion mit Pilzen aus dieser Familie. Im Rahmen der diagnostischen Tätigkeit hatten wir in den letzten zwei Jahren Gelegenheit, eine akut und auch perakut verlaufende Mukorinfektion bei Jungrindern und Kühen kennenzulernen.

Dieser Bericht soll das uns bekannt gewordene Krankheitsbild darstellen und vor allem für die in der Praxis und in der Diagnostik tätigen Kollegen ein Hinweis auf eine weitere differentialdiagnostische Möglichkeit sein.

Material und Methode

Die Befunde stammen von vier Jungrindern und vier Kühen aus drei verschiedenen Betrieben, von denen fünf Tiere seziiert werden konnten. Die anderen drei Tiere wurden anlässlich der Notschlachtung untersucht. Die Sektion der Tiere wurde in üblicher

¹ Adresse der Autoren: Winterthurerstraße 260, CH-8057, Zürich.

Weise in Seitenlage durchgeführt und das Material für die histologische Untersuchung in 4%igem Formalin fixiert und wie gewohnt in Paraplast eingebettet. An 5 μ dicken Schnitten wurden neben der routinemäßigen Hämalaun-Eosin-Färbung die Färbungen nach Grocott, Gridley und Giemsa sowie die PAS-Reaktion ausgeführt.

Von allen seziierten bzw. notgeschlachteten Tieren wurden Organproben zur bakteriologischen Untersuchung entnommen. Weiter wurden Futterproben sowie Panseninhalt und Vormagenschleimhaut aus Pansen, Haube und Psalter wie folgt aufbereitet:

Die Futterproben und der Mageninhalt wurden in Fleischbouillon über 3 Stunden bei Zimmertemperatur aufgeschwemmt. Von der Oberfläche der Bouillon wurde sodann eine Öse auf Mycophil-Agar (BBL) und auf Sabouraud-Glucose-Agar mit Zusatz von 400 mg Chloramphenicol ausgestrichen und während 48–72 Stunden bei 37°C bebrütet.

Die Vormagenschleimhaut spülten wir mehrfach mit physiologischer steriler Natriumchloridlösung und kratzten anschließend mit sterilem Skalpell eine oberflächliche Schicht ab. Nach einem weiteren Spülen in gleicher Weise übertrugen wir das Material mit einem neuen Skalpel auf oben genannte Nährböden.

Anamnestische Erhebungen und klinische Befunde¹

Bestand Nr. 1:

Am 5.1.1971 erkrankten alle Tiere, vier Kühe und drei Rinder sowie ein Stier. Sie zeigten Freßunlust, leichtgradige Apathie, später folgte ein heller stinkender Durchfall. Am 6.1. wurden die drei am stärksten erkrankten Tiere wegen profusen Durchfalls symptomatisch behandelt. Dabei wurden bei zweien der Tiere deutliche Herzarrhythmien, erhöhte Puls- und Atemfrequenz sowie anhaltende Koliksymptome neben Schwächezuständen festgestellt. In der Nacht zum 7.1. verendete der Stier. Noch während der Sektion dieses Tieres im Veterinärpathologischen Institut wurde am nächsten Vormittag ein verendetes halbjähriges Jungrind eingeliefert. Die übrigen Tiere wurden nach 18tägiger symptomatischer Behandlung geheilt; Folgekrankheiten konnten nicht beobachtet werden.

Zwei Tage vor den ersten Durchfallserscheinungen hatte der Besitzer einen halben Sack ausgekeimten verschimmelten Roggen ins Mahlgut gegeben. Sowohl aus dem Rest dieses Roggens als auch aus der Vormagenschleimhaut konnten neben massenhaft *Aspergillus fumigatus* nicht weiter differenzierte Mucoraceen nachgewiesen werden.

Bestand Nr. 2:

Am 26.9.1971 zeigten in einem Bestand mit 13 Kühen und 16 Mastrindern zwei nebeneinander stehende, zehn Monate alte Rinder blutigen Durchfall. Anhaltende Kolikanfälle und das Stehen mit aufgekrümmtem Rücken führten den Besitzer dazu, den Bestandestierarzt beizuziehen. Ein Tier mußte während eines Behandlungsversuches notgetötet werden, das andere wurde gleichentags geschlachtet.

¹ Bei der Erhebung dieser Befunde wurden wir unterstützt durch die Kollegen Dr. H. Zurgilgen, Dr. J. Odermatt und Dr. M. Zollinger sowie H.C. Spörri und Dr. M. Becker vom Kantonalen Tierspital Zürich.

Im Heuvorrat dieses Betriebes konnte stark verschimmelter Heu, von dem die Tiere gefressen hatten, sichergestellt werden. Aus dem Heu und aus der Vormagenschleimhaut konnte *Absidia corymbifera* isoliert werden.

Bestand Nr. 3:

Am 1.1.1972 trat in einem Betrieb mit sieben Kühen und drei Rindern bei sechs Kühen Inappetenz auf. Am 2.1. ließen einige dieser Tiere zusätzlich massive Koliksymptome erkennen. Alle Tiere des Bestandes erhielten Silage, die mit Schimmelpilzen befallen war. Den sechs erkrankten Kühen war vom Besitzer seit dem 28.12.1971 zusätzlich altes Brot als Beifutter vorgesetzt worden. In der Nacht zum 3.1.1972 starb eine Kuh, und am nächsten Vormittag um 10.30 Uhr mußte eine zweite Kuh notgeschlachtet werden. Um 11 Uhr wurden zwei weitere Tiere ins Tierspital eingeliefert, wobei eines bei der Vorbereitung zur diagnostischen Rumenotomie verendete. Die andere Kuh mußte wegen schwerer Störung des Allgemeinbefindens festliegend notgeschlachtet werden. Aus der Silage sowie aus der Vormagenschleimhaut eines verendeten und eines geschlachteten Tieres wurde wiederum *Absidia corymbifera* isoliert, in dem Brot konnten jedoch keine Schimmelpilze nachgewiesen werden.

Pathologisch-anatomische Befunde

Die Sektion der verendeten Tiere und die Untersuchung der Organproben notgeschlachteter Tiere wiesen in allen drei Beständen ein so einheitliches Bild auf, daß sie im folgenden zusammenfassend beschrieben werden können.

Die gutgenährten Tiere zeigen Spuren blutigen Durchfalles. Beim Abziehen der Haut fließt aus den Hautgefäßen ungeronnenes oder unvollkommen gerinnendes Blut von hellroter Farbe ab, das bei Sauerstoffzutritt schnell braun wird. Bei dreien der acht Tiere fällt ein massives Kehlgangödem auf. Die Skelettmuskulatur zeigt graduell unterschiedlich ausgebildete bis zu flächenhafte Blutungen. Bei der Eröffnung der Bauchhöhle fließen 1½–2 Liter einer rotgelben, etwas trüben, einzelne Fibrinflocken enthaltenden Flüssigkeit ab. Die serösen Häute sind mit Fibrinfäden bedeckt und übersät mit Petechien und Sugillationen. Das Netz ist entweder total blutig infiltriert, oder es zeigt herdförmig flächenhafte Hämorrhagien. Charakteristische Befunde finden sich an der Wand der Vormägen. Bei einigen Tieren ist die Wand einzelner Vormagenabteile von Haube oder Psalter blutig durchtränkt, bei anderen das gesamte Vormagenkonvolut rot gefärbt. Bei diesen können Perforationen von 3 mm bis zu 5 cm im Durchmesser in der Haube bzw. an ventralen vorderen Pansenanteilen gefunden werden. Die gesamte Wand der Vormägen ist so brüchig, daß schon leichte Berührungen bei der Exenteration Perforationen zur Folge haben. Die Schleimhaut der Vormägen ist blauviolett verfärbt, vereinzelt finden sich lokale Epithelläsionen. An der Schnittfläche der Vormagenwand, speziell in der Haube, lassen sich neben einer

Ödembildung eine massive blutige Durchtränkung der Muskularis und der Serosa erkennen. Bei dreien der acht Tiere weist der Pylorus des Labmagens akute tiefe Ulzerationen auf.

Die Dünndarmschleimhaut ist mit Blutkoagula bedeckt und zeigt vereinzelt Ulzerationen sowie flächenhafte Blutungen. Die Darmlymphknoten sind hochgradig blutig infiltriert, stark ödematös und vergrößert.

Bei der Untersuchung der Leber fällt bei allen Tieren eine hochgradige Stauung der Gallenblase auf, in vier Fällen finden sich einzelne punktförmige Nekrosen.

Die Untersuchung der weiteren Organe ergibt Ecchymosen in Milz, Thymus und Pankreas, subendo-, subepi- und myokardiale Blutungen sowie Petechien in der Pleura costalis. Bei dreien der acht Tiere wird ein hochgradiges, bei anderen ein gering- bis mittelgradiges Lungenödem festgestellt.

Histologische Veränderungen

Das histologische Bild dieser Erkrankung ist ebenfalls sehr einheitlich. In den Vormägen ist im Bereich der makroskopisch sichtbaren Veränderungen die gesamte Wand diffus blutig durchtränkt. Die Serosa und die Mukosa sind abgehoben und massenhaft von Entzündungszellen durchsetzt. Es herrschen dabei unreife neutrophile Granulozyten in Verbindung mit eosinophilen Granulozyten vor. Daneben lassen sich zahlreiche nicht differenzierbare, unreife mesenchymale Zellen nachweisen. Die Gefäße sind stark gefüllt und häufig thrombosiert. Auch die Lymphgefäße sind dilatiert und treten hervor. Eine Demarkation der Entzündung ist in der Vormagenwand nicht erkennbar. Vor allem die Submukosa (Abb. 1), aber auch die Gefäßlumina sowie die Muskelschichten (Abb. 2), in einzelnen Bezirken auch die Subserosa sind massiv durchsetzt von teilweise verzweigten, unseptierten Pilzhyphen. Dazwischen liegen massenhaft bis zu 40 μ große, kugelige bis asteroide, PAS-positive Gebilde.

Die schon makroskopisch beschriebenen geschwürigen Magen- und Darmläsionen zeigen die für ein Ulcus typischen Kriterien und lassen am Rande einen nur unvollkommenen Demarkationsprozeß erkennen. Von der Geschwürsbasis aus wuchern Pilzhyphen in die Tiefe und breiten sich in Gefäßen aus.

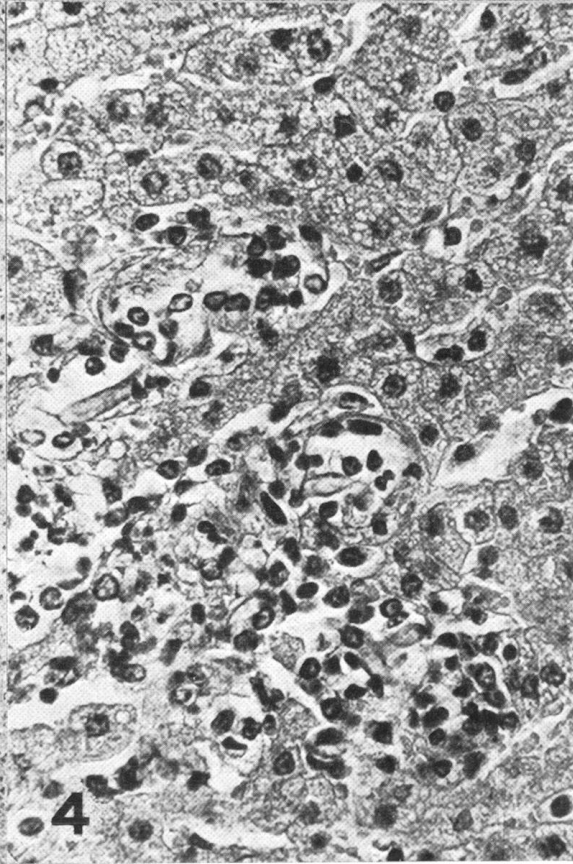
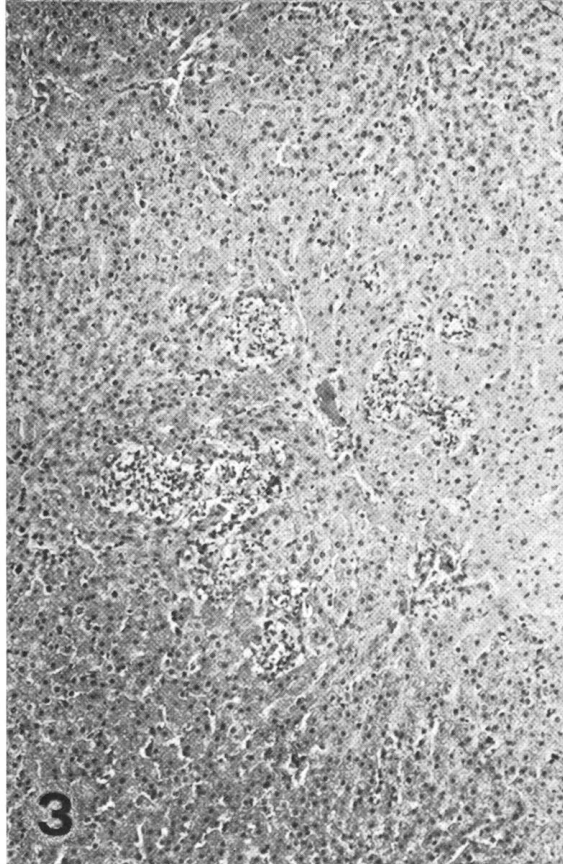
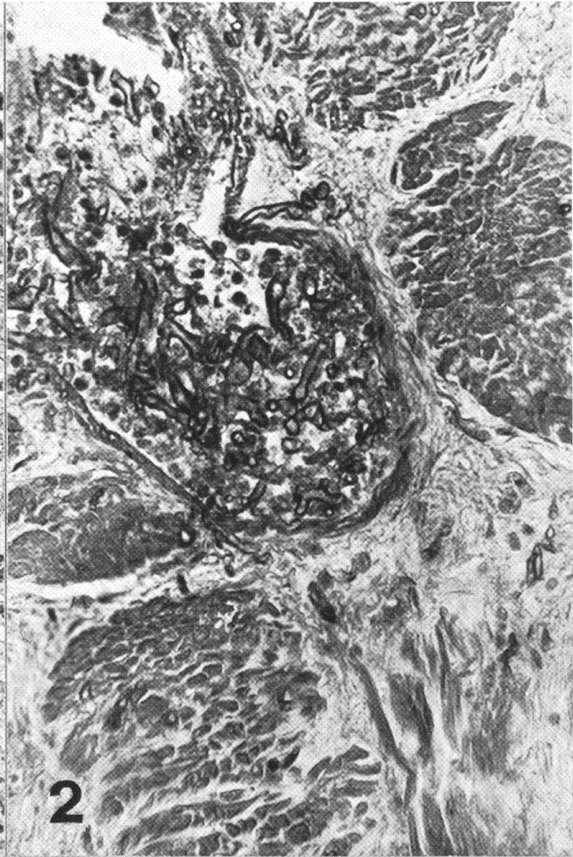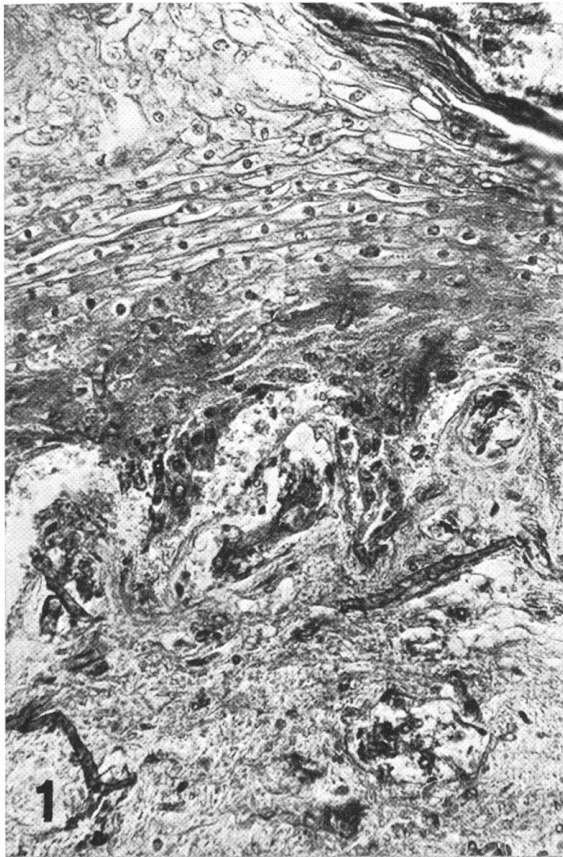Die bei fünf Fällen nachweisbaren Lebernekrosen (Abb. 3) sind nicht abgekapselt, sondern charakterisiert durch Karyorrhesis in Verbindung mit

Abb. 1 Pansen, Kuh B 575a Vormagenmykose (PAS, Vergr. 312,5 \times). Infiltratives Hyphenwachstum in der Submukosa mit Einsprossung in kleine Gefäße. Intraepitheliales und submuköses Ödem. Ausgedehnte Blutungen in der Propria und Submukosa.

Abb. 2 Pansen, Kuh B 575a Vormagenmykose (PAS, Vergr. 312,5 \times). Einbruch von Pilzhyphen in eine Vene der Muskularis.

Abb. 3 Leber, Jungrind A 9050 Vormagenmykose (HE, Vergr. 100 \times). Multiple Nekrosen.

Abb. 4 Leber, Jungrind A 9050 Vormagenmykose (HE, Vergr. 500 \times). Pilzhyphen in Lebernekrose.



Infiltration von neutrophilen Granulozyten und unreifen mesenchymalen Zellen. Sowohl im Zentrum wie auch am Rande dieser nekrobiotischen Herde lassen sich einzelne Pilzhyphen mit der PAS-Reaktion darstellen (Abb. 4).

Das Wachstum und der Bau der Pilze sind recht charakteristisch. Der Pilzfaden ist klobig, unterschiedlich breit und nicht septiert; es läßt sich keine gesetzmäßige Anordnung erkennen, vielmehr herrscht ein regelloses Geflecht mit stumpfwinklig aneinanderstoßenden Hyphen vor. Die Pilze zeigen eine besondere Affinität zu kleinen und mittleren Gefäßen, wobei sie in den Thromben gefunden werden. Die Tendenz zur Thrombenbildung fällt in allen Gewebsschnitten auf.

In der Färbung mit Hämalaun-Eosin erweisen sich die Pilzhyphen als schwach anfärbbar. Nicht alle Pilzanteile lassen eine positive PAS-Reaktion erkennen, sondern meist nur die Zellwand bzw. die kolbenförmig verdickten Endanschwellungen der Hyphen. Auch die Färbung nach Grocott fällt unterschiedlich stark aus.

Mykologische Untersuchungen

Der Pilz wächst auf Sabouraud-Glucose-Agar mit Zusatz von Chloramphenicol ebenso wie auf Mycophil-Agar (BBL). Sowohl bei der Bebrütung bei 37°C als auch bei 44°C entwickelt sich nach 2–3 Tagen ein reichliches Luftmycel, das eine zunächst weiße Farbe zeigt. Nach einigen Tagen nimmt die Kultur einen graubraunen Farbton an. Das Luftmycel besteht aus ungeordneten, zumeist traubig verzweigten Sporangioophoren. Die Columellen weisen eine birnenförmige Gestalt auf, sie beginnen unterhalb des Sporangiums.

Die Sporangiosporen zeigen eine runde Form. Auf Grund des kulturellen Verhaltens und auf Grund seiner Morphologie wird der Erreger als *Absidia corymbifera* erkannt.

Diskussion der Ergebnisse

An Hand der Sektion der verendeten bzw. notgeschlachteten acht Tiere muß festgestellt werden, daß es sich um ein recht einheitliches Krankheitsbild handelt. Dabei stehen Blutungsneigung in zahlreichen Organen sowie massive Entzündungen im Verdauungstrakt, verbunden mit Thrombosierungen der Gefäße, im Vordergrund. Als Ursache für das Krankheitsgeschehen muß bei diesen Tieren auf Grund der histologischen Untersuchung ein massiver Pilzbefall der Vormägen bzw. des Labmagens und des Darmes angenommen werden. Entsprechend seiner histologischen Struktur läßt sich der Pilz den Mucoraceen zuordnen. Sein kulturelles Verhalten und seine Morphologie identifizieren ihn als *Absidia corymbifera*. Dieser Pilz gehört zu den Phycomyceten und kann gelegentlich unter normalen Bedingungen im Panseninhalt des Rindes vorkommen (Pidoplicko und Mitarb., 1962; Sivers und Mitarb., 1962). Bei Pferden wird er im Dickdarm, bei Schafen und Ziegen (Holtenius und Mitarb., 1957) fast regelmäßig im Vormagen gefunden. In der Human-

medizin ist *Absidia corymbifera* als fakultativ pathogener Pilz bekannt (Gloor und Mitarb., 1961). Dabei ist seine Tendenz, Thromben zu bilden oder Hämorrhagien zu verursachen, sehr gefürchtet. Aus Berichten der Humanmedizin weiß man, daß Personen, die z. B. mit Antidiabetika oder Zytostatika behandelt werden, für Mukormykosen anfällig sind (Baker, 1956). Die Tatsache, daß *Absidia corymbifera* auch in gesunden Rindermägen vorkommen kann, läßt den Schluß zu, daß auch beim Rind bestimmte Faktoren die Infektion erst ermöglichen. Zur Auslösung der Krankheit in dieser perakuten Form ist unserer Meinung nach eine Vormagenazidose geeignet. Diese Azidose dürfte zumeist Folge einer Indigestion sein. Für die von uns beschriebenen drei Betriebe halten wir die Ausbildung einer Azidose in zwei Fällen für möglich.

Im Bestand Nr. 2 wurden alle in einer Reihe aufgestellten Rinder mit einer ausgesprochen schlechten Futterqualität versorgt. Es handelte sich um Heu aus Grabenrändern, das gleichzeitig mit Laub durchmischt war, so daß eine latente Indigestion und damit verbunden eine Azidose durchaus denkbar ist.

Im Bestand Nr. 3 ist die Beifütterung von Brot als Ursache für eine Azidose eindeutig nachzuweisen. Die pH-Werte des Panseninhaltes der verwendeten Kühe aus diesem Bestand liegen zwischen 5 und 6.

Differentialdiagnostisch ist wichtig, Verätzungen der Vormagenschleimhaut durch chemische Substanzen, insbesondere durch Laugen, Säuren und arsenhaltige Präparate, auszuschließen (Nieberle/Cohrs, 1970; Rosenberger, 1970). Infolge des hohen Verdünnungsgrades im Pansen können praktisch nur feste Substanzen die Schleimhaut lädieren. In solchen Fällen stehen aber Verätzungen in Maulhöhle, Schlund und Labmagen im Vordergrund. Dabei beobachtete subseröse Blutungen, wie sie agonal entstehen, sind kleinflächiger und weniger intensiv.

Nach Aufnahme von zu heißem Futter beobachtete Lichtenstern (1913) bei Kälbern ähnliche Schäden an der Vormagenschleimhaut. Dabei waren aber ebenfalls Labmagen, Maulhöhle und Schlund stärker verändert als bei unseren Fällen.

Hämorrhagisch-phlegmonöse Rumenitiden wurden von Stevens und Mitarb. (1959) nach peroralen Gaben von Brechweinstein an Rinder mit Indigestion beobachtet und nach künstlich erzeugter Pansenatonie im Experiment reproduziert. Die Veränderungen waren gekennzeichnet durch multiple Thrombenbildungen mit Hämorrhagie und spröder Beschaffenheit von umschriebenen Hauben- und Pansenwandbezirken, verbunden mit fibrinöser Peritonitis. Im Gegensatz zu den von uns geschilderten Fällen fehlte aber die Blutungstendenz in anderen Organen.

Ferner müssen für die Differentialdiagnose alle mit hämorrhagischer Diathese einhergehenden Krankheitskomplexe berücksichtigt werden. Für das Rind kommen Cumarinvergiftungen mit Rattengift oder Süßklee in Frage (Rosenberger, 1970). Vorwiegend petechiale Blutungen treten bei der akuten

Adlerfarnvergiftung auf. Seit einiger Zeit wird auf ein ätiologisch ungeklärtes Krankheitsbild bei Mastkälbern hingewiesen, das mit allgemeiner Blutungsneigung einhergeht (Gründer und Mitarb., 1970). Experimentell wurde mit chronischer Furazolidonvergiftung ein ähnliches Krankheitsbild erzeugt (Hofmann, 1972).

Eine Vergiftung, die nach Verfütterung von trichloräthylenextrahierten Sojaschroten auftritt, ist ebenfalls gekennzeichnet durch hämorrhagische Diathese. Sie wird als Brabanter Krankheit bezeichnet (Rosenberger, 1970). Bei diesen zuletzt beschriebenen Sektionsbildern fehlen jedoch Anzeichen von ulzerativer Rumenitis. Schimmelpilze können weder histologisch noch kulturell nachgewiesen werden.

Zusammenfassung

Es wurden die Sektionsbefunde von acht Tieren (vier Kühe und vier Jungrinder) aus drei Beständen beschrieben, die an einer akuten bis perakuten Vormageninfektion mit *Absidia corymbifera* erkrankt waren. Das pathologisch-anatomische Bild ist gekennzeichnet durch generalisierte petechiale und flächenhafte Blutungen vornehmlich im Bereich des mittleren und hinteren Verdauungstraktes, verbunden mit breitflächigen entzündlichen und ulzerativen Magen-Darm-Läsionen. Bei drei Tieren wurden punktförmige Lebermetastasen mit Nekrosen gefunden. Pathologisch-histologisch bestanden im Vormagen und im Labmagen nichtdemarkierte akute Entzündungen mit Neigung zu Thrombenbildungen. Die veränderten Bezirke der Magen- und Darmwand sind durchsät mit Pilzelementen. Aus der Vormagenschleimhaut, aus Mageninhalt und aus Futterproben konnte *Absidia corymbifera* isoliert werden.

Résumé

Les auteurs ont procédé à l'autopsie de huit animaux (quatre vaches et quatre génisses) provenant de trois exploitations qui étaient atteintes d'une inflammation aiguë et même très aiguë des réservoirs gastriques due à *Absidia corymbifera*. Le tableau anatomopathologique est caractérisé par des hémorragies généralisées en forme de pétéchie ou plus grandes, en particulier au niveau du tube digestif moyen et postérieur; de grosses lésions inflammatoires et ulcéreuses accompagnent les hémorragies. Chez trois animaux on a trouvé des métastases punctiformes dans le foie avec nécrose. Au point de vue histopathologique, on a trouvé des foyers d'inflammation aiguë non-circonscrits dans les réservoirs gastriques et dans la caillette ayant une tendance à la formation de thrombus. Les territoires modifiés de la paroi de l'estomac et de l'intestin sont farcis de champignons. Il a été possible d'isoler *Absidia corymbifera* aussi bien à partir de la muqueuse des réservoirs gastriques que du contenu gastrique et des échantillons de fourrages.

Riassunto

Sono descritti i referti dell'autopsia di otto animali (4 vacche e 4 manzette) di tre stalle, che erano ammalati da una infezione acuta e peracuta dei prestomaci, causata da *Absidia corymbifera*. Il quadro patologico anatomico è caratterizzato da emorragie generalizzate petechiali ed estese, specialmente nel tratto medio e distale del tratto digestivo, legate con estese lesioni infiammatorie ed ulcerative dello stomaco e dello intestino. In tre animali si trovarono metastasi puntiformi al fegato, con necrosi. Dal lato patologico-istologico nel prestomaco e nel quarto stomaco si trovarono infiammazioni acute non demarcate con tendenza alla formazione di trombi. I settori alterati della parete gastrica ed intestinale sono ricolmi di miceti. Dalla mucosa del prestomaco, dal contenuto gastrico e da prove di alimentazione l'*Absidia corymbifera* poté esser isolata.

Summary

The post-mortem findings on eight animals (4 cows and 4 young heifers) from 3 herds are described; the animals had been suffering from acute or peracute infection of the forestomach with *Absidia corymbifera*. The pathological-anatomical picture is characterised by generalised petechial and spatial haemorrhages, chiefly in the region of the middle and rear digestive tract, combined with extensive inflammatory and ulcerative stomach and intestine lesions. In 3 animals the liver showed dotted metastases with necrosis. Pathological-histological examination revealed in the omasum and abomasum non-demarcated acute inflammations with a tendency to thrombus formation. The changed areas of the stomach and intestinal wall are strewn with fungal elements. *Absidia corymbifera* could be isolated from the mucosa of the omasum, from the stomach contents and from feeding-stuff samples.

Literatur

- Ainstworth G.C. and Austwick P.K.C. (1955): A Survey of Animal Mycosis in Britain. *Vet. Rec.* 67, 88–97. – Austwick P.K.C. (1964): Bovine Mycotic Abortion. *Proc. R. Soc. Med.* 57, 412. – Baker R.D. (1956): Pulmonary Mucormycosis. *Am. J. Path.* 32, 287–313. – Bertschinger H.U., Schweizer R. und Scholer H.J. (1964): Hefen als Mastitis-erreger beim Rind. *Schweiz. Arch. Tierheilk.* 106, 183–192. – Bridges C.H. and Emmons C.W. (1961): A Phycomycosis of Horses caused by *Hyphomyces destruens*. *J.A.V.M.A.* 138, 579–589. – David C.L., Anderson W.A. and McCrory B.R. (1955): Mucormycosis in Food-Producing Animals. *J.A.V.M.A.* 126, 261–267. – Engebretsen O., Krøvel A. und Korpinen E. (1972): Mykotik mastitis hos ku. *Nord. Vet. Med.* 24, 56–61. – Gedeck B. (1967): Pilzkrankheiten während der Aufzucht. *T.U.* 22, 149–165. – Gloor F., Löffler A. und Scholer H.J. (1961): Mucormycosen. *Path. Microbiol.* 24, 1043–1064. – Gründer H.D., Fischer W. und Pohlenz J. (1970): Untersuchungen über Wesen und Ursache eines hämorrhagischen Syndroms bei Mastkälbern. VIth International Conference on Cattle Diseases. – Hofmann W. (1972): Hämorrhagische Diathese Kalb infolge chronischer Furazolidonvergiftung. *DTW* 89, 289–312. – Hofmann W. und Nieper L. (1972): Zur Behandlung von Pilzkrankungen bei Pferden und Rindern mit Griseofulvin-Supplement. *T.U.* 27, 348–352. – Holtenius P. and Nielsen N. (1957): On the Occurrence of Nitrate and Nitrite Reducing Fungi in the Rumen of Sheep. *Nord. Vet. Med.* 9, 210–213. – Jubb K.V.F. and Kennedy P.C.: *Pathology of Domestic Animals*. Second Edition, Academic Press New York and London 1970, Vol. II. – Lichtenstern Gg. (1913): Omasitis beim Rind nach Aufnahme von zu heißem Futter. *Münchener tierärztl. Wochenschrift* 57, 565–570. – Nieberle/Cohrs: *Lehrbuch der speziellen pathologischen Anatomie der Haustiere*. Bd. I., 5. Aufl., Gustav Fischer Verlag Jena 1970. – Nicolet J., Lindt S. und Scholer H.J. (1966): L'avortement mycosique de la vache. *Path. Microbiol.* 29, 644–655. – Pidoplicko M.M. und Bilaj V.J. (1962): Charakteristik von Pilzen aus dem Panseninhalt von Kühen und deren Wirkung auf den Organismus von Versuchstieren. *Mykrobiologijnyj zurnal Kyiv* 24, Nr. 6, 8–14. – Ronneberger H. (1965): Mucormycose bei einem Reitpferd in der Haut. *T.U.* 20, 490–491. – Rosenberger G.: *Krankheiten des Rindes*. Paul Parey Verlag 1970. – Schiefer B.: *Pathomorphologie der Systemmykosen des Tieres*. In: Bieling R., Kathe J., Köhler W. und Mayr A.: *Infektionskrankheiten und ihre Erreger*. Ed. 6, Gustav Fischer Verlag Jena 1967. – Sivers V.S. (1962): Pilze der Gattung *Mucorales* im Panseninhalt des Rindes. *Mykrobiologijnyj zurnal Kyiv* 24, Nr. 6, 14–19. – Stevens C.E., Hammond P.B. and Nielsen N.O. (1959): Phlegmonous Gastritis in Cattle, resulting from Ruminatoric Doses of Tartar. Emetic. *J.A.V.M.A.* 134, 323–327. – Werffeli F. und Bühlmann X. (1967): Über tuberkulose-ähnliche Veränderungen der Lymphknoten beim Rind, verursacht durch Schimmelpilze. *Schweiz. Arch. Tierheilk.* 109, 475–480.