

**Zeitschrift:** Schweizer Archiv für Tierheilkunde SAT : die Fachzeitschrift für Tierärztinnen und Tierärzte = Archives Suisses de Médecine Vétérinaire ASMV : la revue professionnelle des vétérinaires

**Herausgeber:** Gesellschaft Schweizer Tierärztinnen und Tierärzte

**Band:** 116 (1974)

**Heft:** 4

**Artikel:** Pleuramesotheliom bei einem Pferd

**Autor:** Straub, R. / Tscharner, C. von / Pauli, B.

**DOI:** <https://doi.org/10.5169/seals-591575>

### **Nutzungsbedingungen**

Die ETH-Bibliothek ist die Anbieterin der digitalisierten Zeitschriften. Sie besitzt keine Urheberrechte an den Zeitschriften und ist nicht verantwortlich für deren Inhalte. Die Rechte liegen in der Regel bei den Herausgebern beziehungsweise den externen Rechteinhabern. [Siehe Rechtliche Hinweise.](#)

### **Conditions d'utilisation**

L'ETH Library est le fournisseur des revues numérisées. Elle ne détient aucun droit d'auteur sur les revues et n'est pas responsable de leur contenu. En règle générale, les droits sont détenus par les éditeurs ou les détenteurs de droits externes. [Voir Informations légales.](#)

### **Terms of use**

The ETH Library is the provider of the digitised journals. It does not own any copyrights to the journals and is not responsible for their content. The rights usually lie with the publishers or the external rights holders. [See Legal notice.](#)

**Download PDF:** 17.03.2025

**ETH-Bibliothek Zürich, E-Periodica, <https://www.e-periodica.ch>**

Schweiz. Arch. Tierheilk. 116, 207–211, 1974

Aus der Klinik für Nutztiere und Pferde (Prof. Dr. H. Gerber) und dem  
Institut für Tierpathologie (Prof. Dr. H. R. Luginbühl)  
der Universität Bern

## Pleuramesotheliom bei einem Pferd

von R. Straub\*, C. von Tscharner, B. Pauli, S. Lazary  
und U. Schatzmann

Primäre, epitheliale Geschwülste der Pleura werden heute allgemein Mesotheliome genannt. Diese Tumoren, in der älteren Literatur auch als Serosenkarzinome, Endotheliokarzinome, Deckzellgeschwülste, Endotheliome, Endotheliosarkome usw. bezeichnet, sind besonders beim Rind bekannt [1–5], beim Pferd [4–6] dagegen kaum.

In der Folge werden klinische und pathologische Befunde eines Pleuramesothelioms bei einem Pferd beschrieben.

### Anamnese

Ein irisches Springpferd, Wallach, 8 Jahre alt, wurde wegen zunehmenden Leistungsabfalls und Atemnot während der Arbeit in die Klinik eingewiesen. Der Wallach litt seit 3 Monaten an anfänglich leichtgradiger Atemnot, die sich jedoch bis zur Einweisung zunehmend verstärkte.

### Klinischer Status

Bei der Einlieferung war der Wallach afebril, Puls und Atemfrequenz normal (Tab.1). Zu den Hauptsymptomen zählte die ausgeprägte Dyspnoe nach Atemhemmung und 100 m Trab. Auskultatorisch bestanden verstärktes Vesi-

---

\* Adresse: Dr. R. Straub, Postfach 2735, Ch-3001 Bern (Schweiz).

Abb.1a Ausstrich von Pleuraexsudat mit massenhaft neutrophilen Granulozyten sowie ein- bis vierkernigen Mesothelzellen. Papanicolaou. Aufnahmevergr. 160x.

Abb.1b Ausstrich von Pleuraexsudat mit morulaähnlicher Anordnung der vier Kerne einer Mesothelzelle. Papanicolaou. Aufnahmevergr. 400x.

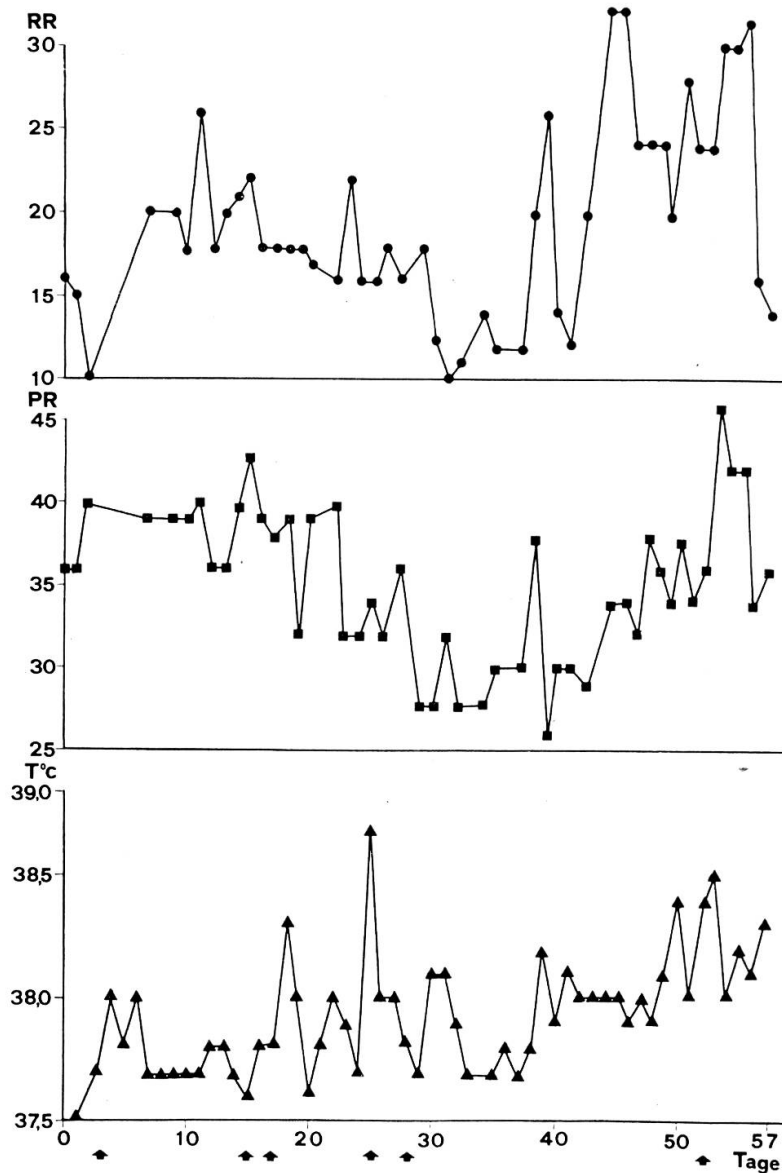
Abb.2 Papilliformes Pleuramesotheliom: vielfach verzweigte, gefässreiche Stromastränge, nackt oder bedeckt von vorwiegend abgeplattetem Epithel. H.+E. Aufnahmevergr. 40x.

Abb.3 Adenomatöses Pleuramesotheliom: Tubuli aus einschichtigen, PAS-positiven, kubischen Epithelien, mässig ausgebildetes Stroma mit kollagen Faserzügen und granulozytärer Infiltration. H.+E. Aufnahmevergr. 100x.

Abb.4 Papillenkuppen von Pleuramesotheliom: abgeplattete oder kubische Epithelien, Zellkerne oval oder rund, oft blasig, Kernkörperchen prominent. H.+E. Aufnahmevergr. 100x.

kuläratmen und zu deutliches expiratorisches Atemgeräusch. Perkutorisch liess sich eine Dämpfungslinie über dem Thorax feststellen, die rechts horizontal auf der Höhe des Buggelenkes, links etwa 10 cm tiefer lag. Unterhalb der

Tab. 1 Verlauf von Atemfrequenz (RR), Pulsfrequenz (PR) und Körpertemperatur (T) während des Spitalaufenthalts. Pfeile = Thoraxpunktionen.



Dämpfungslinie waren keine Atemgeräusche hörbar. Bei zunehmender Dyspnoe nach 100 m Trabarbeit konnte eine reversible Lungenerweiterung um etwa 3 cm perkutiert werden. Eine Röntgenuntersuchung wies ein strahlenundurchlässiges Gebiet mit horizontaler oberer Grenze etwa 10 cm unterhalb der Thorakalwirbelkörper nach. Auf Grund der perkutorischen Dämpfung und des Auskultationsbefundes war eine beidseitige Probepunktion angezeigt. Der Thorax wurde links einmal, rechts insgesamt sechsmal punktiert und bei der 6. Punktion

ein Dauerdrain eingelegt (zeitlicher Abstand siehe Tab. 1). Links konnte kein Exsudat gewonnen werden. Rechts ergaben die ersten 5 Punktionen – je nach Zustand und Verhalten des Pferdes – 2, 42, 22, 24 respektive 60 Liter Exsudat. Während der viertägigen Dauer der 6. Punktion wurden täglich etwa 5 Liter Exsudat gewonnen. Alle 6 therapeutischen Punktionen erfolgten im 6. bzw. 7. Interkostalraum rechts, 2 cm unterhalb der Dämpfungslinie, unter Verwendung eines Trokarkatheters CH 28 der Firma Argyle. Während des Spitalaufenthaltes erhielt der Patient allgemein Antibiotika, während den Punktionen zudem lokal Kortikoide, Antibiotika und polyionische Elektrolytlösungen i. v. als Dauertropfinfusion.

Das Punktat wurde zytologisch, bakteriologisch, virologisch und mykologisch untersucht. Alle Untersuchungen ergaben keine sicheren Anhaltspunkte zur Ätiologie der exsudativen Pleuritis. Zytologisch wies das Pleuraexsudat massenhaft neutrophile Granulozyten sowie grosse ein- bis vierkernige Mesothelzellen auf, deren Kerne gelegentlich rosetten- und morulaähnliche Formationen einnahmen (Abb. 1a, 1b). Ferner traten paranukleäre, halbmondförmige Vakuolen im Zytoplasma von Mesothelien auf.

Hämatologisch wurde eine normochrome normozytäre Anämie festgestellt. Das weisse Blutbild war durch ausgeprägte Leukopenie (Minimalwert 1600/ $\mu$ l) und Neutropenie (Minimalwert 740/ $\mu$ l) gekennzeichnet. Erwartungsgemäss veränderte es sich nach Kortikoidapplikationen typisch, so dass zeitweilig normale Gesamtleukozytenwerte vorhanden waren.

Klinisch-chemische Untersuchungen des Patientenserums ergaben einen Abfall der Gesamtproteine bis auf 5,4 g/100  $\mu$ l. Gesamtlipide, Elektrolyte, Harnstoff, Bilirubin und Enzyme wiesen normale Werte auf. Die Harnuntersuchungen ergaben ausser einer stark positiven Indikanprobe nichts Besonderes. Gestützt auf die ungünstige Prognose und den schlechten Allgemeinzustand wurde das Pferd 2 Monate nach Einlieferung in die Klinik euthanasiert.

### Pathologisch-anatomische Befunde

Bei der Sektion waren Pleura parietalis und Perikard von höckerigen, grauweissen Schwarten bedeckt. Diese setzten sich aus solitären oder multiplen konfluierenden, abgeplatteten, derben Knötchen von ein bis fünf Millimeter Durchmesser zusammen. An den kranialen Polen der beiden Spitzenlappen wies die Pleura pulmonalis dorsal kleine gestielte, knotige oder fingerförmige Erhebungen gleicher Beschaffenheit auf. Über der Mitte des rechten Zwerchfellappens bestand eine tellerförmige Pleuraverdickung von 5 cm Durchmesser mit zentraler Eindellung. Am Übergang der Pleura parietalis ins Epimysium des Zwerchfells fand sich rechtsseitig der Wirbelsäule ein 5 cm grosser Herd, aus zahlreichen kleinen Einzelknötchen zusammengesetzt. Ausserdem war das Epimysium mit einzelnen Solitärknötchen bespickt, desgleichen die Serosen von Trachea und Oesophagus. Lunge, Lymphknoten und Mediastinum erwiesen sich als normal.

Die Pleurahöhle enthielt 10 Liter serosanguinöse Flüssigkeit, von zahlreichen Fibrinfetzen durchsetzt.

Histologisch erwiesen sich die solitären und multiplen konfluierenden Knötchen und die gestielten Wucherungen als Tumormassen von drüsenartig-papilliformem Aufbau (Abb. 2, 3). Schlanke, vielfach verzweigte oder bälkchenförmige Stränge kamen aus dem fibrösen Bindegewebe der Serosablätter, entlang welcher ein dichter Tumorverband aufgebaut war, gegen die Pleurahöhle allmählich aufgefaltet und gelockert. Das gefässreiche Stroma war diffus oder herdförmig von einzelnen polymorphkernigen und Rundzellen infiltriert. Serosenwärts bestand es hauptsächlich aus reichlich kollagenem, weniger aus elastischem Bindegewebe, an den Knoten- oder Papillenkuppen dagegen ausschliesslich aus feinem retikulärem Faserwerk. Die Stromastränge erschienen nackt, mit einzelnen abgeschilferten und abgerundeten Epithelzellen in der Umgebung, oder von einschichtigem, abgeplattetem, kubischem oder zylindrischem Epithel bedeckt (Abb. 3, 4). Dessen Zytoplasma wies eine stark positive PAS- und eine negative Mucicarmin-Reaktion auf. Die Zellkerne erschienen oval oder rund, meist blasig aufgetrieben, die Kernkörperchen prominent, oft mehrere pro Zellkern (Abb. 3, 4). Mitosen waren selten. Der Tumor wuchs expansiv, vornehmlich in Richtung Pleurahöhle. Die Tumorknoten in Pleura pulmonalis, Perikard, Aorta, Epimysium des Zwerchfells und Serosen von Trachea und Oesophagus wurden als Implantationsmetastasen interpretiert. Lymphogene oder hämatogene Streuungen lagen nicht vor.

Das hier beschriebene Neoplasma ist mit den sehr seltenen Pleuramesotheliomen von Haustieren [4, 5] und Menschen [7–9] vergleichbar. Histologisch und zytologisch lassen sich bei exfoliierenden Mesotheliomen drei Typen unterscheiden, nämlich ein mesothelialer, ein epithelialer und ein sarkomatöser [9]. Die mesotheliale Form dieses Tumors ist durch Reichtum an leicht atypischen, grossen, oft mehrkernigen Mesothelzellen, gekennzeichnet, deren Kerne im Ausstrich rosetten- oder morulaähnliche Strukturen bilden. Aus Literaturangaben [5, 7] geht weiter hervor, dass sich Mesotheliome durch Implantation ausbreiten und nur selten lymphogene oder hämatogene Ableger bilden. Das gleiche gilt für den hier beschriebenen Tumor.

### Zusammenfassung

Bei einem Pferd werden klinische und pathologische Befunde eines drüsenartig-papilliformen Pleuramesothelioms mit Implantationsmetastasen in Pleura pulmonalis, Pericard, Aorta, Epimysium des Zwerchfells und Serosen von Trachea und Oesophagus beschrieben.

### Résumé

Les observations cliniques et anatomo-pathologiques d'un mésothéliome glandulo-papilliforme de la plèvre chez un cheval sont décrites. La tumeur avait produit des métastases d'implantation sur la plèvre pulmonaire, le péricarde, l'aorte, l'épimysium du diaphragme et les couches séreuses de la trachée et de l'oesophage.

### Riassunto

Vengono descritte le caratteristiche cliniche e morfologiche di un mesotelioma glandulo-papilliforme della pleura di un cavallo. Il tumore aveva prodotto l'impianto di metastasi sulla pleura polmonare, sul pericardio, sull'aorta, nell'epimysio diaframmatico e sugli strati sierosi della trachea e dell'esofago.

### Summary

The clinical and morphological characteristics of a glandulo-papilliform mesothelioma of the pleura in a horse are described. The tumor had caused implantation metastases in the pulmonary pleura, pericardium, aorta, epimysium of the diaphragm and the serous layers of the trachea and oesophagus.

### Literatur

[1] Nieberle K.: Zur Kenntnis der primären, malignen Deckzellengeschwülste der Pleura bei einem Rind. *Berl. tierärztl. Wschr.* 46, 379–381 (1930). – [2] Grant I. A.: Congenital tumours of calves, report of two cases of mesothelioma and a tumour apparently of reticuloendothelial origin. *Zbl. Vet. Med.* 5, 231–244 (1958). – [3] Stünzi H., Engeli P.: Zur pathologischen Anatomie der perlsuchtähnlichen Geschwülste des Brust- und Bauchfells des Rindes. *Schweiz. Arch. Tierheilk.* 100, 15–22 (1958). – [4] Sedlmeier H., Schiefer B.: Geschwülste der Pleura. In Joest E.: *Handbuch der spez. pathol. Anat. der Haustiere* Bd. VII, 3. Aufl., pp. 306–407, Verlag Paul Parey, Berlin-Hamburg 1971. – [5] Moulton J. P.: *Tumours in Domestic Animals*, pp. 145–146, University of California Press, Berkeley and Los Angeles 1961. – [6] Gagliardi G.: Endothelioma delle sierose in un cavallo. *Clinica veterinaria* 25, 505–506 (1902). – [7] v. Albertini A.: Histologische Geschwulstdiagnostik, pp. 91–93, Georg Thieme Verlag, Stuttgart 1955. – [8] Koss L. G.: *Diagnostic Cytology and its histopathologic bases*, pp. 493–510, J. B. Lippincott Company, Philadelphia, Toronto. Sec. Ed. (1968). – [9] Cardozo P. L.: Mesotheliome sowie metastatische karzinomatöse und sarkomatöse Ergüsse der mit Serosa ausgekleideten Körperhöhlen, pp. 91–94, in: 3. Arbeitstagung für klinische Zytologie. Herausgeber: Dr. J. Jenny, Zürich 1973.

## BUCHBESPRECHUNGEN

**Large Animal Surgery.** Herausgegeben von F.W. Oehme und J.E. Prier mit 28 Mitarbeitern. Verlag: The Williams and Wilkins Company, Baltimore, USA \$ 26.50.

Das stattliche Buch von rund 600 Seiten enthält sowohl allgemeine wie auch spezielle Chirurgie. Im Gegensatz zur aus dem deutschen Sprachbereich gewohnten Anordnung nach Körperregionen sind hier die einzelnen chirurgischen Affektionen nach Organ-systemen angeordnet. Das hat wohl seine Vorteile, aber auch Nachteile, indem die Affektionen wohl nicht immer nach ihrer klinischen Bedeutung behandelt sind. So ist über Hufkrankheiten sehr wenig zu finden, dagegen über Knochenfrakturen ungewohnt viel.

Rund ein Viertel des Inhaltes betrifft die allgemeine Chirurgie, auf grosse Haustiere zugeschnitten: Allgemeine chirurgische Erwägungen, Wundheilung und Wiederherstellung, Nahttechnik, Fixationsmethoden, Anästhesie und Narkose. Die Nahtmethoden hat Prof. Ammann in Zürich bearbeitet. Als Beispiele für den sogenannten Notstand für Pferde sind diejenigen von Zürich und Bern abgebildet.

Das Buch bietet dem Praktiker zweifellos viele Anregungen und Auskünfte. Sehr beherzigenswert sind die einleitenden chirurgischen Erwägungen von F.J. Milne. Die Ausführungen und Abbildungen über Zwangsmethoden beim Pferd zeigen, dass das Fällgeschirr noch nicht überall dem medikamentellen Niederlegen gewichen ist. Bei den ein-