

Zeitschrift: Schweizer Archiv für Tierheilkunde SAT : die Fachzeitschrift für Tierärztinnen und Tierärzte = Archives Suisses de Médecine Vétérinaire ASMV : la revue professionnelle des vétérinaires

Herausgeber: Gesellschaft Schweizer Tierärztinnen und Tierärzte

Band: 117 (1975)

Heft: 9

Artikel: Ein Beitrag zur Behandlung von Humerusfrakturen im distalen Schaftbereich beim Hund

Autor: Lakatos, L. / Baumberger, A.

DOI: <https://doi.org/10.5169/seals-592840>

Nutzungsbedingungen

Die ETH-Bibliothek ist die Anbieterin der digitalisierten Zeitschriften. Sie besitzt keine Urheberrechte an den Zeitschriften und ist nicht verantwortlich für deren Inhalte. Die Rechte liegen in der Regel bei den Herausgebern beziehungsweise den externen Rechteinhabern. [Siehe Rechtliche Hinweise.](#)

Conditions d'utilisation

L'ETH Library est le fournisseur des revues numérisées. Elle ne détient aucun droit d'auteur sur les revues et n'est pas responsable de leur contenu. En règle générale, les droits sont détenus par les éditeurs ou les détenteurs de droits externes. [Voir Informations légales.](#)

Terms of use

The ETH Library is the provider of the digitised journals. It does not own any copyrights to the journals and is not responsible for their content. The rights usually lie with the publishers or the external rights holders. [See Legal notice.](#)

Download PDF: 17.03.2025

ETH-Bibliothek Zürich, E-Periodica, <https://www.e-periodica.ch>

Aus der Veterinär-Chirurgischen Klinik der Universität Zürich
(Direktor: Prof. Dr. A. Müller)

Ein Beitrag zur Behandlung von Humerusfrakturen im distalen Schaftbereich beim Hund¹

von L. Lakatos und A. Baumberger²

Nach einer Statistik der letzten drei Jahre an unserer Klinik stehen die Humerusfrakturen mit 11,4% nach den Becken-, Femur-, Tibia-, Radius- und Ulnafrakturen erst an sechster Stelle. Die Problematik der Humerusfrakturen liegt also nicht in ihrer Häufigkeit, sondern eher in den anatomischen Gegebenheiten des Oberarmknochens.

Nach unseren Beobachtungen konzentrieren sich drei Viertel aller Humerusfrakturen auf das distale Drittel des Knochens. Da am Humerus und speziell in diesem Bereich eine Ruhigstellung der Fraktur mit konservativen Methoden und ohne Komplikationen, wie Dislokation, Verkürzung, Fehlstellung, verzögerter Heilungsablauf, nicht möglich ist, empfiehlt sich die operative Versorgung.

Die vorliegende Arbeit beschäftigt sich nur mit den Schaftfrakturen des distalen Drittels. Die Auswertung von über 90 Osteosynthesen am Humerus hat folgende Fragen aufgeworfen:

1. Welche Methode eignet sich am besten für eine Osteosynthese im distalen Humerusschaftbereich?
2. Welche Implantate gewähren grösstmögliche Stabilität?
3. Welcher Zugang ist am besten geeignet?

Der Humerus des Hundes gehört zu den langen Röhrenknochen. Er weist in seitlicher Ansicht eine relativ starke Biegung nach kranial auf und verjüngt sich distalwärts. Der Schaft ist leicht spiralig gedreht. Untersuchungen von Müller [3] haben ergeben, dass die engste Stelle des Markraumes in der distalen Hälfte des mittleren Drittels liegt, oder anders ausgedrückt, zerlegt man den Knochen in vier gleich grosse Teile, findet man die engste Stelle genau

¹ Unserem verehrten Lehrer und früheren Chef Prof. Dr. Dr. h. c. K. Ammann zum 70. Geburtstag gewidmet.

² Adresse: Dr. L. Lakatos und Dr. A. Baumberger, Winterthurerstr. 260, CH-8057 Zürich.

in der Mitte des dritten Viertels. Er fand weiterhin eine lineare Beziehung zwischen der Gesamtlänge des Knochens und der Lage der engsten Stelle des Markraumes. Dies gilt für alle Hunderassen.

Gerade in diesem Bereich sind die Humerusfrakturen am häufigsten anzutreffen. Es handelt sich meistens um Quer- oder kurze Schrägfrakturen, nicht selten mit einem Splitter.

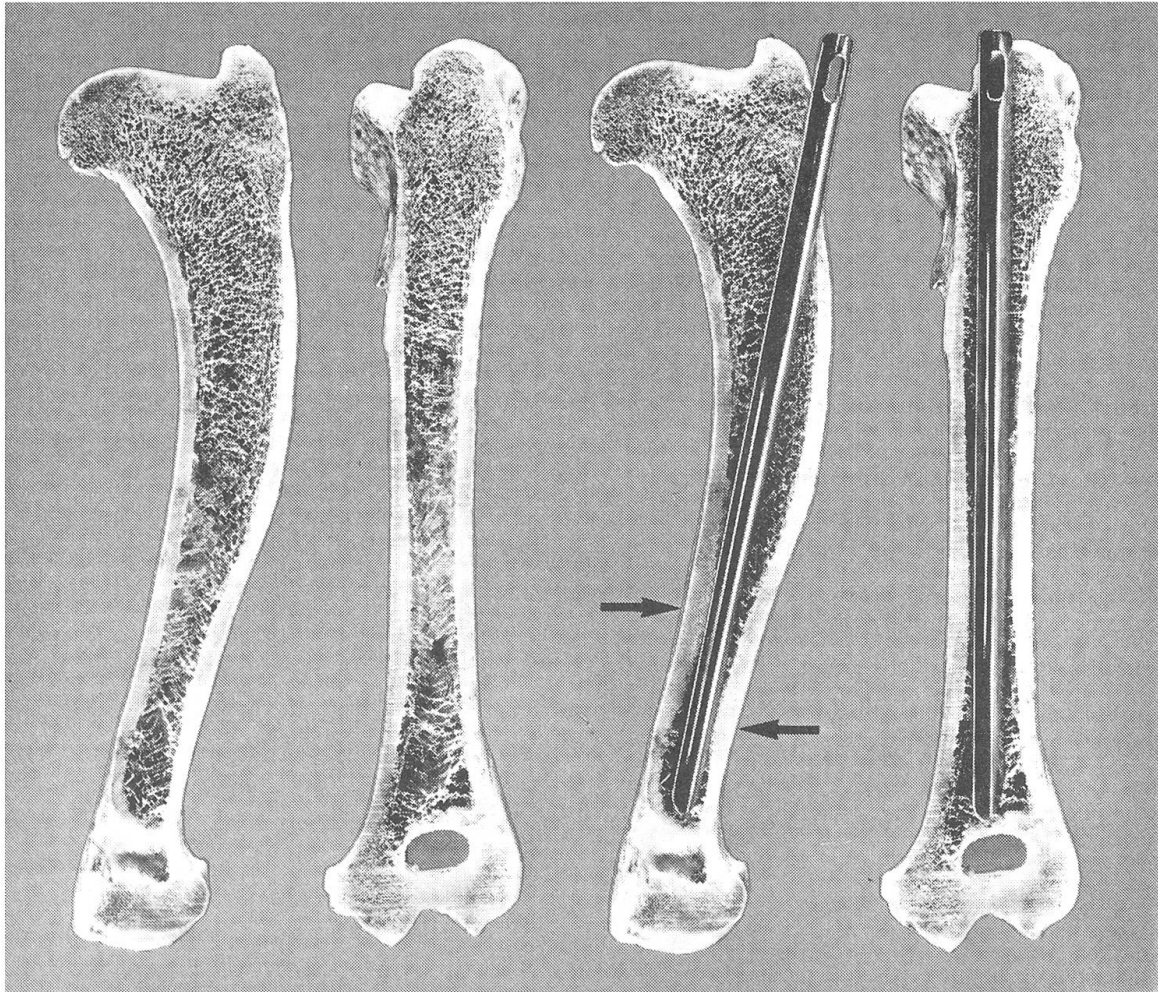


Abb. 1a

Abb. 1b

Abb. 1c

Abb. 1d

Die Versorgung der Frakturen in diesem Abschnitt mit einem Marknagel mit oder ohne Eröffnung der Bruchstelle würden wir zu den eher ungeeigneten Methoden rechnen. Am isolierten zersägten Humerus lässt sich diese Behauptung am besten beweisen: Bei Seitenansicht ist die S-förmige Krümmung des Knochens gut zu erkennen (Abb. 1a). Legt man nun einen geraden Marknagel (in diesem Falle einen Kuntscher-Nagel mit V-Profil) in den der Länge nach eröffneten Markraum, zeigt sich, dass der Nagel nur über eine kurze Strecke der

Corticalis dicht anliegt (Pfeil Abb. 1c). Bei der Ansicht von vorne erscheint der Knochen gerade, der Markraum verengt sich bis zur oben genannten Stelle, dann erweitert er sich im distalen Bereich wieder und wird spongiös (Abb. 1b). Legt man jetzt denselben Marknagel in die Markhöhle, so erkennt man, dass der Nagel an keiner Stelle engen Kontakt mit dem Cortex hat, was auf den leicht ovalen Querschnitt des Humerus zurückzuführen ist (Abb. 1d). Das Ergebnis einer solchen Osteosynthese ist Instabilität, und folgende Komplikationen sind zu erwarten:

Infolge mangelhafter Ruhigstellung läuft die Heilung verzögert und unter grosser Kallusbildung ab. Da das kurze distale Fragment dem Implantat nicht ausreichend Halt gibt, steigt der Nagel. Dies zwingt uns nicht selten zu einer Reosteosynthese, die neben einer erneuten Infektionsgefahr und der Belastung des Patienten durch Narkose und Eingriff auch eine Kostenerhöhung für den Besitzer bedeutet. Als weitere Komplikation kann eine Pseudarthrose auftreten. Sie wird am Humerus jedoch relativ selten beobachtet.

Durch die Verplattung mit der AO-Technik hofften wir, diese Komplikationen vermeiden zu können; deshalb gingen wir immer mehr zu dieser Methode über [4]. Unsere anfänglichen Misserfolge waren fast ausschliesslich auf technische Mängel zurückzuführen, nämlich ungenügende Reposition, falscher Zugang, ungeeignetes Implantat.

Abbildung 2a zeigt eine Humerusfraktur bei einem einjährigen Schäferhund-Rüden. Dieses Beispiel demonstriert deutlich drei Fehler:

1. Der laterale Zugang ist unserer Meinung nach für eine Verplattung aus folgenden Gründen ungeeignet:

a) Das Freilegen des Knochens über die für die Verplattung erforderliche Strecke ist kaum möglich oder nur unter grosser Weichteiltraumatisierung, die jedoch bei jedem operativen Eingriff auf ein mögliches Minimum beschränkt werden sollte.

b) Der spiralige Verlauf des Humerus erschwert die exakte Anpassung der Platte.

c) Auch die starke Auswärtswölbung des lateralen Epicondylus hindert bei der Anpassung der Platte, zudem ist der Knochen in diesem Bereich so dünn, dass er durch eine Schraube zu sehr geschwächt würde.

2. Die Reposition ist ungenügend (Abb. 2b: weiter Frakturspalt).

3. Technische Mängel: Die Platte ist dem Knochen zu wenig angepasst und distal des Bruches zu kurz. Die dritte Schraube von unten liegt genau im Frakturspalt (Abb. 2b).

Wie auf dem Röntgenbild 6 Wochen post Operationem zu sehen ist, hat sich eine Pseudarthrose gebildet (Abb. 2c), die aber glücklicherweise ohne weitere Komplikationen nach 19 Wochen spontan ausgeheilt war (Abb. 2d).

Nach diesen Erfahrungen wählten wir den medialen Zugang, der von Borer [2] und Piermattei [5] beschrieben ist. Die Vorteile des medialen Zuganges sind im folgenden aufgezählt:

1. Der Knochen lässt sich auf eine längere Strecke, etwa auf zwei Drittel, freilegen.
2. Die mediale Fläche des Humerus ist relativ gerade, so dass die Anpassung der Platte sehr erleichtert wird.
3. Der mediale Epicondylus ist kräftig genug, um eine Schraube zu tragen.

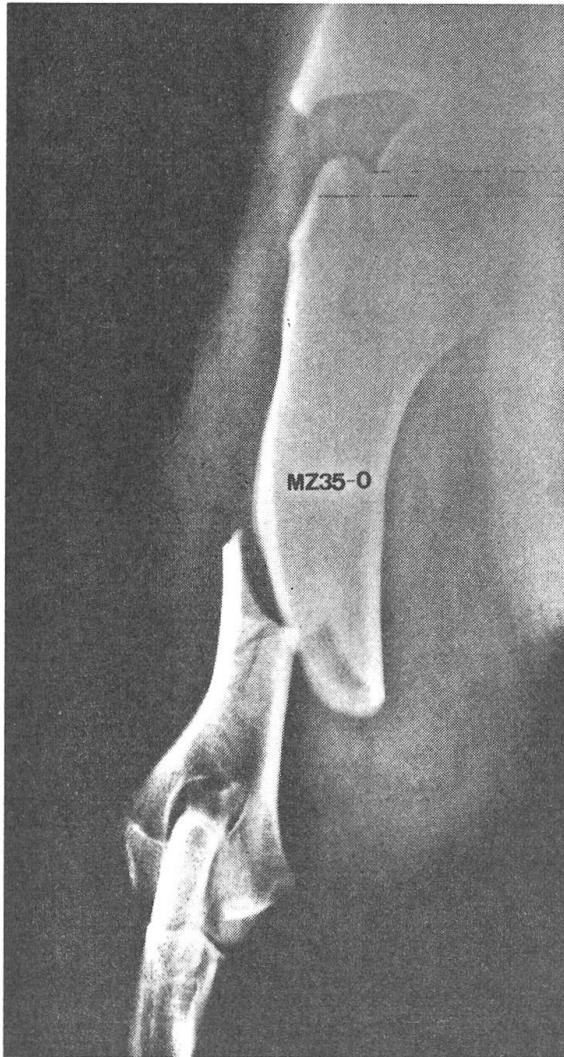


Abb. 2a

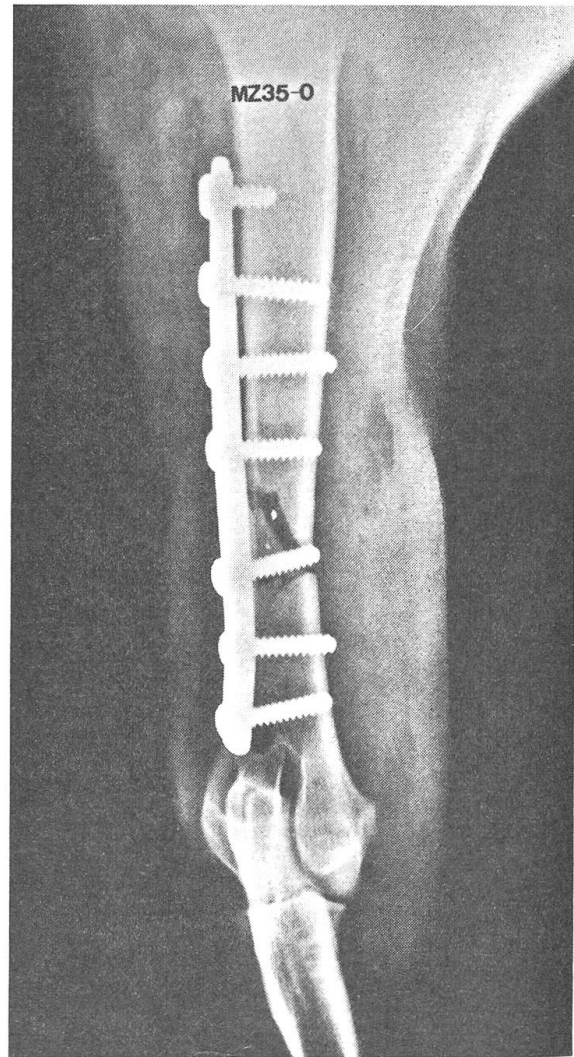


Abb. 2b

Mit dem Übergang zum medialen Zugang hatten wir jedoch immer noch nicht alle Probleme gelöst. Auch auf diesem Wege konnten wir den Knochen nicht immer so weit freilegen, dass ein Spannapparat angebracht werden konnte. Erst mit Hilfe der dynamischen Kompressionsplatte (DCP) konnten wir beinahe fehlerfreie Osteosynthesen am Humerus durchführen.

Die DCP ist eine Weiterentwicklung der AO-Rundlochplatte mit speziell geformten Schraubenlöchern, deren Funktionsmechanismus auf dem sogenannten «sphärischen Gleitprinzip» [1] basiert. Sie ist sowohl mit als auch ohne Plattenspanner, nämlich als «selbstspannende Platte», verwendbar. Das Prinzip ist aus den Abbildungen 3a–3b ersichtlich: Die Köpfe der exzentrisch ge-

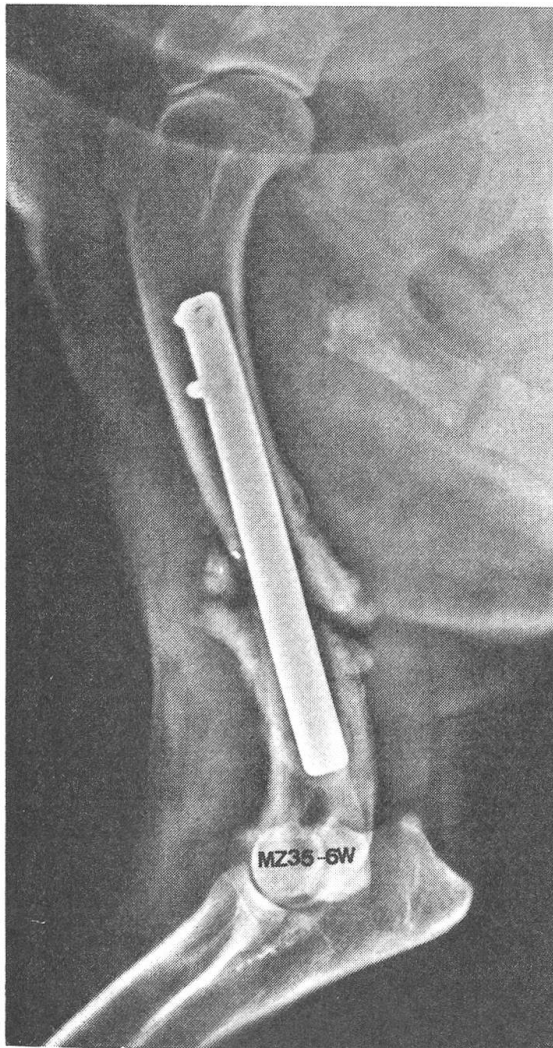


Abb. 2c

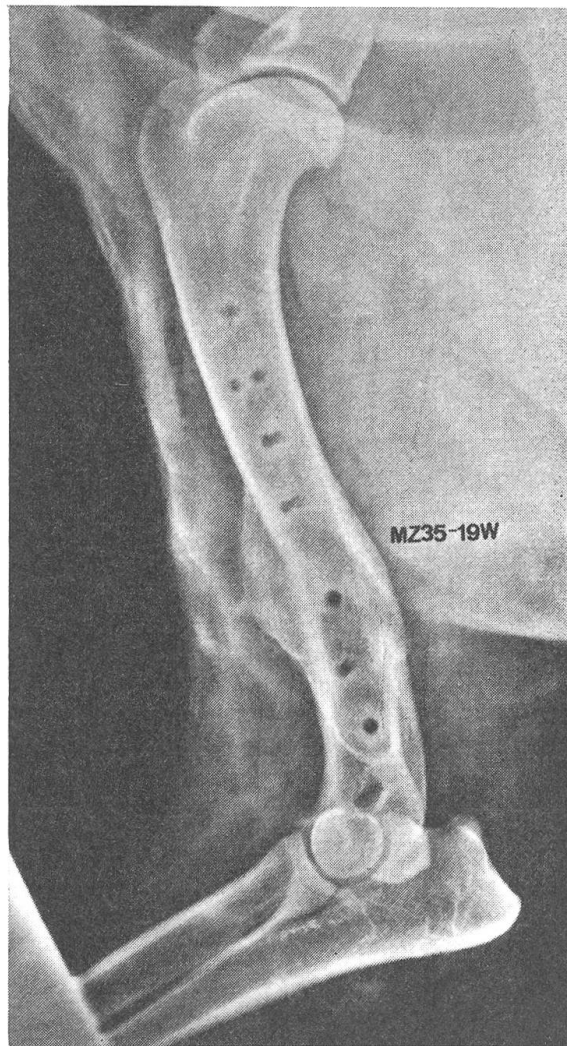


Abb. 2d

setzten Schrauben gleiten beim Anziehen in die ovalen Schraubenlöcher, wobei die Platte über den Knochen hinweg disloziert wird. Auf diese Weise werden die Fragmente unter Druck gesetzt und damit erhöht sich die Stabilität der Osteosynthese.

Die Abbildungen 4a und 4b zeigen eine vollständig ausgeheilte Humerusfraktur bei einem Irish Setter. Die Fraktur wurde mit einer 7-Loch-DC-Platte

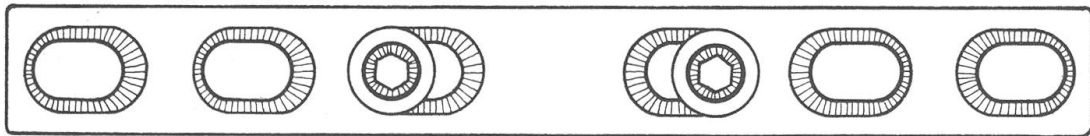
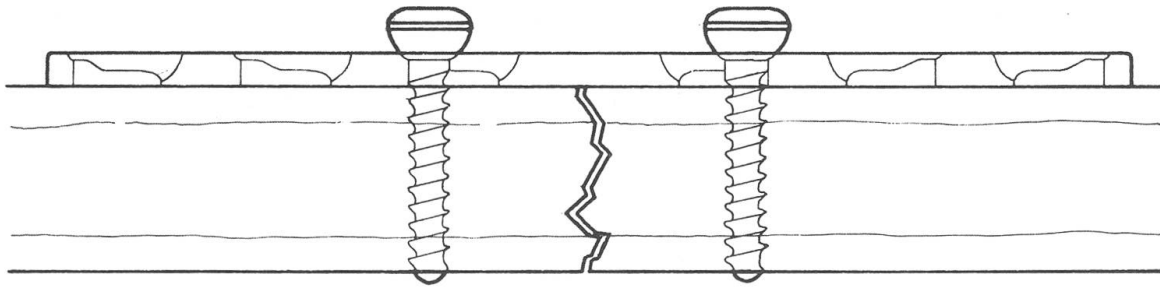


Abb. 3a Exzentrisch gesetzte Schrauben in Ansicht von der Seite und von oben. Frakturspalt deutlich sichtbar.

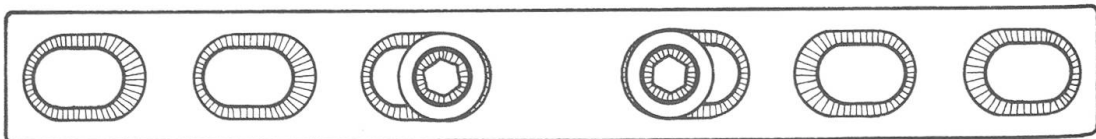
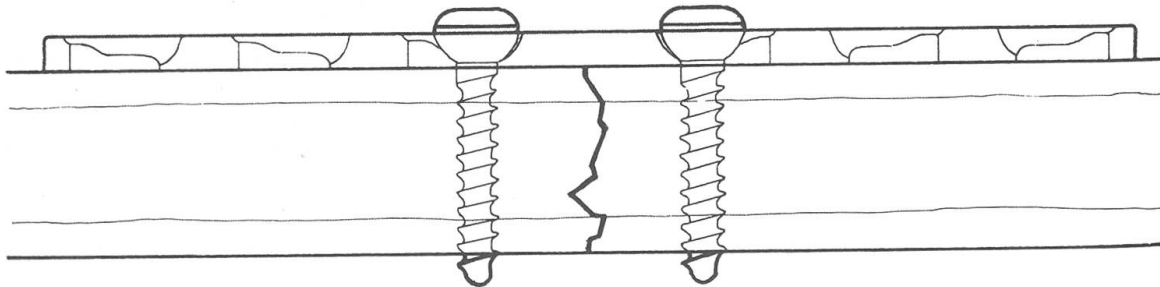


Abb. 3b Lage der Schraube nach Anziehen. Kompression auf Fraktur. Der zurückgelegte Weg der Schraubenköpfe in den Schraubenlöchern ist deutlich sichtbar. Ansicht von der Seite und von oben.

versorgt; die Heilung erfolgte 12 Wochen post operationem unter minimaler Kallusbildung an dem der Platte gegenüberliegenden Cortex.

Abschliessend kann man die einleitend gestellten Fragen wie folgt beantworten:

1. Im distalen Humerusschaftbereich zeigt sich die Verplattungsosteosynthese bei einwandfreier Operationstechnik den Nagelosteosynthesen überlegen.

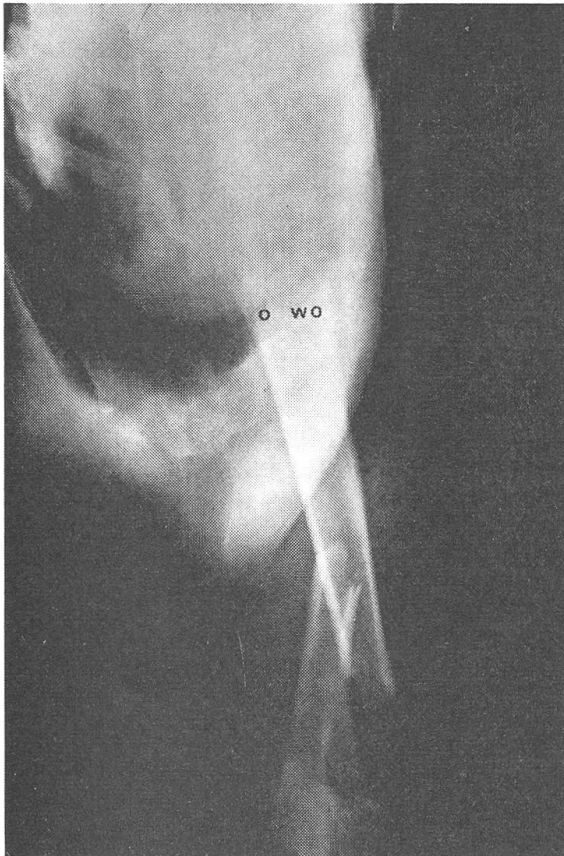


Abb. 4a

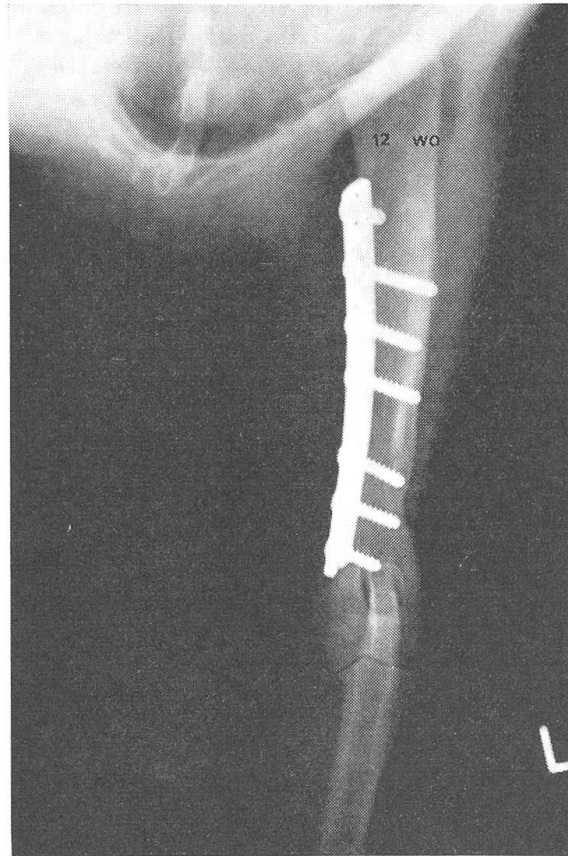

Abb. 4b

2. Die grösstmögliche Stabilität erreicht man mit der dynamischen Kompressionsplatte (DCP), sofern für das Anlegen eines Plattenspanners nicht genügend Platz vorhanden ist.

3. Nach unseren Beobachtungen eignet sich für Verplattungen der mediale Zugang besser als der laterale.

Zusammenfassung

Es wird über die Plattenosteosynthese zur Behandlung von Humerusfrakturen im unteren Schaftbereich berichtet. Besonders erwähnt werden die Vorteile der dynamischen Kompressionsplatte (DCP) und des medialen Zuganges zum Humerus. Röntgenabbildungen zweier klinischer Fälle ergänzen den Text.

Résumé

L'osteosynthèse à plaques pour le traitement des fractures de l'humérus dans la partie distale de la diaphyse est décrite. Les avantages de la plaque à compression dynamique (DCP) et de l'accès médial à l'humérus sont spécialement soulignés. Les radiographies de deux cas cliniques servent à illustrer le texte.

Riassunto

Viene descritto un metodo di osteosintesi a placche per il trattamento di fratture nella parte distale della diafisi dell'omero.

Sono particolarmente sottolineati i vantaggi della placca a compressione dinamica (DCP) e dell'accesso mediale all'omero.

Le radiografie di due casi clinici illustrano il testo.

Summary

A method of plate-osteosynthesis for the treatment of fractures in the distal part of the shaft of the humerus is described. The advantages of the dynamic compression plate (DCP) and of the medial access to the humerus are especially stressed. Radiographs of two clinical cases illustrate the text.

Literatur

[1] Allgöwer M., Kinzl L., Matter P., Perren S. M., Rüedi T.: Die Dynamische Kompressionsplatte. Springer-Verlag, Berlin-Heidelberg-New York 1973. – [2] Borer H.: Die topographisch-anatomischen Grundlagen zu den chirurgischen Eingriffen am Oberarm und Ellbogengelenk des Hundes. Diss. Zürich 1971. – [3] Müller H.: Anatomische Grundlagen und Klinik der stabilen Osteosynthese bei Hund und Katze. Habilitationsschrift Giessen 1954. – [4] Müller M. E., Allgöwer M., Willenegger W.: Manual der Osteosynthese. Springer-Verlag, Berlin-Heidelberg-New York 1969. – [5] Piermattei D. L., Greeley R. G.: An Atlas of Surgical Approaches to the Bones of the Dog and Cat. W.B. Saunders Co., Philadelphia-London 1966.

BUCHBESPRECHUNG

Wasser und Tierproduktion. Von Cena M. G. Fischer Verlag, Jena 1975, 208 Seiten, M. 19.– (aus dem Polnischen übersetzt).

«Mit der Aufgabe, die Tierproduktion unter den Bedingungen moderner Haltungsverfahren und grosser Tierkonzentrationen weiter zu entwickeln, ergibt sich die Frage nach dem ökonomischen und dem den Produktionsverhältnissen entsprechenden Einsatz des Wassers in immer stärkerer Masse.»

Die im vorliegenden Buch behandelte Thematik ist sehr breit gefasst, was die nachfolgende Aufzählung einiger Kapitel belegen möge: Das Wasser im Tierorganismus; Das Tränken landwirtschaftlicher Nutztiere; Bedeutung des Wassers für Melk- und Milchhygiene; Wasser als potentieller Krankheitsüberträger; Veterinärmedizinische Hydrotherapie; Wasser in Natur und Landwirtschaft. Vermisst wird die Berücksichtigung und Bedeutung der Kläranlagen.

W. Weber, Bern