

**Zeitschrift:** Schweizer Archiv für Tierheilkunde SAT : die Fachzeitschrift für Tierärztinnen und Tierärzte = Archives Suisses de Médecine Vétérinaire ASMV : la revue professionnelle des vétérinaires

**Herausgeber:** Gesellschaft Schweizer Tierärztinnen und Tierärzte

**Band:** 117 (1975)

**Heft:** 9

**Artikel:** Strahlbeinlahmheit und Streckfortsatzfraktur am Hufbein

**Autor:** Leuthold, A.

**DOI:** <https://doi.org/10.5169/seals-592841>

### **Nutzungsbedingungen**

Die ETH-Bibliothek ist die Anbieterin der digitalisierten Zeitschriften. Sie besitzt keine Urheberrechte an den Zeitschriften und ist nicht verantwortlich für deren Inhalte. Die Rechte liegen in der Regel bei den Herausgebern beziehungsweise den externen Rechteinhabern. [Siehe Rechtliche Hinweise.](#)

### **Conditions d'utilisation**

L'ETH Library est le fournisseur des revues numérisées. Elle ne détient aucun droit d'auteur sur les revues et n'est pas responsable de leur contenu. En règle générale, les droits sont détenus par les éditeurs ou les détenteurs de droits externes. [Voir Informations légales.](#)

### **Terms of use**

The ETH Library is the provider of the digitised journals. It does not own any copyrights to the journals and is not responsible for their content. The rights usually lie with the publishers or the external rights holders. [See Legal notice.](#)

**Download PDF:** 02.04.2025

**ETH-Bibliothek Zürich, E-Periodica, <https://www.e-periodica.ch>**

Aus der Klinik für Nutztiere und Pferde der Universität Bern  
 Direktor: Prof. Dr. H. Gerber

## Strahlbeinlahmheit und Streckfortsatzfraktur am Hufbein

von A. Leuthold<sup>1</sup>

Der Verdacht, dass in einzelnen Fällen zwischen Podotrochlitits und Fraktur am Proc. extensorius des Hufbeins ein Zusammenhang sein könnte, tauchte mir vor 25 Jahren auf. Damals erhielt ich die beiden Vorderhufe eines 10jährigen Instruktorpferdes zur Untersuchung, das wegen Strahlbeinlahmheit geschlachtet worden war. Die Diagnose hatte ein mit Reitpferden sehr erfahrener Pferdearzt gestellt. Da bei der Einschätzung 2 Jahre vorher unter Fehlern und Mängeln eingetragen war: «unregelmässiger Gang vorn», sollte ich besonders auch beurteilen, ob Veränderungen von Podotrochlitits schon damals hätten vorhanden gewesen sein können.

Die Untersuchung ergab ein völlig unerwartetes Resultat: Nur geringgradige Veränderungen im Bereich der Bursa podotrochlearis beidseitig: leicht gelbbraunliche Verfärbung und leichte Knorpeldefekte medial und lateral von der medianen Crista am Strahlbein, leichte Rauigkeiten an der Gleitfläche der Hufbeinbeugesehne über den Knorpeldefekten, leichte Auffaserung der Sehne an diesen Stellen links. Nach dem Auskochen der Knochen liessen sich an den Strahlbeinen keine Veränderungen erkennen, dagegen war an beiden Hufbeinen der Streckfortsatz abgebrochen (Abb. 1). Das Hufbein war unterhalb der Bruchstelle dorsal rinnenartig eingezogen und weiter unten in der Zehenpartie stärker als normal vorgewölbt. Auf Grund dieses Befundes musste ich eine, vor der Einschätzung vorhandene Podotrochlitits verneinen. Auch die Streckfortsatzfrakturen dürften erst später entstanden sein, sie hätten wohl eine erhebliche Bewegungsstörung verursacht. Immerhin zeigen der callusartige Frakturrand am Hufbein und die beschriebenen Formveränderungen, dass die Frakturen mehrere Monate alt sein mussten. Leider war über die Zeit zwischen Einschätzung und Schlachtung kein klinischer Bericht erhältlich. Der primäre «unregelmässige Gang» könnte mit den erheblich eingezogenen Trachten in Beziehung gestanden haben.

Es vergingen 15 Jahre, bis mir ein zweiter ähnlicher Fall unterlief. Ein argentinisches Springpferd, 5jährig, war nach einem Concours vorne rechts erheblich lahm. Nach 3 Wochen Ruhe kam es in einen Reitstall zum langsamen Wiederanreiten, lahmte aber nach wenigen Tagen wieder stark. Wir sahen das Pferd in der Klinik erstmals etwa 3¼ Monate nach der ersten Lahmheit. Jetzt bestand nur Trabschonen vorne rechts, mit Stützbeincharakter, kein

<sup>1</sup> Adresse: Prof. Dr. A. Leuthold, 3042 Ortschaften (Schweiz).

Wendeschmerz, Brettprobe negativ, niedrige Trachten, lateral stärker eingezogen, mit Hammer und Zange kein deutlicher Schmerz auslösbar, tiefe Fesselanästhesie negativ. Beschlag mit verdickten Ruten, Weide. 5 Wochen später wurde uns das Pferd wieder zugeführt, mit dem Bericht, es sei nach 3 Wochen Weide wieder mehr lahm gegangen. Die positive Brettprobe und tiefe Fesselanästhesie wiesen nun auf Podotrochlitits. Die Röntgenaufnahmen ergaben keine Veränderungen am Strahlbein, dagegen ein bohngrosses abgegrenztes Knochenstück vom Streckfortsatz (Abb. 2). Trotzdem Brettprobe und Anästhesie eher auf Podotrochlitits als Schmerzursache hinwiesen, wurde be-

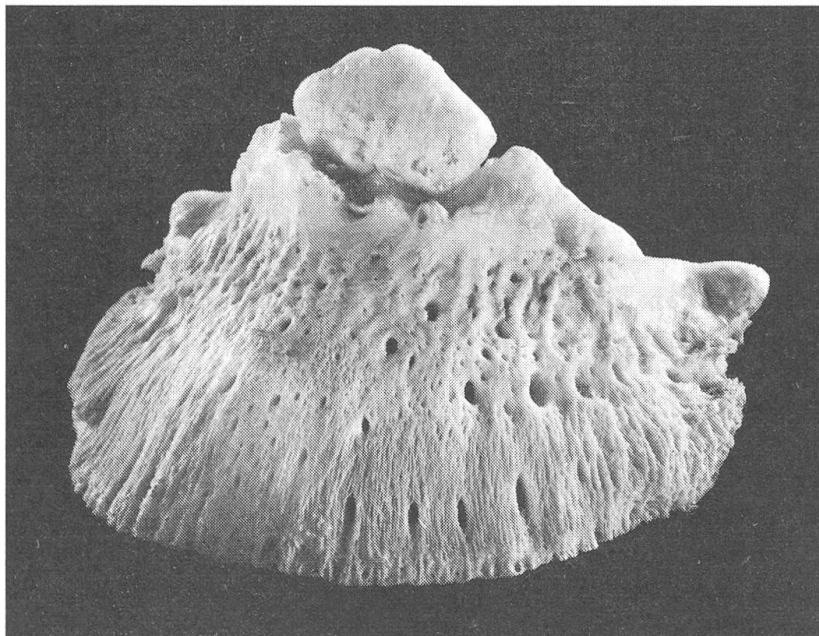


Abb. 1 Linkes Hufbein von Fall 1. Die Kalkablagerungen am Hufbein unterhalb der Bruchspalte sind gering, die stärkere Wölbung der Dorsalfäche ist einigermassen erkennbar.

schlossen, zunächst einmal den Knochensequester herauszunehmen. Er war mit der Strecksehne verwachsen und nur schwer lösbar. Eine Naht der Gelenkkapsel war wegen der Spannung nicht möglich, aber die Heilung gelang trotzdem per primam unter Gipsverband, Antibiotica und Tanderil. Wir empfahlen dem Besitzer, nach dem Spitalaustritt noch einige Ruhe, dann 2 Monate Weide. Offenbar hatte dieser aber zu wenig Geduld. Er verkaufte das Pferd schon 1 Monat später in die Ostschweiz, von wo es nach weiteren 2 Wochen wegen neuerlicher Lahmheit beim Reiten ins Tierspital Zürich kam. Dort wurde es wegen Podotrochlitits vorn rechts neurektomiert.

Der 3. Fall kam schon 2 Jahre später: 6jähriges Reitpferd, vor 2 Jahren Hufbeinfraktur vorn links, Meinung: am lateralen Ast, ging später wieder gut,

seit einiger Zeit stark lahm, Wechsel zwischen vorn links und rechts. In der Klinik nur unregelmässiger Gang vorn *rechts*, nach Longieren nicht mehr, nach Reiten leichtgradige Trablähmheit vorn *links*, Wendeschmerz, nach tiefer Fesselanästhesie v.l.: Umspringen. Röntgen: Fraktur am Streckfortsatz beidseitig, links grösseres Stück, geringe Veränderungen am Strahlbein beidseitig. Wegen

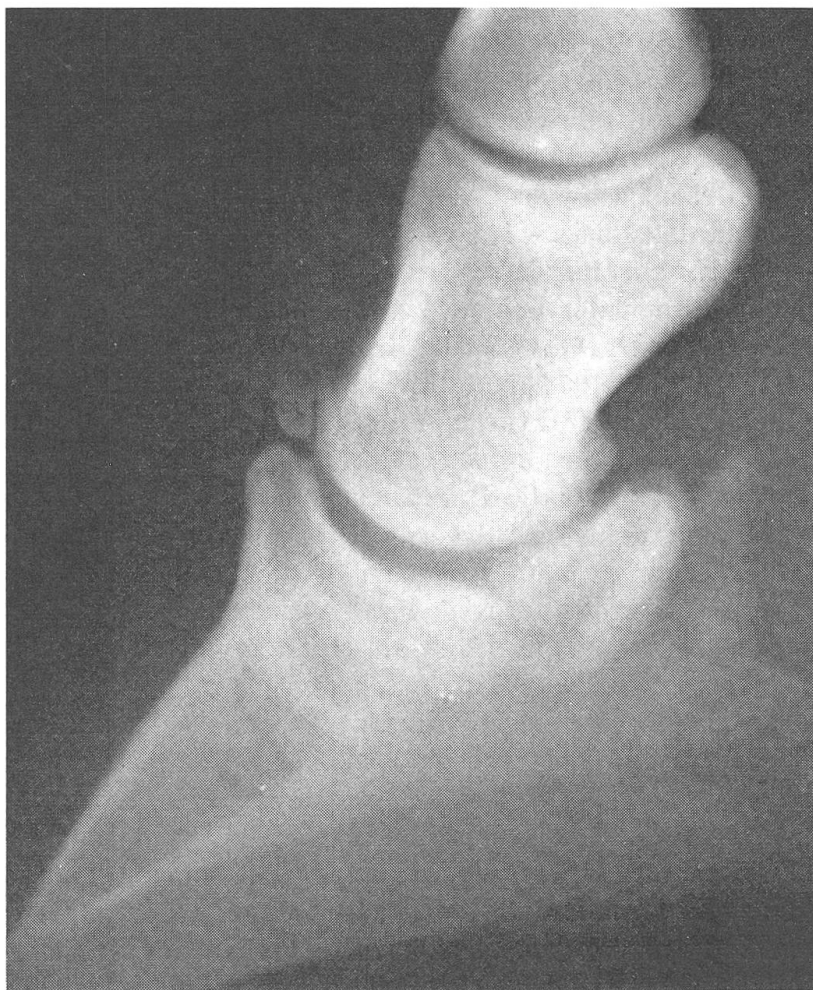

Abb. 2 Seitliche Röntgenaufnahme des Hufes von Fall 2. Das abgebrochene Frakturstück ist ca. bohngross, am Kronbein besteht eine deutliche Periostreaktion.

schlechter Prognose: Schlachtung. Sektion: mässige Veränderungen an Strahlbein und Bursa beidseitig, Fraktur am Streckfortsatz beidseitig, links etwa 22 mm von Spitze, rechts etwas weniger, erhebliche callusartige Knochenwucherungen beiderseits der Frakturspalte, keine Spuren von einer anderen, früheren Fraktur am Hufbein, Einziehung unterhalb und stärkere Wölbung der Dorsalfläche wie im Fall 1.

Die Streckfortsatzfraktur ist an und für sich wohl bekannt, in allen mir erreichbaren Lehrbüchern der Veterinärchirurgie aufgeführt und zum Teil abgebildet. Adams (Lameness in horses, sec. edit. Lea and Febiger, 1966) widmet ihr sogar ein besonderes Kapitel. Als Ursache gibt er, wie andere Autoren, exzessiven Druck auf den Ansatz der Strecksehne am Hufbein an. Beidseitige scheinbare Fraktur könne auch angeboren sein, infolge gesonderter Verknöcherung des Streckfortsatzes und späterer mangelhafter Verbindung mit dem Hufbein. In solchen Fällen sei die periostale Reaktion gering und die stärkere Wölbung der Vorderfläche des Hufbeins, mit entsprechendem Aussehen der Hornkapsel, die er als «*buttress foot*» (Pfeilerhuf) bezeichnet, nicht vorhanden. An den Hufbeinen unserer beiden Pferde mit beidseitiger Fraktur sind aber Periostitis und «*buttress foot*» erheblich. Zur Diagnose meint Adams, sie sei ohne Röntgen recht schwierig, besonders weil die Bewegungsstörung ähnlich sei wie bei Podotrochlitis. – Eine Andeutung, dass Podotrochlitis mit einer Streckfortsatzfraktur zusammenhängen könnte, habe ich nirgends gefunden.

Ist das Vorkommen der beiden Veränderungen bei den 3 beschriebenen Pferden Zufall? Herr Dr. G. Ueltschi, Sekundärarzt und Röntgenologe der Klinik<sup>2</sup>, teilt mit, dass er 1974 bei 9 und 1975 bis Ende Juni bei 8 Pferden im Röntgenbild Streckfortsatzfrakturen gefunden habe, davon bei 3 Pferden vorn beidseitig. Bei 6 Pferden war zugleich Podotrochlitis nachweisbar.

In unseren 3 Fällen war die Fraktur offenbar *vor* den Veränderungen im Strahlbein gebiet erfolgt, im Fall 3 vermutlich etwa 1½ Jahre. Kann längere Zeit andauernder Schmerz beim Anziehen der Strecksehne zu abnormer Beanspruchung in der Hufrolle führen? Kontrahiert sich der *m. flexor digitalis profundus* reflektorisch mehr, wodurch die Hufbeinbeugesehne stärker auf das Strahlbein gepresst würde?

Noch ein Wort zur Genese der Fortsatzfraktur am Hufbein. In unseren Fällen 2 und 3 ist sie bei einer Springkonkurrenz aufgetreten, was Anschlagen des Hufes mit der oberen Dorsalfläche an einem Hindernis wahrscheinlich macht. Die grosse Zahl von solchen Frakturen im Röntgengut der Klinik lässt vermuten, dass noch andere Ursachen in Frage kommen. So etwa das Überstrecken im Hufgelenk im Moment des Aufsetzens nach einem Hindernis – oder blosser Galoppsprung, wie das für die Knochen des Karpalgelenkes und den oberen dorsalen Fortsatz des Fesselbeines besonders bei jungen Vollblütern bekannt ist, die zu früh in Rennen eingesetzt werden.

Jedenfalls sollte bei der Untersuchung auf Podotrochlitis stets auch eine seitliche Röntgenaufnahme des Hufes erstellt werden. Frische Fortsatzfrakturen sind, wie übrigens Klauenbeinfrakturen beim Rind, nicht immer gut sichtbar. Im Verdachtsfall ist die Aufnahme nach etwa 1 Monat zu wiederholen, da unterdessen eine deutliche Bruchspalte oder eine Ablagerung von Kalksalzen im Strat. periostale des Hufbeins aufgetreten sein kann.

---

<sup>2</sup> Mit bestem Dank an Herrn Dr. Ueltschi.

### Zusammenfassung

Anhand von 3 genau bekannten Fällen und 6 Verdachtsfällen der Klinik wird die Vermutung geäußert, Podotrochlitits könnte in einzelnen Fällen die Folge einer Fortsatzfraktur am Hufbein sein.

### Résumé

Sur la base de 3 cas examinés à fond et 6 cas suspects, l'auteur parvient à la conclusion que la maladie naviculaire pourrait se développer, dans certains cas, à la suite d'une fracture du processus extenseur de l'os du pied.

### Riassunto

In base all'osservazione di 3 casi esaminati rigorosamente e di 6 casi sospetti, l'Autore giunge alla conclusione che la podotroclite dei cavalli può instaurarsi raramente anche dopo una frattura del processo estensore della terza falange.

### Summary

Having observed 3 thoroughly examined and 6 suspected cases, the author comes to the conclusion that navicular disease could develop, in rare cases, after a fracture of the processus extensorius of the third phalange.

## BUCHBESPRECHUNGEN

**Kompendium der Kleintierkrankheiten.** Von W. Brass und Mitarbeitern: Verlag M. & H. Schaper, Hannover. DM 48.—.

Das Kompendium füllt eine Lücke im Schrifttum aus für denjenigen, der sich rasch über die Erkrankungen von Hund und Katze orientieren will. Es ist aus dem Unterricht entstanden und für den Unterricht gedacht. Deshalb sind auch nur die linken Seiten bedruckt, die rechten aber für eigene Notizen und Zeichnungen freigelassen. Die stoffliche Gliederung ist nach Organapparat gestaltet und umfasst sowohl die inneren, chirurgischen wie gynäkologischen Leiden. Die Art der Darstellung ist einheitlich und knapp, stichwortartig und auf das Prinzip beschränkt gehalten: Ätiologie, Symptomatologie, Prognose und Therapie. Auf eine detaillierte Angabe von Untersuchungs- und Operationstechniken sowie therapeutischen Verfahren wird bewusst verzichtet. Das Buch ist als erste, kurze Orientierung über die Kleintierkrankheiten und zum Nachschlagen bei rasch zu machenden diagnostischen und differentialdiagnostischen Überlegungen sehr geeignet, ersetzt aber (was auch nicht die Absicht der Autoren ist) umfangreichere Lehrbücher nicht. Wer sich dieser Einschränkung bewusst ist, dem kann die Anschaffung bestens empfohlen werden. Besonders diejenigen unter den Grosstierpraktikern, die sich in der Kleintierpraxis noch unsicher fühlen, werden Professor Brass und seinen ebenfalls aus der Klinik für kleine Haustiere in Hannover stammenden Mitautoren dankbar sein für die mit dem Kompendium gebotene Möglichkeit einer nicht allzuviel Zeit beanspruchenden Auffrischung des Wissens über Kleintierkrankheiten. Für unsere Studenten wird das Kompendium vor allem ein nützliches Repetitorium zur Examensvorbereitung sein.

*U. Freudiger, Bern*