

Zeitschrift: Schweizer Archiv für Tierheilkunde SAT : die Fachzeitschrift für Tierärztinnen und Tierärzte = Archives Suisses de Médecine Vétérinaire
ASMV : la revue professionnelle des vétérinaires

Herausgeber: Gesellschaft Schweizer Tierärztinnen und Tierärzte

Band: 118 (1976)

Heft: 4

Artikel: Obligatorische Röntgenuntersuchung der Ellbogengelenke auf Dysplasie beim Bassetthound

Autor: Hitz, D.

DOI: <https://doi.org/10.5169/seals-591087>

Nutzungsbedingungen

Die ETH-Bibliothek ist die Anbieterin der digitalisierten Zeitschriften. Sie besitzt keine Urheberrechte an den Zeitschriften und ist nicht verantwortlich für deren Inhalte. Die Rechte liegen in der Regel bei den Herausgebern beziehungsweise den externen Rechteinhabern. [Siehe Rechtliche Hinweise.](#)

Conditions d'utilisation

L'ETH Library est le fournisseur des revues numérisées. Elle ne détient aucun droit d'auteur sur les revues et n'est pas responsable de leur contenu. En règle générale, les droits sont détenus par les éditeurs ou les détenteurs de droits externes. [Voir Informations légales.](#)

Terms of use

The ETH Library is the provider of the digitised journals. It does not own any copyrights to the journals and is not responsible for their content. The rights usually lie with the publishers or the external rights holders. [See Legal notice.](#)

Download PDF: 01.04.2025

ETH-Bibliothek Zürich, E-Periodica, <https://www.e-periodica.ch>

Beiträge aus der Praxis

**Obligatorische Röntgenuntersuchung der Ellbogengelenke
auf Dysplasie beim Bassetthound**

von D. Hitz*

Einleitung

Eingehende Untersuchungen haben ergeben, dass die Ellbogengelenkdysplasie beim Bassetthound die Folge einer Wachstumshemmung der Elle (Ulna-

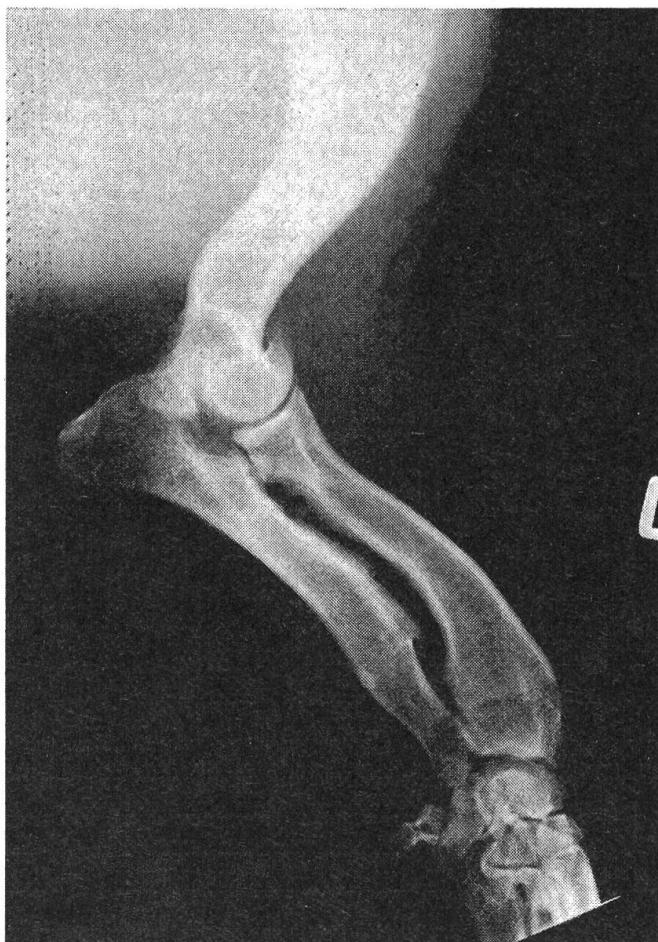

Abb. 1 Stufenbildung im Ellbogengelenk

dysplasie, Distractio cubiti) ist (Grüll und Henschel, 1973, Hitz, 1973 und 1974). Die Verkürzung der Elle führt im Ellbogengelenk zu einer röntgenologisch

* Adresse: Dr. med. vet. D. Hitz, prakt. Tierarzt, CH-8623 Wetzikon ZH

nachweisbaren Stufe, d. h. einem mehr oder weniger deutlichen Niveau-Unterschied zwischen dem seitlichen Kronfortsatz der Elle und der Gelenkflächenhorizontalen der Speiche (mediolateraler Strahlengang, Abb. 1). Die Stufenhöhe kann im Röntgenbild direkt gemessen und ausgewertet werden, bedingt aber eine streng genormte Aufnahmetechnik. Ausserdem führt eine Wachstumsstörung der Elle je nach dem Zeitpunkt ihres Auftretens zu Abnutzungserscheinungen an der Inc. semilunaris, zu arthrotischen Veränderungen am Humero-ulnargelenk, zu Osteoarthrosen im gesamten Ellbogengelenk und nicht zuletzt zum Nichtvereinigen des Proc. anconaeus. Auf die Pathogenese soll an dieser Stelle nicht näher eingetreten werden.

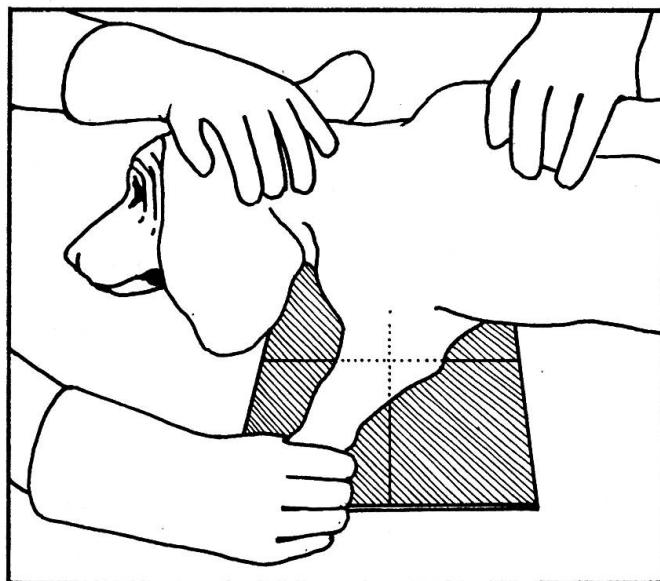


Abb. 2 Seitenlagerung

Zur Beurteilung des Ellbogengelenkes auf Dysplasie beim Bassetthound müssen demnach 2 Kriterien berücksichtigt werden: einerseits der Grad der Gelenksveränderungen, andererseits die Stufenhöhe. Da die Verbreitung der Dysplasie für den Bassetthound ein echtes Rasseproblem darstellt, wurde anlässlich der Generalversammlung des Bassetthoundklubs in Olten anfang 1975 der Einführung der obligatorischen Röntgenuntersuchung der Ellbogengelenke auf Dysplasie ab 1. Januar 1976 offiziell zugestimmt. Aus diesem Anlass seien zuhänden aller praktizierenden Kollegen in der Schweiz, welche im Besitze einer Röntgenanlage sind, ein paar wesentliche Erläuterungen zur Durchführung der Röntgenaufnahmen gegeben.

Durchführung

a) Hunde, die zur Ankörung gelangen sollen, werden frühestens mit 8 Monaten zur Röntgenuntersuchung zugelassen.

b) Von jeder Gliedmasse wird eine seitliche Röntgenaufnahme (mediolateral) geschossen. Dabei wird das Tier in ausreichend relaxiertem Zustand in

Seitenlage gebracht. Die zu röntgende Gliedmasse soll im Ellbogengelenk nur leicht gebeugt auf die Platte gehalten (extreme Beugung des Ellbogengelenkes verfälscht das Resultat), die andere Gliedmasse optimal nach caudo-dorsal rotiert werden (Abb. 2).

c) Focus-Filmabstand soll mindestens 100 cm betragen, um die Stufenhöhe (direkte Messung ab Bild) nicht fälschlicherweise grösser werden zu lassen als in Wirklichkeit.

d) Der Strahlengang soll direkt auf das Ellbogengelenk zentriert sein.

e) Sino-Filme sind Kassetten mit Bucky-Blende vorzuziehen, da durch die Bucky-Blende nach dem Strahlensatz eine minime Stufenvergrößerung überlagert wird. Das Format 24×30 cm reicht gleichzeitig für beide seitlichen Aufnahmen. Grundsätzlich sollen beide Gliedmassen entsprechend «links-rechts» bezeichnet werden.

Beurteilung

Zur Beurteilung werden die Röntgenbilder inklusive Stammbaum (Original) an die Tierspitäler Bern oder Zürich eingesandt. Der Tierarzt erhält Stammbaum und Zeugnis im Doppel retour. Die Röntgenbilder bleiben, sofern nichts anderes vorgesehen ist, im Archiv.

Für die Beurteilung und Einteilung der Ellbogengelenkdysplasie in frei (ED 0), ED I, ED II oder ED III wurde ein Schema geschaffen, in welchem 1. die Gelenkveränderungen und 2. die Stufenhöhe als Kriterien eingesetzt sind (Tabelle).

	-1	+	++	+++
Stufe 0 ²	ED 0			
Stufe A	ED I	ED I	ED II	ED III
Stufe B	ED I	ED I	ED II	ED III
Stufe C	ED II	ED II	ED III	ED III

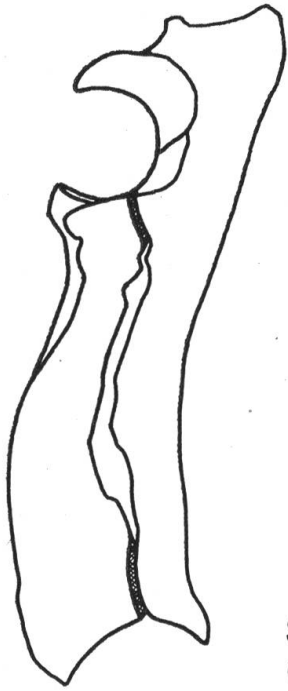
- ¹
- keine Gelenkveränderungen
 - + andeutungsweise leichte Aufrauung an der Inc. semilunaris
 - ++ deutliche Rauigkeiten oder Einkerbung an der Inc. semilunaris und an der Gelenkrolle des Oberarmes, Verbreiterung des Proc. anconaeus.
 - +++ loser Proc. anconaeus, Osteoarthrose

- ²
- | | | | | | | | |
|---------|--------|---------|--------|---------|--------|---------|-----------|
| Stufe O | 0-1 mm | Stufe A | 1-2 mm | Stufe B | 2-3 mm | Stufe C | über 3 mm |
|---------|--------|---------|--------|---------|--------|---------|-----------|

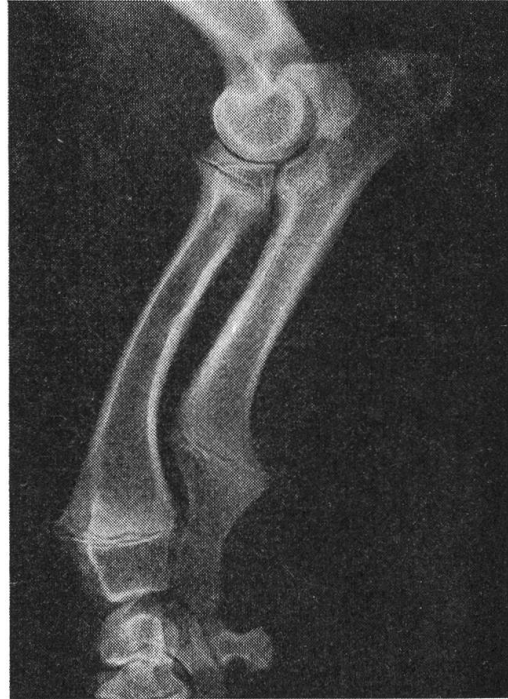Gemäss neuem Zuchtreglement des BBCS gilt ab 1. Januar 1976:

ED 0 und ED I zur Zucht zugelassen
ED II und ED III zur Zucht gesperrt.

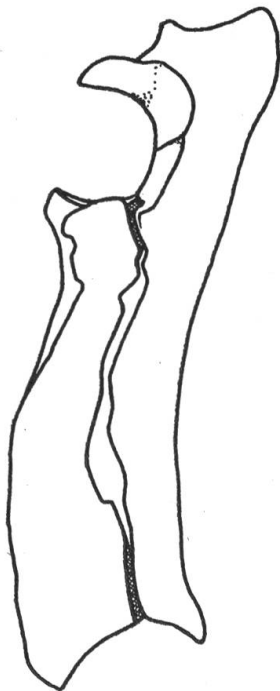
Die 4 Gradeinteilungen der Ellbogengelenkdysplasie sind in einer Gegenüberstellung von schematischer Zeichnung und Röntgenbild (Abb. 3, 4) als Ergänzung zur Tabelle zusammengefasst.



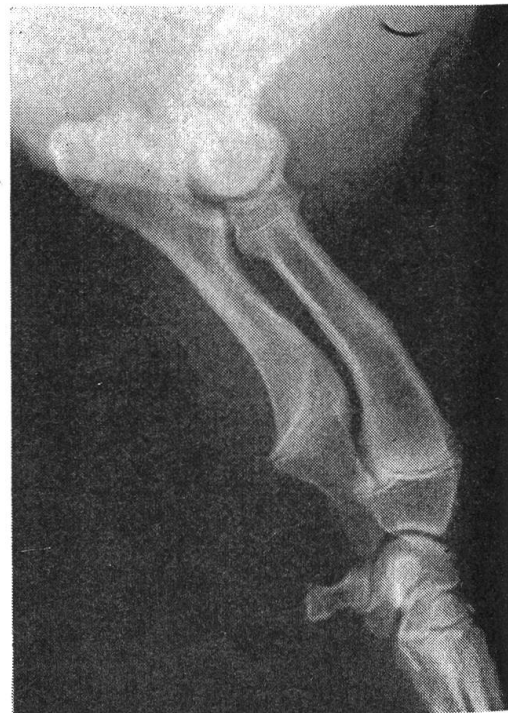ED 0



**Stufe 0-1mm
Gel.v. -**

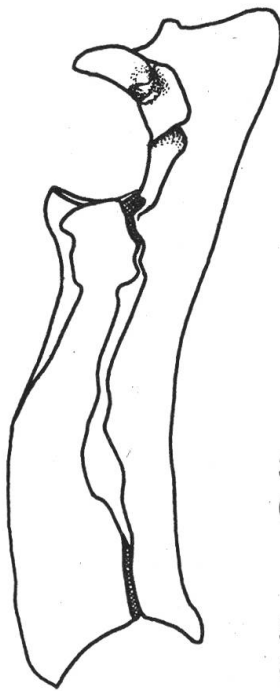


ED I



**Stufe 1-3mm
Gel.v. - od. +**

Abb. 3

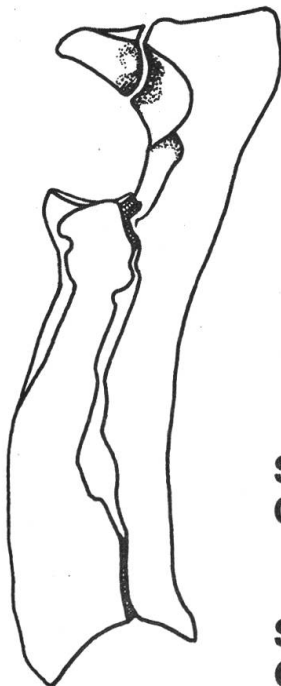
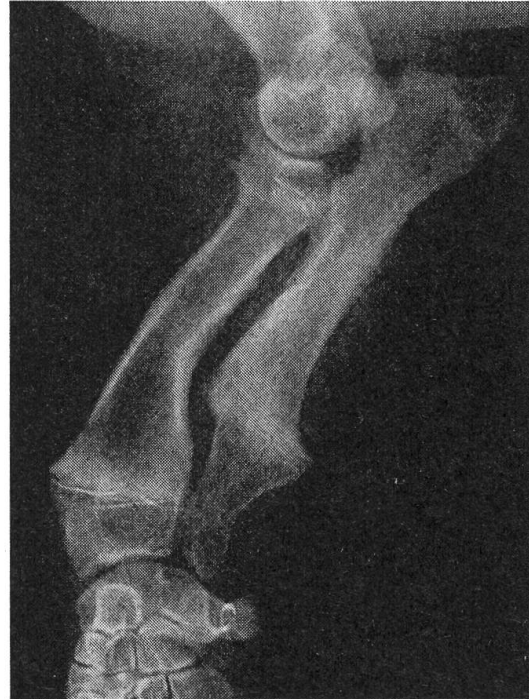
ED II

Stufe 1-3 mm
Gel.v. ++

oder

Stufe > 3 mm
Gel.v. - od. +



ED III

Stufe 1-3 mm
Gel.v. +++

oder

Stufe > 3 mm
Gel.v. ++

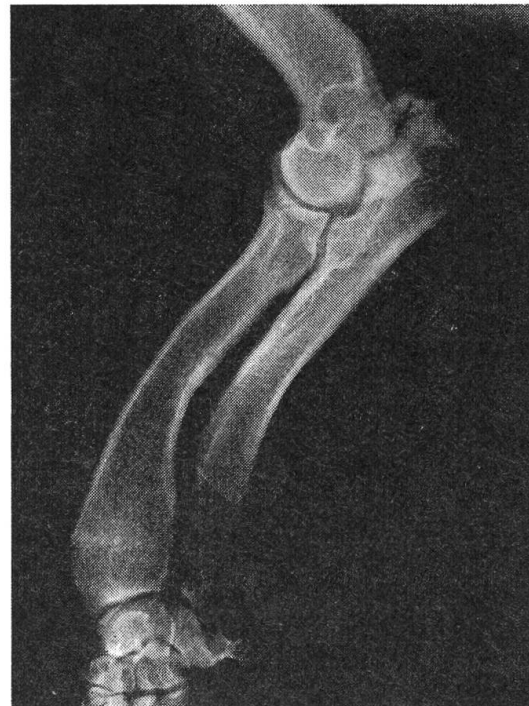

Abb. 4

Zusammenfassung

Nach Einführung der obligatorischen Röntgenuntersuchung der Ellbogengelenke auf Dysplasie beim Bassetthound ab 1. Januar 1976 wird die Durchführung der Röntgenuntersuchung und die Beurteilung der Röntgenbilder dargestellt.

Résumé

L'examen radiologique obligatoire pour la détection de la Dysplasie cubitale du Bassetthound a été introduit en Suisse dès le 1 janvier 1976. La technique radiologique et les critères d'interprétation des radiographies sont décrits.

Riassunto

L'esame radiologico per la ritenzione della displasia cubitale nel Bassetthound è stato dichiarato obbligatorio in Svizzera dal 1 gennaio 1976. Si descrivono le appropriate tecniche radiologiche ed i criteri per la interpretazione delle radiografie.

Summary

Radiologic examination of the elbow for the detection of dysplasia in the Bassetthound has been declared compulsory beginning with January 1st 1976. Appropriate radiologic technique and standards of interpretation are discussed.

Literatur

Grüll F. und Henschel E.: Distractio cubiti beim Bassetthound. *Kleintierpraxis* 18, 217-223, 1973. – Hitz D.: Untersuchung über Skelett- und Gelenksveränderungen beim Basset-Hound. Diss. Zürich 1973. – Hitz D.: Ulnadysplasie beim Bassetthound. *Schweiz. Arch. Tierheilk.* 116, 285-294, 1974.

PERSONELLES

Prof. Dr. H.-J. Christoph, Leipzig †

Am 24. Januar 1976 verstarb unerwartet im Alter von 53 Jahren Herr Prof. Dr. Horst-Joachim Christoph, ordentl. Professor für Kleintierkrankheiten, Leiter der Fachgruppe Kleintierkrankheiten und Pelztierkunde an der Universität Leipzig. Prof. Christoph hat sich im Bereich der Kleintierkrankheiten einen bleibenden Namen geschaffen durch sein umfassendes Werk über die Krankheiten des Hundes. Es erschien unter dem Titel «Abriss der Klinik der Hundekrankheiten» in zwei Auflagen, wobei die zweite auch in die französische und englische Sprache übersetzt wurde. In dritter Auflage kam es, nun unter Mitarbeit einer Reihe weiterer Autoren, im Jahre 1973 als «Klinik der Hundekrankheiten» in zwei Bänden heraus. Auch davon ist bereits eine französische Übersetzung erschienen. In den letzten Jahren arbeitete Prof. Christoph an der Herausgabe eines Buches über die Katzenkrankheiten, das wohl als druckfertiges Manuskript vorliegt und posthum erscheinen dürfte.

Schwere Schicksalsschläge und eine seit Jahren gefährdete Gesundheit mögen seine Arbeit behindert haben; zu verhindern vermochten sie sie nicht. Das Werk Christophs wird nicht nur im deutschen Sprachbereich, sondern weltweit Inbegriff einer fortschrittlichen, aber Extremen abholden Kleintiermedizin bleiben.

R. Fankhauser, Bern