

Zeitschrift: Schweizer Archiv für Tierheilkunde SAT : die Fachzeitschrift für Tierärztinnen und Tierärzte = Archives Suisses de Médecine Vétérinaire
ASMV : la revue professionnelle des vétérinaires

Herausgeber: Gesellschaft Schweizer Tierärztinnen und Tierärzte

Band: 118 (1976)

Heft: 6

Artikel: Triplicitas completa beim Kalb

Autor: Höfliger, H. / Stünzi, H. / Steinmann, W.

DOI: <https://doi.org/10.5169/seals-591559>

Nutzungsbedingungen

Die ETH-Bibliothek ist die Anbieterin der digitalisierten Zeitschriften. Sie besitzt keine Urheberrechte an den Zeitschriften und ist nicht verantwortlich für deren Inhalte. Die Rechte liegen in der Regel bei den Herausgebern beziehungsweise den externen Rechteinhabern. [Siehe Rechtliche Hinweise.](#)

Conditions d'utilisation

L'ETH Library est le fournisseur des revues numérisées. Elle ne détient aucun droit d'auteur sur les revues et n'est pas responsable de leur contenu. En règle générale, les droits sont détenus par les éditeurs ou les détenteurs de droits externes. [Voir Informations légales.](#)

Terms of use

The ETH Library is the provider of the digitised journals. It does not own any copyrights to the journals and is not responsible for their content. The rights usually lie with the publishers or the external rights holders. [See Legal notice.](#)

Download PDF: 01.04.2025

ETH-Bibliothek Zürich, E-Periodica, <https://www.e-periodica.ch>

Triplicitas completa beim Kalb¹

von H. Höfliger, H. Stünzi und W. Steinmann²

Missbildungen gehen auf eine Fehlentwicklung während der Embryonalzeit zurück. Je früher die Missbildungen angelegt werden, desto stärker sind die Abweichungen von der Norm. Sie können bei einem einzelnen Individuum auftreten (sogenannte Einzelmissbildungen) oder sich bei eineiigen Zwillingen resp. Mehrlingen manifestieren. Im letzten Fall sind z. B. beim Kalb zwei Individuen vorhanden, die entweder voneinander getrennt oder mehr oder weniger stark miteinander verwachsen sind. Diese sogenannten Doppelmissbildungen oder Duplicitates gehen aus einem Ei hervor und sind deshalb gleichgeschlechtlich und erbgleich. Sie haben nur eine Plazenta und in der Regel nur ein Chorion. Die beiden Individuen können äusserlich symmetrisch erscheinen, gelegentlich ist aber nur einer der Individualteile (IT) von normaler Grösse (Autosit), während der andere verwachsene Zwilling als kleines Anhängsel (sogenannter Parasit) in Erscheinung tritt. In diesem Fall wird von einer asymmetrischen Doppelbildung gesprochen. Verfügt jedes der beiden verwachsenen Individuen über eine eigene Wirbelsäule, so spricht man von einer Duplicitas completa. Bei einer Duplicitas incompleta hingegen besteht eine gemeinsame oder zumindest eine partiell verschmolzene Körperachse.

Bei den Doppelmissbildungen ist die teratogenetische Terminationsperiode, d. h. die Entstehung der Missbildung, in einen sehr frühen Entwicklungsabschnitt zu verlegen (siehe Diskussion). Diese Monstren entstehen prinzipiell durch eine abnorme Trennung der Furchungszellen mit nachfolgender partieller Verwachsung.

Die Häufigkeit von Doppelmissbildungen lässt sich nicht leicht beurteilen, weil im allgemeinen solche Fälle beim Fachmann und ganz besonders beim Laien Aufsehen erregen und deshalb relativ oft veröffentlicht werden. In der Fachliteratur sind deshalb Doppelmissbildungen ganz besonders beim Wiederkäuer, und zwar vorwiegend beim Rind, beschrieben worden (Krölling, 1930; Johannsson et al., 1951; Drommer, 1967). In

¹ Herrn Prof. Dr. Dr. h. c. Eugen Seiferle zum 75. Geburtstag

² Adresse: Winterthurerstrasse 260, CH-8057 Zürich

Österreich wurde unter 100 000 neugeborenen Kälbern eine Duplicitas beobachtet (Keller und Niedoba, 1937). Doppelmissbildungen verursachen in der Regel Schweregeburten. Nach Polster (1961) wurden unter 8733 Schweregeburten beim Rind nicht weniger als 260 Missbildungen beobachtet, wovon 10 Doppelmissbildungen waren. Bei den übrigen Haussäugetieren scheinen Doppelmissbildungen wesentlich seltener zu sein. Auch beim Menschen sind solche Missbildungen sehr selten, genauere Angaben stehen uns nicht zur Verfügung; hingegen steht fest, dass bei menschlichen Doppelmissbildungen das weibliche Geschlecht dominiert. Doppelmissbildungen sind i. d. R. kombiniert mit gewissen Organfehlbildungen (Drommer, 1967 u. a.). Dreifachbildungen, d. h. Missbildungen mit verwachsenen Drillingen, scheinen beim Säugetier ausgesprochen selten zu sein. Literaturangaben über spontane Dreifachmissbildungen beim domestizierten Säuger konnten wir nicht finden. Aus diesem Grund soll eine solche Triplicitas completa kurz vorgestellt werden:

Material und Methodik

Im Frühjahr 1975 wurde uns ein missgebildetes Kalb der Simmentaler Rasse (Einkreuzung Elysse) zugeschickt. Der Tierarzt³ meldete uns, dass nach einer Trächtigkeit von ca. 290 Tagen eine Sectio caesarea vorgenommen werden musste, da eine normale Geburt nicht möglich war. Die Missbildung hätte noch ungefähr eine Stunde nach dem Kaiserschnitt gelebt. Diese Triplicitas, die 45 kg wog, wurde fixiert und anschliessend stufenweise sezziert, wobei den Skelettverhältnissen besondere Aufmerksamkeit geschenkt wurde. Wegen starker Verkrümmungen der Körperachsen führten röntgenologische Untersuchungen nicht zum Ziel. Die Plazenta war uns nicht zugestellt worden.

Pathologisch-anatomischer Befund

Es handelt sich um eine Triplicitas completa (Terata tridyme), d. h. um eine Dreifach-Missbildung, bei der die drei Individualteile (IT) verwachsen sind, aber getrennte Wirbelsäulen aufweisen. Die drei IT, deren Exterieur-Abzeichen nicht übereinstimmen, sind unterschiedlich gross. Wie aus Abbildung 1 hervorgeht, sind IT I und II miteinander im gesamten Brustbereich verwachsen. Aus den beiden seitlich liegenden Brustbeinen entspringen also jeweils die Rippen von IT I und II. Das nichtgeschlossene Becken von IT I, dem grössten der drei Individuen, ist im Symphysenbereich mit dem Os pubis und Os ischii von IT II verwachsen. Kalb I und II sind sowohl im Brust- als auch im Beckenbereich miteinander verbunden. Beim mittleren IT (II), dem kleinsten der drei Teile, ist die linke Beckenhälfte mit der rechten des benachbarten IT I resp. die rechte Beckenhälfte mit den linksseitigen Beckenknochen von IT III vereinigt. IT III hängt somit lediglich im Bereich des Scham- und Sitzbeins mit dem rechten Beckenteil des mittleren IT zusammen.

Die Wirbelsäulen sind vollständig getrennt, lediglich im Schwanzbereich besteht zwischen IT II und IT III eine Verwachsung der letzten fünf Schwanzwirbel. Die Wirbelsäule verläuft bei IT I normal, bei IT II weist sie eine starke lordotische Verkrümmung und bei IT III eine Kyphoskoliose auf. Wie aus der Zeichnung (Abb. 2) hervorgeht, verlaufen die Wirbelsäulen von IT I und II

³ Herrn Dr. P. Menth, Balsthal, danken wir herzlich für die Zusendung dieser aussergewöhnlichen Missbildung.

weitgehend parallel, bei IT III hingegen besteht eine spitzwinklige Abweichung. Die drei Körperachsen verlaufen nicht in der gleichen Ebene, bei IT II und III besteht eine gleichsinnige Abweichung. Die Symmetrie wird dadurch gestört, es entsteht eine sogenannte asymmetrische Missbildung. Die Scheitelsteisslänge beträgt bei IT I 58, bei II 39 und bei III 63 cm. Es sind insgesamt 12 Gliedmassen vorhanden, wobei die vordere rechte Extremität von IT III deutlich unterentwickelt und deformiert ist (Mikromelie). Bei IT II ist der rechte Humerus mit dem linken Oberarm von IT III zu einem plumpen Knochen ver-

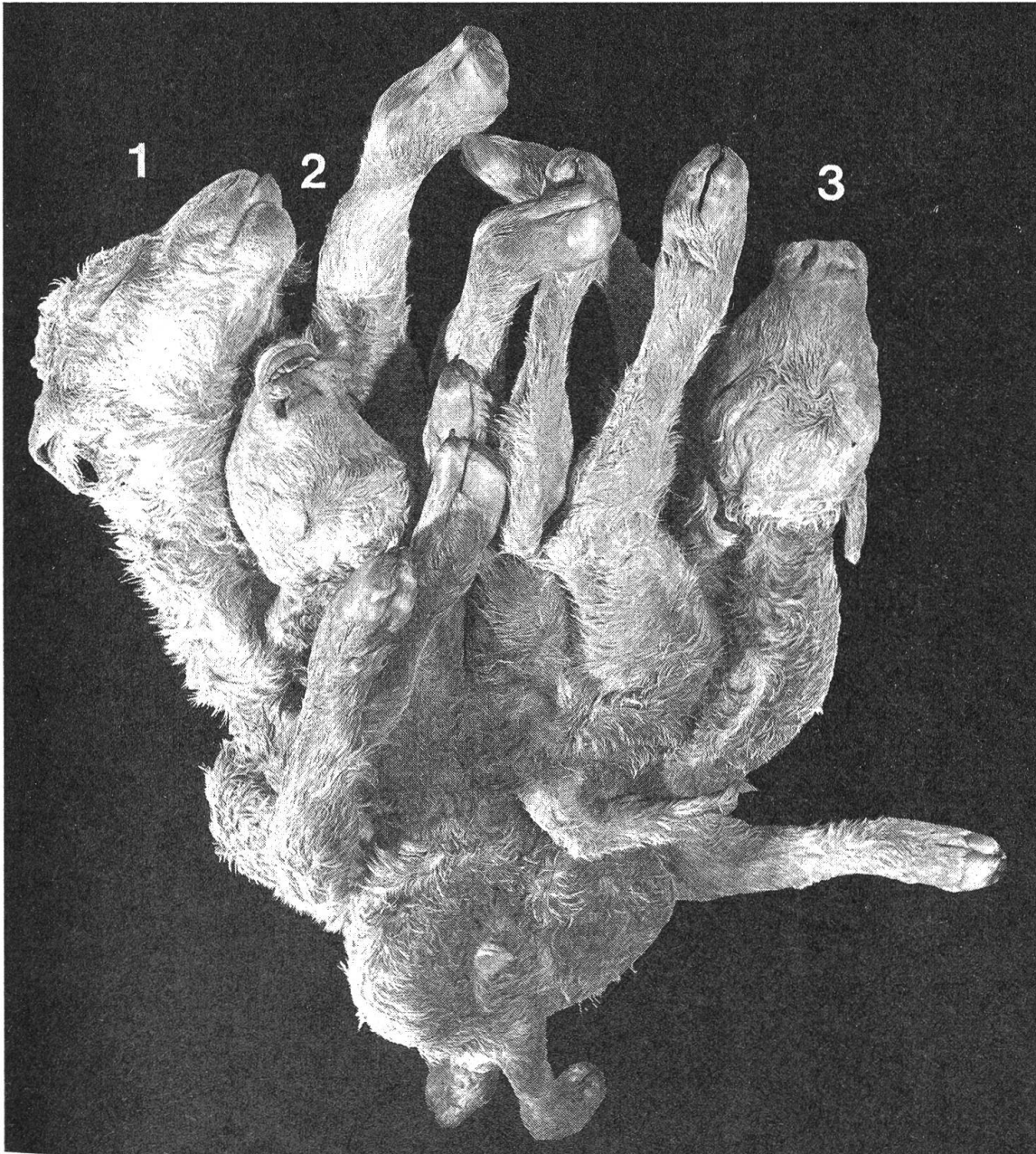


Abb. 1 Dorsalansicht der uneröffneten Missbildung (Individualteile 1-3 bezeichnet).

einigt, wobei im Querschnitt die Verwachsungsstelle in Form von gegen das Knochenmark vorragenden Leisten zu erkennen ist.

Die etwas abgeplattete geräumige gemeinsame Brusthöhle von IT I und II und der wegen der Kyphoskoliose von IT III stark eingeengte Thorax werden durch ein gutentwickeltes Zwerchfell abgeschlossen. Die Brusthöhle von IT III weist eine partielle Thorakoschisis (Brustbeinspalte) auf, die von der äusseren Haut, der Subkutis und der Brustmuskulatur überdeckt ist.

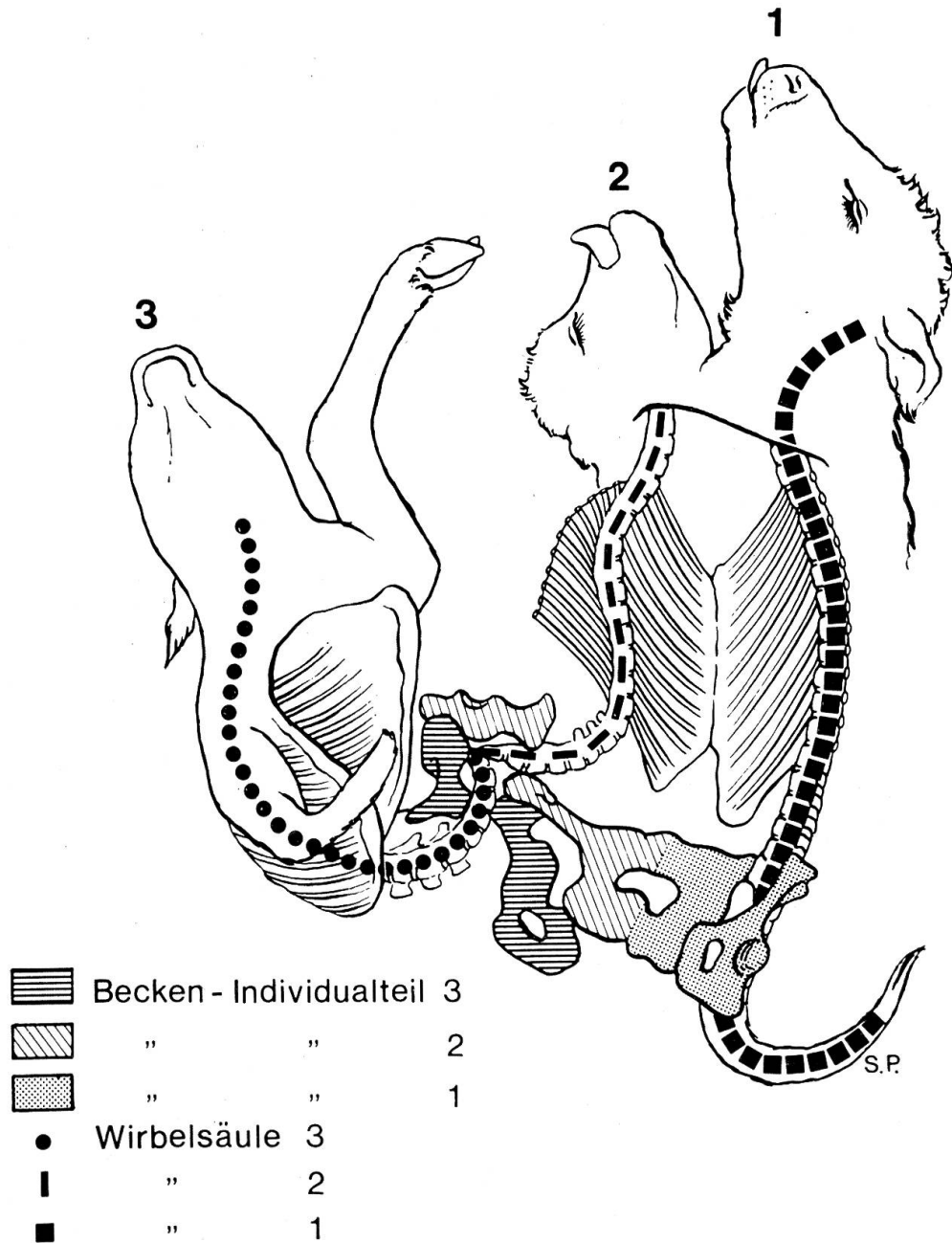


Abb. 2 Zeichnung der eröffneten Missbildung, Ansicht von ventral.

Zwischen den Bauchhöhlen der drei verwachsenen Individuen besteht kaudal eine breite Kommunikation. IT I und IT II weisen ein gemeinsames Darmkonvolut auf, das sich nach vorn in zwei Zwölffingerdärme und normal gegliederte Mägen und zwei Oesophagi aufzweigt. Die gemeinsame Leber von IT I und IT II weist normale Gewichts- und Grössenverhältnisse auf, hingegen bestehen zwei getrennte Gallenblasen und zwei Ductus choledochi. Bei IT III findet sich ein normal gegliederter, aber stark verkürzter Magen-Darmtrakt. Die Leber stellt einen ungegliederten, kinderfaustgrossen Gewebklumpen dar, der histologisch Leberstruktur erkennen lässt. Die Milz von IT I erscheint von normaler Form und Grösse, bei IT III ist sie auf ein kugeliges Gebilde von Walnussgrösse reduziert. Bei IT II haben wir keine Milz gefunden. Ebenso fehlt bei IT II eine Niere, die drei Individualteile verfügen somit lediglich über fünf äusserlich normal gegliederte Nieren, die eine m.o.w. deutliche Lobulierung erkennen lassen. Die fünf Ureteren münden in eine gemeinsame auffallend dickwandige Harnblase. Bei IT I und III sind normale weibliche Genitalorgane angelegt, bei IT II sind weder äussere noch innere Genitalorgane gefunden worden. Die Ovarien wurden histologisch untersucht und als normal befunden.

Bei allen drei Kälbern besteht ein gemeinsamer Nabel, die Vena umbilicalis zweigt kurz nach dem Eintritt in die gemeinsame Bauchhöhle in zwei grössere Äste auf, die zum Individualteil I und III verlaufen. Bei IT II haben wir merkwürdigerweise keine Nabelvene vorgefunden.

Besondere Abweichungen zeigen die *Brustorgane*. Bei IT I besteht ein normal entwickeltes, der Körpergrösse entsprechendes Herz mit normaler Gliederung. Das Foramen ovale und die Öffnung des Ductus Botalli entsprechen dem Alter. Die Lunge zeigt keinerlei Abweichungen von der Norm, sie ist stellenweise beatmet. Beim IT II, dem kleinsten der drei Individuen, liegt anstelle des Herzens ein haselnussgrosses muskulöses eiförmiges Gebilde, das einen einzigen mit Blut gefüllten Hohlraum enthält. Die Lungen sind etwas kleiner als bei IT I, zeigen eine normale Lappung und befinden sich noch in fetaler Atelektase. Die beiden Hauptäste der Lungenarterie münden in eine gemeinsame Arterie, die offenbar mit den Aa. thoracicae, nicht aber mit dem stark hypoplastischen Herzen in Verbindung stehen. Eine Aorta lässt sich nicht nachweisen.

Beim IT III liegt anstelle eines Herzens ein m.o.w. kugeliger häutiger Sack von etwa 12 cm Durchmesser vor. Am eröffneten Organ lässt sich keine eigentliche Kammerung feststellen, das Ventrikelseptum besteht aus einer unregelmässigen hellen, kleinen Leiste. Eine Unterteilung in Vorhöfe und Kammern ist durch einen kleinen querverlaufenden Wulst angedeutet. Atrioventrikularklappen sind nicht vorhanden. In den geräumigen gemeinsamen Vorhof münden drei grosse dünnwandige Venen, dicht neben diesen Einmündungsstellen zweigen die kleinelumige, aber dickwandige Aorta und die Lungenarterie ab. Die Wanddicke von Vorhof und Ventrikel übersteigt nirgends einen Millimeter, hingegen sind Ansätze für eine Trabekelstruktur vorhanden. Histologisch lassen sich in der Kammer- und Vorhofwand von IT II und III kollagenes Bindegewebe und eingestreute Grüppchen von Herzmuskelzellen nach-

weisen. Die zugehörigen Lungen entsprechen grössenmässig denen eines Kaninchens, es sind lediglich zwei wenig differenzierte atelektatische Lungenlappen vorhanden.

Das Gehirn von IT I zeigt normale Ausbildung, beim Gehirn von IT II und III hingegen besteht ein starker Hydrocephalus internus und eine starke Hypoplasie der Grosshirnhemisphären. Der Hydrocephalus ist beim IT II stärker ausgeprägt, was schon bei der äusseren Betrachtung der Köpfe zum Ausdruck kommt.

Diskussion

Nach den allgemeinen Regeln der teratologischen Terminologie werden Doppel- und Mehrlingsmissbildungen nach der Verwachsungsstelle mit der Endung Pagus benannt. Im vorliegenden Fall handelt es sich somit um eine Triplicitas completa vom Typ eines *Omphalopagus*, wobei die thorakale Verwachsung von IT I und II zusätzlich mit der Bezeichnung partieller Thorakopagus gekennzeichnet wird. Dass eine partielle Symmelie zwischen IT II und III und eine partielle Mikromelie (IT III) vorliegen, kann erwähnt werden, fällt aber hier sicherlich nicht ins Gewicht.

Experimente an niederen Wirbeltieren, aber auch an Hühnern und Ratten (Hübner, 1911; Lutz, 1962; Lehmann, 1955), haben gezeigt, dass Mehrfachbildungen im Stadium der Zygote bis kurz nach der Gastrulation entstehen können, vorausgesetzt, dass jede Keimhälfte ungefähr die Hälfte des künftigen Organisatorenbereiches zugeteilt erhält. Für die teratogenetische Terminationsperiode käme für solche Mehrlinge das Stadium des Zweizellers bis zur Phase des Embryonalknotens in Frage (Lehmann, 1955). Spätere Teilungen führen nicht mehr zu Mehrlings-Missbildungen. Bei unvollständiger Durchtrennung der Keimanlage lassen sich die klassischen Formen der Duplicitas anterior resp. posterior erzeugen. Die Keimscheibenfragmente können sich also offensichtlich weiter entwickeln und durch spätere Verschmelzungen zusammenhängende Doppel- oder Tripel-Missbildungen entstehen lassen. Zusätzliche Organmissbildungen, wie sie bei solchen Duplicitates die Regel sind (Krölling, 1930; Drommer, 1967), lassen sich durch die veränderte Umgebung und die abweichenden Induktionen erklären. Wir verweisen diesbezüglich auf die Arbeiten von Schwalbe (1907), Lehmann (1955), Lutz (1952) und Werthemann (1955).

Beim derzeitigen Stand der Teratologie beim Haustier steht das Sammeln und Beschreiben von Missbildungen noch im Vordergrund. Experimentelle und ätiologische Untersuchungen werden erst dann umfassend interpretiert werden können, wenn die morphologische und funktionelle Embryologie bei den verschiedenen Haustierarten besser bekannt ist. Nicht die einzelnen kleinen Abweichungen, sondern die Veränderungskategorien, die wiederkehrenden Kombinationen von Fehlbildungen müssen zunächst erforscht werden. Bei der Testung von teratogenen Stoffen oder gewissen Arzneimitteln an Versuchstieren muss der vergleichenden Teratologie grosse Beachtung geschenkt werden.

Zusammenfassung

Es wird eine Triplicitas completa bei einem weiblichen Kalb der Simmentaler Rasse beschrieben. Nach den topografischen Verhältnissen muss hier von einem *Omphalopagus*

mit partiellem Thorakopagus gesprochen werden. Die Herzen der Individualteile 2 und 3 waren stark missgebildet, ferner bestand ein Hydrocephalus internus.

Résumé

Une triplicité complète chez un veau de sexe féminin de la race Simmental est décrite. Il s'agissait, selon les relations topographiques, d'un omphalopage et, entre les parts individuelles 1 et 2, d'un thoracopage incomplet. Parts 2 et 3 présentaient une hypoplasie et des malformations remarquables du cœur et une hydrocéphalie interne.

Riassunto

Si descrive una triplicità completa in un vitello di sesso femminile di razza Simmental. Si trattava, secondo le relazioni topografiche di un omfalopago e, tra le parti individuali 1 e 2, di un toracopago incompleto. Le parti 2 e 3 presentavano ipoplasia e rilevanti malformazioni del cuore ed inoltre un idrocefalo interno.

Summary

A triplicitas in a female calf of the Simmental breed is described. There was an omphalopagus and between individual parts 1 and 2 an incomplete thoracopagus. Part 2 and 3 presented remarkable hypoplasia and malformation of the hearts and hydrocephalus internus.

Literatur

Drommer W.: Morphologische und röntgenologische Untersuchungen an dicephalen Doppel-Missbildungen beim Rind. *Zbl. Vet. Med. A* 14, 515–527 (1967). – Hübner R.: Die Doppelbildungen des Menschen und der Tiere. In: *Ergebnisse der Allgemeinen Pathologie und Pathologischen Anatomie des Menschen und der Tiere*. Lubarsch und Ostertag I Abt. 1911, I. Teil 650–796. – Keller K. und Niedoba Th.: Untersuchungen an Doppelmonstren des Rindes im Sinne der Zwillingsforschung. *Z. f. Züchtg, Reihe B* 37, 245–293 (1937). – Krölling O.: Missbildungen und Missgeburten. In: *Stang und Wirth; Tierheilkunde und Tierzucht*, Urban Schwarzenberg, Berlin-Wien 1930. – Lehmann F.E.: Die embryonale Entwicklung. *Handbuch Allgemeine Pathologie* Bd. 6/1, 1–57 (1955) Verlag Springer, Berlin. – Lutz H.: Sur le déterminisme de l'orientation des Embryons dans la gemellité expérimentale chez les animaux. *Comptes Rendus de la société de Biologie*, 146, 1131–1133 (1952). – Polster R.: Ein Beitrag zur Frage der Häufigkeit geburtsbehindernder Missbildungen des Kalbes. *Mh. Vet. med.* 16, 616–621 (1961). – Schulte F.: Über die Häufigkeit der Doppelmissbildungen bei unseren Haustieren. *Vet. med. Diss Hannover* 1947. – Schwalbe E.: *Allgemeine Missbildungslehre*. Verlag G. Fischer, Jena 1906. – Werthmann A.: *Allgemeine Teratologie*. In: *Handbuch d. Allgemeinen Pathologie* Bd. 6/1, 1. Teil, 58–179, Springer, Berlin-Göttingen-Heidelberg 1955.

Herrn Prof. J. Frewein verdanken wir wertvolle Hinweise, Frau Sonja Pletscher sind wir für die sehr instruktive Zeichnung (Abb. 2), Herrn A. Mahler für die fotografische Aufnahme zu grossem Dank verpflichtet.