

**Zeitschrift:** Schweizer Archiv für Tierheilkunde SAT : die Fachzeitschrift für Tierärztinnen und Tierärzte = Archives Suisses de Médecine Vétérinaire ASMV : la revue professionnelle des vétérinaires

**Herausgeber:** Gesellschaft Schweizer Tierärztinnen und Tierärzte

**Band:** 118 (1976)

**Heft:** 7

**Artikel:** Lagebeziehung der vegetativen Nerven zur Cervix uteri bei klinisch gesunden und an Pyometra erkrankten Hündinnen

**Autor:** Ruedlinger, H.-P.

**DOI:** <https://doi.org/10.5169/seals-592117>

### **Nutzungsbedingungen**

Die ETH-Bibliothek ist die Anbieterin der digitalisierten Zeitschriften. Sie besitzt keine Urheberrechte an den Zeitschriften und ist nicht verantwortlich für deren Inhalte. Die Rechte liegen in der Regel bei den Herausgebern beziehungsweise den externen Rechteinhabern. [Siehe Rechtliche Hinweise.](#)

### **Conditions d'utilisation**

L'ETH Library est le fournisseur des revues numérisées. Elle ne détient aucun droit d'auteur sur les revues et n'est pas responsable de leur contenu. En règle générale, les droits sont détenus par les éditeurs ou les détenteurs de droits externes. [Voir Informations légales.](#)

### **Terms of use**

The ETH Library is the provider of the digitised journals. It does not own any copyrights to the journals and is not responsible for their content. The rights usually lie with the publishers or the external rights holders. [See Legal notice.](#)

**Download PDF:** 01.04.2025

**ETH-Bibliothek Zürich, E-Periodica, <https://www.e-periodica.ch>**

Aus dem Veterinär-Anatomischen Institut der Universität Zürich  
(Direktor: Prof. Dr. J. Frewein)

## Lagebeziehung der vegetativen Nerven zur Cervix uteri bei klinisch gesunden und an Pyometra erkrankten Hündinnen<sup>1</sup>

von H.-P. Ruedlinger<sup>2</sup>

Die Pyometra stellt bei der Hündin ein sehr häufiges Krankheitsbild dar. Die Therapie der Wahl ist die Ovariohysterektomie. Im Anschluss an diese Operation tritt früher oder später nicht selten eine Incontinentia urinae (I.U.) auf (Christoph, 1973; Niemand, 1974). Diese kann sich in verschiedenen Formen äussern: nur tagsüber, nur nachts oder in einer kombinierten Form. Sie tritt entweder nach wenigen Tagen bis einigen Wochen oder erst Jahre nach der Operation auf. Es ist jedoch zu beachten, dass viele Hündinnen, die die I.U. erst nach Jahren zeigen, zu diesem Zeitpunkt relativ alt (8-10j.) sind. Es müsste deshalb noch abgeklärt werden, wieweit es sich daher nicht um normale Alterserscheinungen handelt. Eine I.U. kann z.B. zusammen mit oder infolge einer lokalisierten Pachymeningitis spinalis oder zusammen mit Hüftgelenks-Dysplasie auftreten.

Auch nach der operativen Kastration durch Ovariectomie tritt öfters eine I.U. auf, was bei der wachsenden Zahl der kastrierten Hündinnen zu einem Problem von zunehmender Bedeutung wird. Spörri-Stünzi, (1969) weisen auf einen Tonusschwund der Sphincteren der Harnblase nach Kastration von Hündinnen vornehmlich grösserer Rassen hin, der zur I.U. führt. Nach Niemand (1974) spricht die oft auch erst mehrere Jahre nach einer Ovariectomie auftretende I.U. auf eine Dauerverabreichung von peroralen Oestrogengaben gut an.

Nach Ruckstuhl (1975) kann die nach Ovariohysterektomie und Ovariectomie auftretende I.U. mit weiblichen Sexualhormonen (Oestrogene, Gestagene) mindestens vorübergehend geheilt werden.

Bis jetzt ist, wie aus den vorliegenden Angaben ersichtlich, die nach Kastration pyometrakrankter und gesunder Hündinnen auftretende I.U. klinisch nicht genau erfasst und umschrieben worden. Auch die Pathogenese ist unklar, wobei folgende Ursachen diskutiert werden:

I. Hormonelle Störung aufgrund der Entfernung der Ovarien.

IIa) Direkte mechanische Schädigung der nervösen Versorgung der Harn-

<sup>1</sup> Herrn Prof. Dr. Dr. h. c. Eugen Seiferle zum 75. Geburtstag gewidmet.

<sup>2</sup> Adresse: Dr. H.-P. Ruedlinger, Winterthurerstr. 260, CH-8057 Zürich.

blase, der Urethra bzw. der an der Miktion beteiligten Beckenmuskulatur (Woodburne, 1961) durch die Operation.

b) Retrograde Nervendegeneration, ausgehend von der Amputationsstelle an der Cervix.

III. Dysfunktion des *M. urethralis* nach kastrationsbedingter Verhaltensänderung der Hündin.

Mit der vorliegenden Arbeit soll abgeklärt werden, ob eine morphologische Schädigung der nervösen Versorgung der Harnblase, der Urethra bzw. bestimmter Beckenmuskeln bei der Ovariectomie oder Ovariohysterektomie bei gesunden und an Pyometra erkrankten Hündinnen erfolgen kann.

Zur Untersuchung gelangten 10 Hündinnen, von denen 4 an Pyometra erkrankt waren. Sie wurden entweder in frischem Zustand oder nach Injektion von Latex präpariert. Zur Herstellung von Latex-Präparaten (Burt, 1928; Neumayer, 1932) wurden die Tiere sofort nach dem Töten hängend entblutet. Im Anschluss daran wurde in die *Arteria carotis communis* 4%iges Formalin und 4 Tage später in die *Aorta descendens* Latex injiziert. 2 Tage später hatte sich das Latex in den Gefäßen soweit gefestigt, dass mit der Präparation begonnen werden konnte. Die Aufbewahrung der injizierten (5) und nicht injizierten (5) fertigen Präparate erfolgte in 4%igem Formalin. Bei der Benennung der Blutgefäße wurden durchwegs die in den *Nomina Anatomica Veterinaria* (1973) angeführten Ausdrücke verwendet.

### Lage der Gefäße und Nerven des Ovars

Das Ovar und das kraniale Ende der Uterushornspitze werden von der *A. und V. ovarica* sowie vom *Pl. ovaricus* versorgt. Die *A. ovarica* aus der *Aorta abdominalis* gibt vor Erreichen des Ovars den *Ramus tubarius* und den *R. uterinus* ab, die beide mit der *A. uterina* anastomosieren (Peter, 1929). Die *V. ovarica* bringt das Blut aus dem Eierstock, dem Eileiter und der Uterushornspitze zur *V. cava caudalis*. Sie anastomosiert im *Ligamentum latum uteri* an der Uterushornspitze mit der *V. uterina* (Miller et al., 1969).

Der *Pl. ovaricus* wird bei der Hündin von Zuschüssen aus den kranialen vier *Nn. splanchnici lumbales* gebildet (Mizeres, 1955). Er begleitet auf jeder Seite in Form von Nervenfaserbündeln und als perivasculäre Geflechte die das Ovar und die Uterushornspitze versorgenden Blutgefäße und anastomosiert an der Uterushornspitze mit dem *Pl. uterovaginalis*.

Bei der *Ovariectomie* von der Medianlinie (Berge und Westhues, 1969) wird das Ovar so weit angezogen, bis das Mesovarium gespannt ist. 2–3 cm dorsal des Ovars wird das *Lig. latum uteri* durchstoßen und zwei Ligaturen gesetzt. Die kraniodorsal des Ovars gelegene Ligatur enthält die *A. und V. ovarica* mit ihren Ästen sowie den *Pl. ovaricus*. Die zweite Ligatur kaudal des Eierstockes umfasst die Anastomosenäste der *A. ovarica* mit der *A. uterina* und den entsprechenden Anastomosenast der *V. ovarica*. Gleichzeitig werden auch die Verbindungen des *Pl. ovaricus* zum *Pl. uterovaginalis* mit in die 2. Ligatur genommen.

## Lage der Gefäße, Nerven und Gekröse von Uterus, Vagina, Harnblase und Urethra

a) bei unverändertem Uterus (Abb. 1 und 2)

Die A. uterina verläuft nach Verlassen der A. vaginalis (Preuss, 1957; Rauch, 1962) noch etwa 1 cm retroperitoneal. Sie gibt dabei die A. vesicalis caudalis ab und biegt danach kranial um und tritt ins Mesometrium über. Während die A. vaginalis die Versorgung der Vagina und der Urethra übernimmt, versorgt die A. vesicalis caudalis die Harnblase und die A. uterina das kraniale Ende der Vagina, die Cervix und den Uterus. Die A. uterina beschreibt in ihrem Verlauf im Mesometrium seitlich vom Uterus einen flachen Bogen.

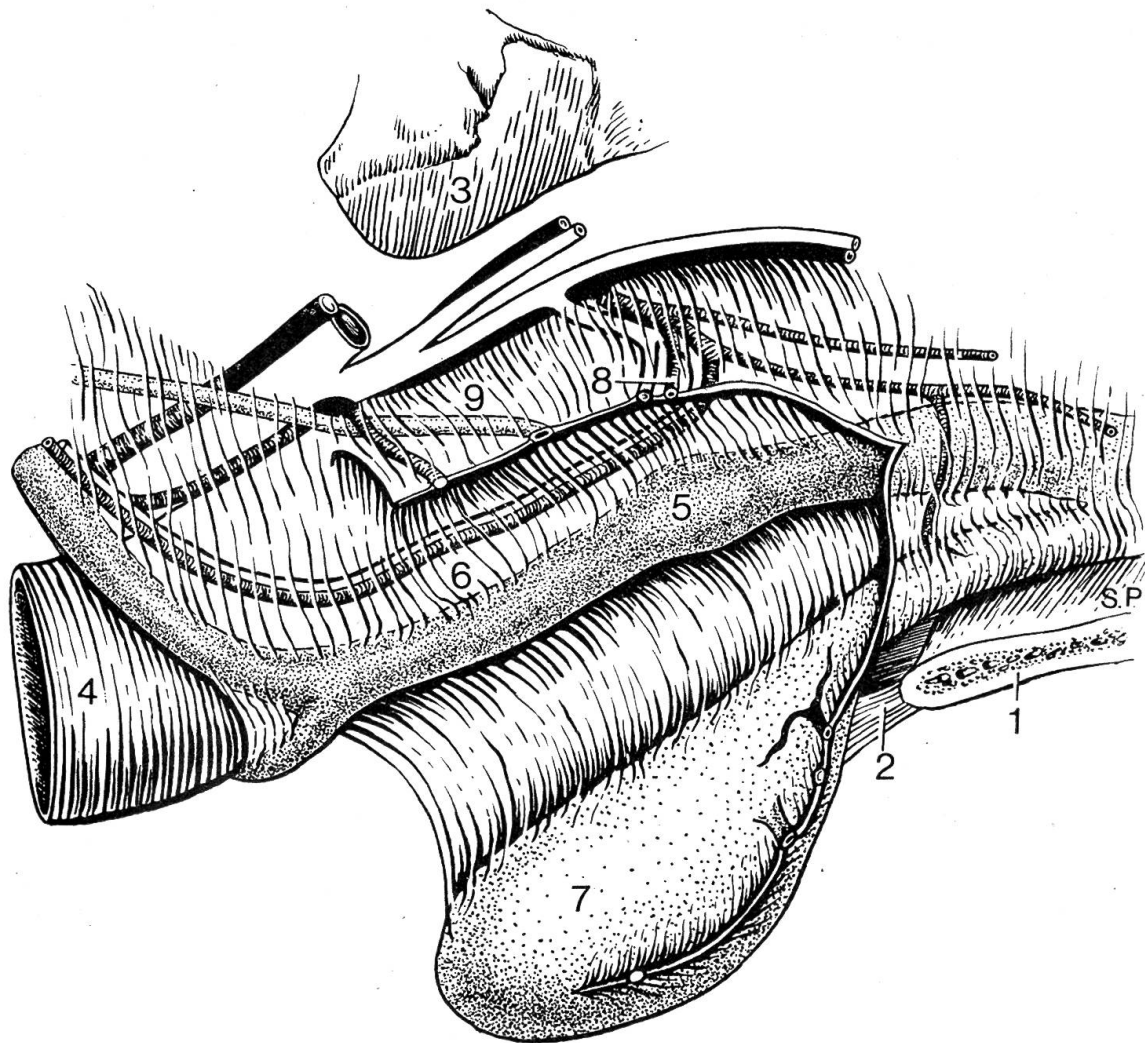


Abb. 1 Lage der Beckenorgane und ihrer Gefäße bei der Hündin, linke Seitenansicht (in Anlehnung an Miller, Christensen, Evans, 1969).

1. Beckensymphyse – 2. M. rectus abdominis – 3. Kreuzbein-Darmbeingelenk – 4. Colon descendens – 5. Cervix uteri – 6. A. uterina im Mesometrium – 7. Harnblase – 8. A. vesicalis caudalis am Eintritt in das seitliche Blasenband – 9. Harnleiter.

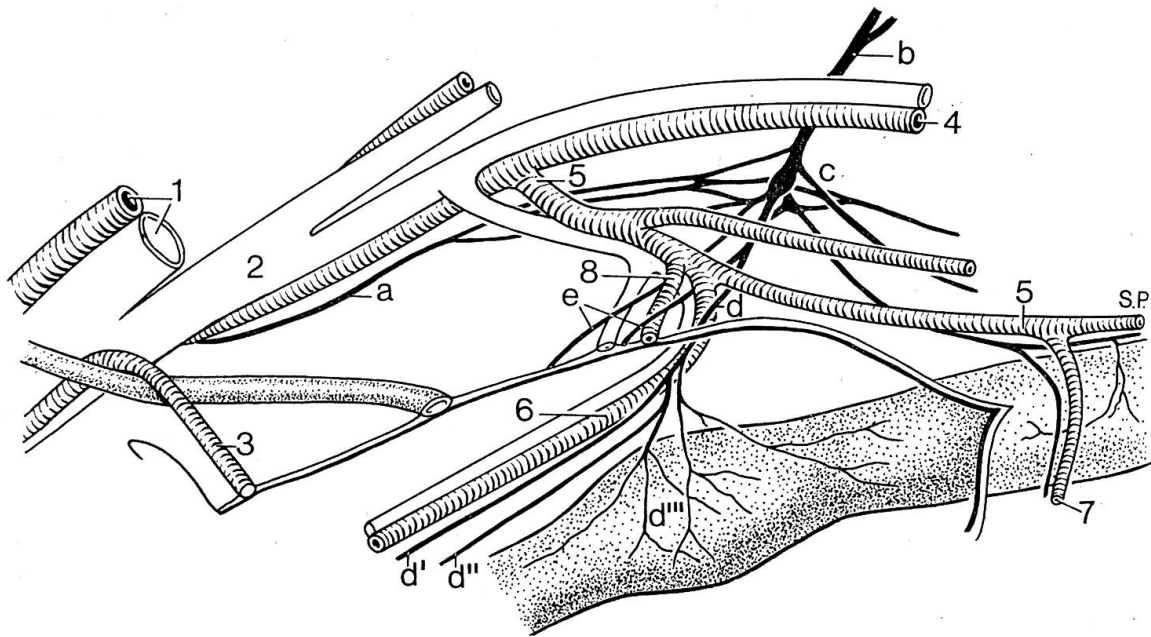


Abb. 2 Vergrößerung aus Abb. 1 mit den vegetativen Nerven.

1. A. und V. iliaca externa – 2. V. iliaca interna – 3. Lig. teres vesicae – 4. A. pudenda interna – 5. A. vaginalis – 6. A. uterina – 7. R. urethralis – 8. A. vesicalis caudalis.

a) N. hypogastricus – b) Nn. pelvini – c) ganglienhaltiger Teil des Pl. pelvinus – d) uteriner Teil des Pl. uterovaginalis – d') N. comes arteriae uterinae – d'') N. paracornualis – d''') Pl. uterinus – e) Pl. vesicalis.

Sie erreicht dabei seitlich der Bifurkation mit bis zu 3 cm die weiteste Entfernung vom Uterus, zu dem sie in gleichmässigen Abständen 8–12 dünne Seitenzweige abgibt, die sich unmittelbar vor Eintritt in die Uteruswand in 2–4 feine Gefässchen aufteilen. (Dellbruegge, 1940). Die Venen sind am Urogenitaltrakt der Hündin stets als Begleitgefässe der entsprechenden Arterien ausgebildet (Barone und Pavaux, 1962).

Der Pl. pelvinus wird jederseits von den Endästen der Nn. hypogastrici und den Nn. pelvini gebildet. Während der N. hypogastricus immer aus dem Ggl. mesentericum caudale entspringt, sind die Nn. pelvini entweder Äste nur vom 2. oder vom 2. + 3. oder vom 1. + 2. Sakralnerv (Schabadasch, 1929).

Im Rahmen dieser Arbeit konnten Verbindungsäste zwischen den Grenzstrangganglien und dem Pl. pelvinus nicht mit Sicherheit festgestellt werden. Berücksichtigt man aber die für die Präparation in diesem Bereich schwierigen Verhältnisse und die in der Literatur vorhandenen Angaben (Medovar, 1928; Nickel-Schummer-Seiferle, 1975), erhält der Pl. pelvinus möglicherweise auch beim Hund zusätzlich zu den Ästen des N. hypogastricus und des N. pelvinus direkte Verbindungsästchen von der Pars pelvina des Grenzstranges.

Die Blase und das proximale Drittel der Urethra sowie der Uterus, die Cervix und die daran anschliessenden 1–2 cm des Vaginalrohres liegen bei der Hündin intraperitoneal und werden von den Gefässen und Nerven über die

Gekröse erreicht. Der Pl. pelvinus liegt dorsolateral und extraperitoneal in der Wand der Beckenhöhle, mit seinem zentralen, ganglienhaltigen Teil medial der Darmbeinsäule, seitlich am Rektum.

Er versorgt mit seinem Pl. uterovaginalis Uterus, Cervix und Vagina und mit dem Pl. vesicalis Harnblase und Urethra. Innerhalb des uterinen Teils des Pl. uterovaginalis können der Pl. uterinus bzw. cornualis, der R. paracornualis, der N. comes arteriae uterinae und Begleitästchen der Seitenzweige der A. uterina unterschieden werden. Der Pl. uterovaginalis steht mit dem kaudalen Teil des Pl. vesicalis in Verbindung, wobei sich extraperitoneal Ganglien finden, von denen aus Nerven zur Vagina wie auch zur Urethra und zum Harnblasenhals ziehen. Die Nervengeflechte des Pl. pelvinus verlaufen meist deutlich getrennt von den Ästen der A. und V. pudenda interna in Nervenbündeln und nicht als perivasculäre Geflechte zu den Organen.

Die Anteile des Pl. uterovaginalis zur Cervix und zum Uterus kreuzen die extraperitonealen Äste der A. und V. vaginalis medial, die A. uterina lateroventral und erreichen etwa 1 cm nach Eintritt in das Mesometrium das Kaudalende der Cervix. An dieser Stelle sind sie der A. und V. uterina eng benachbart.

Der Pl. vesicalis tritt mit der A. vesicalis caudalis 1–2 cm kaudodorsal der Cervix ins Lig. laterale vesicae ein und ist kurz vor Erreichen der Blase dem Ureter eng benachbart.

#### *b) bei Pyometra*

Bei der Pyometra ist der Uterus sekretgefüllt und entweder gleichmässig oder ampullenförmig aufgetrieben. Er rückt seiner Grössenzunahme entsprechend in die Bauchhöhle vor und sinkt auf die ventrale Bauchwand herab, so dass sich die Cervix bis um eine Wirbelkörperlänge kranioventral verschiebt, und das Orificium uteri externum auf der Höhe des Promontoriums oder 3–4 cm kranial des Pecten ossis pubis zu liegen kommt. Die extraperitoneal verlaufenden Äste der A. vaginalis und der ganglienhaltige Teil des Pl. pelvinus bleiben in ihrer Lage fast unverändert. Die Verlagerung des Uterus bei Pyometra wirkt sich deshalb hauptsächlich auf die Lage und Länge der im Mesometrium liegenden Abschnitte der Gefässe und Nerven aus.

Der Abstand der Cervix zum extraperitoneal liegenden Ursprung der A. vesicalis caudalis aus der A. uterina vergrössert sich etwa um die Verlagerungsstrecke. Dabei nimmt auch die Entfernung der Cervix zu den Eintrittsstellen der Gefässe in die Gekröse zu. Die A. vesicalis caud. und die A. uterina und die sie begleitenden Nervengeflechte treten bei unverändertem Uterus 1–2 cm, bei Pyometra aber bis zu 3–4 cm kaudodorsal der Cervix in ihre Gekröse ein.

Der Pl. uterovaginalis, der an Cervix und Uterus im Mesometrium verläuft, wird mit dem Uterus verschoben. Der N. hypogastricus verändert seine Lage nicht, da er die Beckenhöhle paramedian dicht ventral vom Promontorium erreicht und sich in der Beckenwand aufteilt.

Bei der *Ovariohysterektomie* (Christoph, 1973; Niemand, 1974) legt

man kraniodorsal des Ovars auf dieselbe Weise wie bei der Ovariectomie eine Ligatur an und durchtrennt kaudal der Ligatur das Gekröse mit den darin verlaufenden Blutgefässen. Den Uterus trennt man zusammen mit der A. uterina stumpf vom Mesometrium ab und klappt ihn über den kaudalen Wundwinkel zurück. Die Cervix und der angrenzende Abschnitt der Scheide werden doppelt ligiert und beiderseits der Amputationsstelle die A. und V. uterina sowie Anteile des Pl. uterovaginalis unterbunden und mit dem Uterus abgesetzt.

### Diskussion

Aufgrund der Lagebeziehungen kann gesagt werden, dass die Gefahr einer direkten Schädigung des Pl. pelvinus bei der Ovariohysterektomie bei Hündinnen mit Pyometra kleiner ist als bei gesunden Hündinnen. Durch das Entleeren der Harnblase vor der Operation lässt sich in jedem Fall verhindern, dass durch ihr starkes Verlagern nach ventral und kaudal ein allzu starker Zug auf den Pl. vesicalis ausgeübt wird.

Ausserdem werden beim Durchtrennen der Cervix und beim Abbinden der Aa. uterinae nur ganglienfreie Nerven mit in die Ligaturen genommen und durchtrennt. Da dies bei mittelgrossen Hündinnen 3–4 cm kranial vom ganglienhaltigen Teil des Pl. pelvinus geschieht, kann eine direkte, mechanische Beeinflussung des Pl. pelvinus ausgeschlossen werden. Der N. hypogastricus, der weit dorsal verläuft, wird ebenfalls nicht beeinträchtigt. Die Geflechte des Pl. pelvinus zur Urethra und zum M. urethralis sowie die motorischen Fasern des N. pudendus zum M. urethralis liegen grösstenteils extraperitoneal und weiter kaudal. Sie werden, wie auch die Nerven der an der Miktion beteiligten Beckenmuskulatur, während der Operation ebenfalls nicht direkt geschädigt.

Man kann daher annehmen, dass die I. U. nach Ovariectomie sicher nicht auf eine direkte morphologische Schädigung der nervösen Versorgung zurückgeführt werden kann, und dass bei sorgfältig ausgeführter Ovariohysterektomie aufgrund der anatomischen Verhältnisse eine direkte morphologische Schädigung der nervösen Versorgung kaum erfolgen wird.

Als weitere Ursache für die I. U. kommt eine retrograde Nervendegeneration in Frage. In jenen Ganglien, von denen Neuriten sowohl zum Pl. uterovaginalis wie auch zum Pl. vesicalis gehen, wäre eine Beeinflussung des Pl. vesicalis durch Degeneration des Pl. uterovaginalis denkbar. Um dies zu beweisen oder zu widerlegen, müssten noch histologische Untersuchungen durchgeführt werden. Bei der Sektion von Hündinnen mit I. U. nach Ovariohysterektomie und Ovariectomie können nach Frewein und Rüsse (1975) an den Harnorganen und ihren Nerven zumindest makroskopisch keine Veränderungen festgestellt werden.

Ob kastrationsbedingte Verhaltensänderungen allein zu einer I. U. führen können, ist weiterhin fraglich. Es ist jedoch denkbar, dass Untersuchungen über den Hormonhaushalt von Hündinnen mit I. U. nach Ovariectomie oder Ovariohysterektomie zu einer Klärung dieser Frage beitragen.

### Zusammenfassung

Der Pl. pelvinus liegt jederseits dorsolateral und extraperitoneal in der Wand der Beckenhöhle. Sein zentraler, ganglienhaltiger Teil befindet sich medial an der Darmbeinsäule. Die Äste des Pl. pelvinus zu den Organen begleiten die entsprechenden Arterien und Venen in Form von selbständigen Nervenbündeln. Bei sorgfältig ausgeführter Ovariohysterektomie kann bei gesunden und bei pyometrankranken Hündinnen infolge der anatomischen Verhältnisse kaum eine direkte morphologische Schädigung der nervösen Versorgung der für die Miktion zuständigen Muskeln erfolgen. Die Gefahr einer direkten Schädigung des ganglienhaltigen Teiles des Pl. pelvinus bei der Ovariohysterektomie ist infolge der Vergrößerung und Verlagerung des Uterus bei Hündinnen mit Pyometra noch kleiner als bei Hündinnen mit unverändertem Uterus.

### Résumé

Le plexus pelvien se trouve en position dorsolatérale et extra-péritonéale dans la paroi de la cavité pelvienne. Sa partie centrale contenant des ganglions nerveux se trouve du côté médial de l'aile iliaque. Les branches du plexus pelvien pour les différents organes forment des faisceaux nerveux indépendants, qui accompagnent les artères et veines correspondantes. Par conséquent la situation anatomique ne permet guère d'endommager les nerfs des muscles responsables pour la miction, si l'ovario-hystérectomie de chiennes saines, ainsi que de chiennes souffrant de pyomètre, est faite soigneusement. A cause de la tuméfaction et de la dislocation de l'utérus chez les chiennes souffrant de pyomètre, le danger d'une lésion directe de la partie centrale du plexus pelvien par l'ovario-hystérectomie est même plus petit chez celles-ci que chez les chiennes saines.

### Riassunto

Il plesso pelvico è in posizione dorsolaterale ed extra-peritoneale nella parete della cavità pelvica. La sua parte centrale che contiene gangli nervosi è situata medialmente all'ala iliaca. I rami del plesso pelvico per i differenti organi formano dei fasci nervosi indipendenti che accompagnano le arterie e le vene corrispondenti. Di conseguenza la situazione anatomica rende quasi impossibile il danneggiamento della innervazione dei muscoli responsabili della minzione, se l'ovario-isterectomia nei cani sani e in quelli affetti da piometra è eseguita con attenzione. A causa della tumefazione e della dislocazione dell'utero nei cani affetti da piometra, il pericolo di una lesione diretta della parte centrale del plesso pelvico per intervento chirurgico di ovario-isterectomia è minore in questi soggetti che in quelli sani.

### Summary

The Pl. pelvinus lies dorsolateral and extraperitoneal in the wall of the pelvic cavity, its central part lies medial to the ala ossis ilii. Branches of the Pl. pelvinus to the different organs accompany the corresponding arteries and veins, forming clearly separated nerve bundles. Because of the anatomical relationships it is hardly possible, in a carefully performed ovario-hysterectomy to injure the nerves of the muscles which are active during micturition, and this in healthy bitches as well as in those with pyometra. The danger of direct damage of the central part of the Pl. pelvinus in ovariohysterectomy is even less in bitches with pyometra than in normal ones, because of the enlargement and dislocation of the uterus.

### Literatur

Barone R., Pavaux C.: Bull. Soc. Sc. Vet. Lyon, 33, 33-57 (1962). - Berge E., Westhues M.: Tierärztliche Operationslehre. Paul Parey Verlag Berlin und Hamburg 1969. - Brass W.: Kompendium der Kleintierkrankheiten. Verlag M. & H. Schaper Hannover 1975. - Burt D. R. R.: Nature



121, 497-498 (1928). – Christoph H.-J.: Klinik der Hundekrankheiten, Teil II. Gustav Fischer Verlag Jena 1973. – Dellbruegge K.F.-W.: Morph. Jb. 85, 30-48 (1940). – Frewein J., Rüsse M.: Pers. Mitteilung (1975). – Medovar J.L.: Zschr. Anat. Entw. gesch. 86, 776-799 (1928). – Miller M.E., Christensen G.C., Evans H.E.: Anatomy of the dog. W.B. Saunders Company Philadelphia and London 1969. – Mizeres N.J.: Amer. J. Anat. 96, 285-318 (1955). – Neumayer L.: Z. Wiss. Mikroskop. 49, 341-347 (1932). – Nickel R., Schummer A., Seiferle E.: Lehrbuch der Anatomie der Haustiere, Band IV. Paul Parey Verlag Berlin und Hamburg 1975. – Niemand H.G.: Praktikum der Hundeklinik. Paul Parey Verlag Berlin und Hamburg 1974. – *Nomina Anatomica Veterinaria*, 2. Aufl. (1973) International Committee on Veterinary Anatomical Nomenclature, Wien. – Peter A.: Die Arterienversorgung von Eierstock und Eileiter. Diss. Zürich 1929. – Preuss F.: Berl. Münch. tierärztl. Wschr. 20, 403-406 (1957) – Rauch R.: Zbl. Vet. Med., Reihe A, 10, (5), 397-427 (1962). – Ruckstuhl B.: Pers. Mitteilung (1975). – Schabadasch A.: Zschr. Anat. Entw. gesch. 86, 730-775 (1928). – Spörri H., Stünzi H.: Pathophysiologie der Haustiere. Paul Parey Verlag Berlin und Hamburg 1969. – Woodburne R.T.: Anat. Rec. 141, 11-20 (1961).

## BUCHBESPRECHUNG

**Veterinärmedizin und industriemässige Schweineproduktion.** Herausgegeben von H. Prange und J. Bergfeld. VEB Gustav Fischer Verlag, Jena 1975, 522 Seiten, 130 Abbildungen, 175 Figuren, Fr. 68.80.

In 13 Kapiteln geben sechs Autoren Einblick in folgende Themenkreise: Stand und Entwicklung der Schweineproduktion, Stellung und Aufgaben des Veterinärwesens, Zyklogramme der Produktion, Fortpflanzung, Züchtung und Leistungsprüfung, tierhygienische Erfordernisse, Haltung, Stallklima, Fütterung, Herdendiagnostik, Grundlagen zur Bewertung und Senkung der Tierverluste, Herdenprophylaxe und Massnahmen beim Auftreten von Krankheiten. In einem Anhang werden zahlreiche Formulare zur Datenerhebung vorgelegt.

Das Buch basiert auf Erfahrungen mit industriellen Schweinebetrieben in der DDR. Die Ergebnisse können oft nicht ohne weiteres auf die Verhältnisse in unsern meist erheblich kleineren Schweinebeständen übertragen werden. Zweifellos liegt hier ein Standardwerk vor, das dem in der Schweinepraxis und in der Beratung tätigen Tierarzt sowie einem weitem Kreis an der Schweineproduktion interessierter Fachleute einen ausgezeichneten Überblick auf die vielfältigen Faktoren verschafft, die die Gesundheit und die Leistung der Tiere beeinflussen. Dem Leser wird die grosse Bedeutung einer umfassenden und systematischen Betreuung der Schweinebetriebe durch den Bestandestierarzt hinsichtlich Prophylaxe und Therapie deutlich vor Augen geführt.

Das Buch ist sorgfältig ausgestattet. Die Abbildungen und Figuren sind technisch einwandfrei wiedergegeben.

E. Scholl, Bern