

Zeitschrift: Schweizer Archiv für Tierheilkunde SAT : die Fachzeitschrift für Tierärztinnen und Tierärzte = Archives Suisses de Médecine Vétérinaire ASMV : la revue professionnelle des vétérinaires

Herausgeber: Gesellschaft Schweizer Tierärztinnen und Tierärzte

Band: 118 (1976)

Heft: 10

Artikel: Experimentelle Infektionen mit sogenanntem Haemophilus somnus beim Kalb : Vergleich von Stämmen mit unterschiedlicher Virulenz

Autor: Corboz, L. / Pohlenz, J.

DOI: <https://doi.org/10.5169/seals-593079>

Nutzungsbedingungen

Die ETH-Bibliothek ist die Anbieterin der digitalisierten Zeitschriften. Sie besitzt keine Urheberrechte an den Zeitschriften und ist nicht verantwortlich für deren Inhalte. Die Rechte liegen in der Regel bei den Herausgebern beziehungsweise den externen Rechteinhabern. [Siehe Rechtliche Hinweise.](#)

Conditions d'utilisation

L'ETH Library est le fournisseur des revues numérisées. Elle ne détient aucun droit d'auteur sur les revues et n'est pas responsable de leur contenu. En règle générale, les droits sont détenus par les éditeurs ou les détenteurs de droits externes. [Voir Informations légales.](#)

Terms of use

The ETH Library is the provider of the digitised journals. It does not own any copyrights to the journals and is not responsible for their content. The rights usually lie with the publishers or the external rights holders. [See Legal notice.](#)

Download PDF: 16.03.2025

ETH-Bibliothek Zürich, E-Periodica, <https://www.e-periodica.ch>

Aus dem Veterinär-bakteriologischen Institut (Direktor: Prof. Dr. E. Hess)
und dem Institut für Veterinärpathologie (Direktor: Prof. Dr. H. Stünzi)
der Universität Zürich

Experimentelle Infektionen mit sogenanntem *Haemophilus somnus* beim Kalb: Vergleich von Stämmen mit unterschiedlicher Virulenz¹

von L. Corboz und J. Pohlenz²

Einleitung

Haemophilus somnus ist der Erreger einer akuten Krankheit des Rindes, infektiöse thrombotisch-embolische Meningoencephalitis (ITEME) [19] – auch «sleeper syndrome» [1] oder infektiöse septikämisch-thrombosierende Meningoencephalitis (ISTME) [21] genannt. Bei langsameren Verlaufsformen werden Läsionen vor allem im Atmungs- und Bewegungsapparat sowie in den Geschlechtsorganen erzeugt [1, 2, 3, 4, 8, 10, 12, 14, 19, 23]. Die Infektion verläuft meistens inapparent, und zu Krankheitserscheinungen kommt es wahrscheinlich nur unter bestimmten prädisponierenden Einflüssen [8, 13, 14, 19]. Dieses Agens ist in den USA seit zwanzig Jahren bekannt, wo es erhebliche wirtschaftliche Verluste sowohl bei Masttieren wie offenbar auch bei Rindern anderer Nutzungsrichtungen [3, 19, 23] verursacht.

In Europa sind *H. somnus*-Infektionen erst vor kurzem festgestellt worden. So haben Corboz und Nicolet [5] diesen Erreger aus pneumonischen Kälberlungen, aus Uterusinhalt von Kühen mit Endometritis und aus Ejakulat von Stieren seit 1973 in der Schweiz öfters nachgewiesen. 1975 berichteten Stoerber und Pittermann [21], Schmidt [20] und 1976 Foerster und Scheer [11] über die Isolierung von *H. somnus* aus dem Gehirn von Mastbullen mit ISTME in einem Bestand der Bundesrepublik Deutschland. Nachdem 1976 der Erreger in der Schweiz aus den Organen eines im neunten Trächtigkeitsmonat abortierten Kälberfötus isoliert wurde [6], ist erwiesen, dass die *H. somnus*-Infektion in all ihren Verlaufsformen [3, 9, 19] auch in Europa vorkommt.

Anhand von experimentellen Infektionen an jungen Kälbern sollte versucht werden, folgende Fragen zu beantworten:

- Kann das Bild der infektiösen septikämisch-thrombosierenden Meningoencephalitis (ISTME) mit schweizerischen Stämmen aus pneumonisch veränderten Lungen erzeugt werden?
- Unterscheiden sich diese Isolate von amerikanischen Stämmen aus Hirn-

¹ Mit finanzieller Unterstützung durch das Eidg. Veterinäramt (Projekt 012.75.4)

² Adresse der Autoren: Winterthurerstrasse 270, CH-8057 Zürich

läsionen hinsichtlich Virulenz, Organaffinität und Grad der Veränderungen?

- Kann die Pathogenese der *H. somnus*-Infektion näher abgeklärt werden?

Material und Methodik

Für den Infektionsversuch verwendeten wir 16 Kälber der Braunvieh- oder Simmentalerrasse bzw. einer Aberdeen-Angus-Kreuzung. Die rund 2 Wochen alten Tiere beiderlei Geschlechts wurden 2 Tage vor Versuchsbeginn in Einzelställe verbracht, klinisch sowie hämatologisch untersucht und auf Abwesenheit von pathogenen Keimen in Nasenschleim und Faeces getestet. Ausserdem wurde mit Hilfe der Langsamagglutination [5] auf Antikörper gegen *H. somnus*-Referenz- und -Feldstämme geprüft. Alle Tiere waren serologisch negativ. Gefüttert wurde Kälbermastmilch UFA 100³ ohne Zusatz von antimikrobiellen Substanzen.

Folgende *H. somnus*-Stämme wurden getestet:

- 2 amerikanische Referenzstämme⁴: M 677 und 8025, isoliert aus dem Gehirn von Rindern mit ISTME.
- 6 schweizerische Feldstämme, isoliert aus pneumonisch veränderten Lungen von Kälbern, die im Alter von 1 bis 20 Wochen verendet oder notgeschlachtet waren.

Zur Vorbereitung des Inokulums wurden Vorkulturen auf Schafblut-Agarplatten angelegt. Die Kolonien wurden nach 18stündiger Bebrütung bei 37 °C in CO₂-Atmosphäre (Kerzentopf) mit 2 ml physiologischer NaCl-Lösung abgeschwemmt. 0,1 ml wurde in den Dottersack von 7tägigen Hühnerembryonen injiziert und nach 16- bis 18stündiger Bebrütung geerntet. Die kurzfristige Eipassage hat den Vorteil, ein Maximum an lebenden Bakterien zu gewährleisten. Aufgrund einer mikroskopischen Voruntersuchung (Färbung nach Gram) wurden die Erregerdichte geschätzt und Eier mit schlechtem Keimwachstum ausgeschieden. Die kulturelle Keimzählung erfolgte nachträglich. Dicht bewachsener Eidotter enthielt zwischen 27×10^6 und $13,3 \times 10^8$ Bakterien/ml und wurde in einer Menge von 5 ml entweder sofort inokuliert oder bei minus 70 °C bis zur Verwendung eingefroren (siehe Tab. 1).

8 Kälber wurden intravenös, 4 intratracheal und 3 intranasal inokuliert. Bei der letzten Gruppe wurden die Tiere mit 2 mg/kg Körpergewicht Vetranquil⁵ und 2 mg Atropin vorbehandelt und der Eidotter mit einem Zerstäuber⁶ in beide Nasenlöcher gesprüht. Dem Kontrolltier Nr. 3 wurden 5 ml steriler Eidotter intravenös injiziert.

Klinisch wurden mindestens zweimal pro Tag Körpertemperatur, Puls, Atemfrequenz, Herztöne und Lungengeräusche sowie Verhalten und Allgemeinbefinden der Tiere registriert. In periodisch entnommenen Blutproben wurde der Blutstatus erhoben und die Blutgerinnungszeit (Quicktest), der Gehalt an Totaleiweiss und an Fibrin (Hitzefibrinbestimmung mit Nisselröhrchen) sowie die Aktivität der Serumtransaminasen und der alkalischen Phosphatase bestimmt⁷.

Bakteriologisch wurden zweimal pro Tag Blut und Nasenschleim bzw. post mortem sämtliche Organe und Körperflüssigkeiten untersucht. Kulturmethode und Nährböden für die Isolierung von *H. somnus* wurden bereits beschrieben [5]. Dabei haben wir PPLO-Hämophilus-Bouillon bzw. -Agar insofern modifiziert, als wir Schweineserum anstelle

³ UFAG, Sursee

⁴ Wir danken den Herren Prof. Dr. Alvin B. Hoerlein, Colorado State University, Fort Collins, und L. Ned Brown, Medical Diagnostic Laboratory, Drawer, Texas, für diese Stämme.

⁵ Adroka AG, Basel

⁶ Helosa, Schaffhausen

⁷ Wir danken Herrn Prof. Dr. W. Leemann und seinen Mitarbeitern für die Durchführung dieser Untersuchungen.

von Pferdeserum zusetzten [2, 18]. Zum Nachweis anderer Bakterienarten wurden folgende Nährmedien beimpft und aerob bei 37 °C bebrütet;

- Trypticase Soy Bouillon (BBL 11768) angereichert mit 6,5% Pferdeserum und 0,1% Glukose
- Schafblutagar (BBL 11043 und 5% Schafblut)
- Bromthymolblau-Lactose-Agar (Merek 1639)
- PPLO-Bouillon bzw. -Agar (Difco 05554-01 und 0412-01)

Die pathologisch-anatomische Untersuchung aller Kälber erfolgte, nachdem sie in Barbiturat-Narkose⁸ entblutet wurden, 4 davon in Agonie 1½ bis 5 Tage p.i., die übrigen 6 bis 14 Tage p.i. (siehe Tab. 1).

Histologisch wurden folgende Organe in einer bis über 10 Lokalisationen untersucht: das gesamte Zentralnervensystem, Auge, der ganzen Atmungs- und Verdauungsapparat, die Skelett- und Herzmuskulatur, die Aorta kurz nach dem Abgang des Truncus aorticus, Leber, Milz, Nieren, Harnblase, Hypophyse, Schilddrüse, Thymus, Nebennieren, mehrere Körperlymphknoten und von 6 Gelenken die Synovialis. Ein Stück dieser Organe wurde in 10%iger Formalinlösung fixiert und Paraffinschnitte in der üblichen Weise mit Hämalaun-Eosin gefärbt. Ferner wurden bei einem Teil der Schnitte die Martius-Scarlet-Blue-Färbung sowie die PAS-Reaktion eingesetzt. Veränderte Organteile wurden für spätere Untersuchungen eingefroren.

Ergebnisse

In den ersten drei Stunden p.i. zeigen alle Tiere sowohl nach intravenöser, intratrachealer wie auch nach intranasaler Inokulation erhöhte Körpertemperatur, Dyspnoe in Verbindung mit Hängenlassen des Kopfes und meistens Festliegen. Diese rasch auftretenden Symptome, die an einen toxinbedingten Schock erinnern – wir werden in der Diskussion darauf zurückkommen – sind 8 bis 10 Stunden später verschwunden.

Nach einer Inkubationszeit von 19 bis 92 Stunden setzt das eigentliche Krankheitsgeschehen ein. Bei 14 von 15 infizierten Tieren wird, in unterschiedlichem Ausmass, regelmässig folgender Befund erhoben (siehe auch Tab. 1):

Erhöhung der Körpertemperatur bis höchstens 41,8 °C, ausgesprochene Schläfrigkeit, unregelmässiges Ohrenspiel, Schielen, Tränenfluss, Zähneknirschen, erhöhte Speichelsekretion, Vorstrecken des Kopfes mit meist leicht geöffnetem Maul und hervortretender Zungenspitze, Schwierigkeit, den Hals zu beugen um sich zu lecken, mühsames Aufstehen, verlangsamte Bewegungen, Hyperästhesie im Bereich der Rückenhaut, erschwertes Saugvermögen, pochende Herztöne und zuerst Tachykardie, später Bradykardie in Verbindung mit stossartiger Atmung. Bei der Auskultation wird verstärktes Vesikuläratmen, in einzelnen Fällen pfeifende Lungengeräusche und feuchtes Rasseln registriert. Sporadisch wird leichtgradiger Nasenausfluss festgestellt. Zahlreiche Kälber zeigen Gelenkschwellung mit Fluktuation.

Bei 4 Kälbern nehmen die ZNS-Störungen kontinuierlich zu. Die Tiere zeigen hochgradige Schwäche, Schräghalten des Kopfes, Zucken der Oberlippe sowie in einem Fall Manegebewegung. Beim Liegen biegen sie den Kopf krampf-

⁸ Vetanarcol®, Veterinaria AG, Zürich

Tab. 1 Versuchsanordnung und klinische Ergebnisse

Kalb Nr.	Inokulationsweg	Bakterienstamm	Infektionsdosis $\times 10^7$	Inkubationszeit (Stunden p.i.)	max. Körpertemperatur in °C	Zeitpunkt (Tage p.i.) der Reisolierung von <i>H. somnus</i> aus Blut (B) oder Nase (N)							Zeitpunkt (Tage p.i.) der Euthanasie (* = in Agonie)					
						1/2	1 1/2	2	3	4	5	6		7	>7			
1	intra-venös	677	22,5	22	41,1	—	—	B	B	—	B†	—	—	—	—	—	—	5*
2	venös	8025	13,5	26	41,2	—	—	B	B	B†	—	—	—	—	—	—	—	4*
10	intra-tracheal	677 ¹	74,5	32	41,6	—	B	B	B†	—	—	—	—	—	—	—	—	3*
14	intra-nasal	677 ²	42,0	klinisch o.B.	40,3	N	—	—	—	—	—	—	—	—	—	—	—	8
16	nasal	677	42,0	79	40,5	N	—	—	—	—	—	—	—	—	—	—	—	14
4		449	16,0	66	40,7	—	—	—	—	—	N	—	—	—	N†	—	—	7
5		562	50,0	30	40,0	—	—	—	—	—	—	—	—	—	—	—	—	6
6	intra-venös	749	45,0	30	40,0	—	—	—	—	—	—	—	—	—	—	—	—	6
7		326	125,0	28	41,0	—	—	—	—	—	—	—	—	—	—	—	—	7
8		449 ³	650,0	19	40,4	—	—	—	—	—	—	—	—	—	—	—	—	1 1/2*
15		643 ⁴	22,8	56	40,6	—	—	—	—	—	—	—	—	—	—	—	—	13
9	intra-tracheal	449 ⁵	110,0	19	40,8	—	—	—	—	—	—	—	—	—	—	—	—	7
11		643	33,5	26	41,1	—	—	—	—	—	—	—	—	—	N†	—	—	6
12		724	19,0	92	41,8	—	—	—	—	—	N	N	N†	N†	—	—	—	7
13	intra-nasal	643 ⁴	60,0	50	41,6	N	—	—	—	—	—	—	—	—	—	—	—	7
3	intra-venös	Kontrolltier, Injektion von 5 ml sterilem Eidotter o.B.		38,9	—	—	—	—	—	—	—	—	—	—	—	—	—	8

Nach Passage über: ¹ Kalb Nr. 1 (Hirn) ² Kalb Nr. 10 (Hirn) ³ Kalb Nr. 4 (Lunge) ⁴ Kalb Nr. 11 (Lunge) ⁵ Kalb Nr. 8 (Hirn)
† = euthanasiert

Kalb Nr.	Inokulationsweg	Bakterienstamm	Meningitis	Perivaskuläre Infiltration	Nekrosen	Meningitis	Myelitis	Nekrosen	Einzelne Lappen	Alle Lappen	Thrombosierung	Abszesse	Interstitielle Pneumonie	Fibrinöse Pneumonie	Akute Pleuritis	Vermehrter Bronchialschleim	Akute eitrige Rhinitis	Akute Tracheitis			
1	intra-	677	(+)	(+)	(+)	(+)	(+)	(+)	(+)	(+)	(+)	(+)	(+)	(+)	(+)	(+)	(+)	(+)	(+)		
2	venös		(+)	(+)	(+)	(+)	(+)	(+)	(+)	(+)	(+)	(+)	(+)	(+)	(+)	(+)	(+)	(+)	(+)	(+)	
10	intra-tracheal	677	(+)	(+)	(+)	(+)	(+)	(+)	(+)	(+)	(+)	(+)	(+)	(+)	(+)	(+)	(+)	(+)	(+)	(+)	
14	intra-	677	(+)	(+)	(+)	(+)	(+)	(+)	(+)	(+)	(+)	(+)	(+)	(+)	(+)	(+)	(+)	(+)	(+)	(+)	
16	nasal		677	(+)	(+)	(+)	(+)	(+)	(+)	(+)	(+)	(+)	(+)	(+)	(+)	(+)	(+)	(+)	(+)	(+)	(+)
4		Referenzstämme	(+)	(+)	(+)	(+)	(+)	(+)	(+)	(+)	(+)	(+)	(+)	(+)	(+)	(+)	(+)	(+)	(+)	(+)	
5			(+)	(+)	(+)	(+)	(+)	(+)	(+)	(+)	(+)	(+)	(+)	(+)	(+)	(+)	(+)	(+)	(+)	(+)	(+)
6	intra-		(+)	(+)	(+)	(+)	(+)	(+)	(+)	(+)	(+)	(+)	(+)	(+)	(+)	(+)	(+)	(+)	(+)	(+)	(+)
7	venös		(+)	(+)	(+)	(+)	(+)	(+)	(+)	(+)	(+)	(+)	(+)	(+)	(+)	(+)	(+)	(+)	(+)	(+)	(+)
8			(+)	(+)	(+)	(+)	(+)	(+)	(+)	(+)	(+)	(+)	(+)	(+)	(+)	(+)	(+)	(+)	(+)	(+)	(+)
15			(+)	(+)	(+)	(+)	(+)	(+)	(+)	(+)	(+)	(+)	(+)	(+)	(+)	(+)	(+)	(+)	(+)	(+)	(+)
9	intra-	Feldstämme	(+)	(+)	(+)	(+)	(+)	(+)	(+)	(+)	(+)	(+)	(+)	(+)	(+)	(+)	(+)	(+)	(+)	(+)	
11	tracheal		(+)	(+)	(+)	(+)	(+)	(+)	(+)	(+)	(+)	(+)	(+)	(+)	(+)	(+)	(+)	(+)	(+)	(+)	(+)
12			(+)	(+)	(+)	(+)	(+)	(+)	(+)	(+)	(+)	(+)	(+)	(+)	(+)	(+)	(+)	(+)	(+)	(+)	(+)
13	intra-nasal	643	(+)	(+)	(+)	(+)	(+)	(+)	(+)	(+)	(+)	(+)	(+)	(+)	(+)	(+)	(+)	(+)	(+)	(+)	(+)
3	intra-venös	Eidotter	(+)	(+)	(+)	(+)	(+)	(+)	(+)	(+)	(+)	(+)	(+)	(+)	(+)	(+)	(+)	(+)	(+)	(+)	(+)

Makroskopisch sichtbare Veränderungen: ++ hochgradig; + geringgradig
 Nur histologisch feststellbare Veränderungen: (++) hochgradig, ausgebreitet; (+) geringgradig, herdförmig

haft seitlich an die Brustwand. Im Endstadium kommt es zu Festliegen mit Opisthotonus, dann zu Koma. In zwei Fällen liegt hochgradiger beidseitiger Nystagmus vor.

Die übrigen Tiere sind bereits nach 1½ bis 4 Tagen wieder frei von klinischen Erscheinungen, mit Ausnahme von kurzzeitigen Fieberschüben und sporadischem Husten, vorwiegend bei den intratracheal inokulierten Kälbern.

Hämatologische Befunde:

Bei 5 mit schweizerischen Isolaten infizierten Kälbern – davon 3 intravenös und je eines intratracheal bzw. intranasal – sowie bei 2 mit amerikanischen Stämmen intravenös inokulierten Tieren werden in halb- bis einstündigen Intervallen p.i. Blutproben entnommen. Bei all diesen Tieren tritt eine halbe bis 3 Stunden p.i. eine starke Leukopenie in Erscheinung, wobei die neutrophilen Granulozyten fast völlig verschwinden, während die Lymphozytenzahl nur wenig reduziert ist. 8 bis 12 Stunden p.i. sind diese Blutwerte wieder normal. Hingegen stellt sich 18 bis 25 Stunden p.i. bei allen infizierten Kälbern – mit Ausnahme von Kalb 16 – eine Leukozytose ein. Es handelt sich dabei fast um eine reine Neutrophilie mit zahlreichen jugendlichen Formen, während die Zahl der Lymphozyten beinahe konstant bleibt. Bei den Tieren mit schwerem Verlauf steigt die Zahl der neutrophilen Granulozyten stufenweise bis zur Euthanasie weiter. Bei den Kälbern mit mildereren Krankheitsformen werden nach 24 bis 48 Stunden wieder normale Blutwerte registriert. Thrombozytenzahl, Fibrinmenge und Blutgerinnungszeiten zeigen keine wesentlichen Abweichungen. Von den Serumtransaminasen ist die S-GOT bei Tieren mit schwerem Verlauf geringgradig erhöht, während S-GPT und AP innerhalb normaler Grenzen bleiben.

Pathologisch-anatomische Befunde:

Bei allen infizierten Tieren – mit Ausnahme von Kalb 14 – stehen die Läsionen am Zentralnervensystem sowie am Atmungsapparat im Vordergrund (siehe Tab. 2). Im ZNS werden schwere Parenchymläsionen nach Infektion mit amerikanischen Stämmen festgestellt, während es bei den mit schweizerischen Isolaten infizierten Tieren zu leichteren Veränderungen – vorwiegend an den Meningen – kommt. In der erstgenannten Gruppe ist der Liquor bei drei Tieren vermehrt, getrübt und koaguliert sofort nach Entnahme. Meningen sowie Gehirnoberfläche sind makroskopisch ohne Besonderheit. Beim Querschnitt durch

Abb. 1 Querschnitt durch das Grosshirn von Kalb Nr. 1, 5 Tage nach intravenöser Inokulation mit *H. somnus* – Stamm M 677:

Oben: scharf demarkierte breitflächige Nekrose im vorderen Teil der Stammganglien (a).

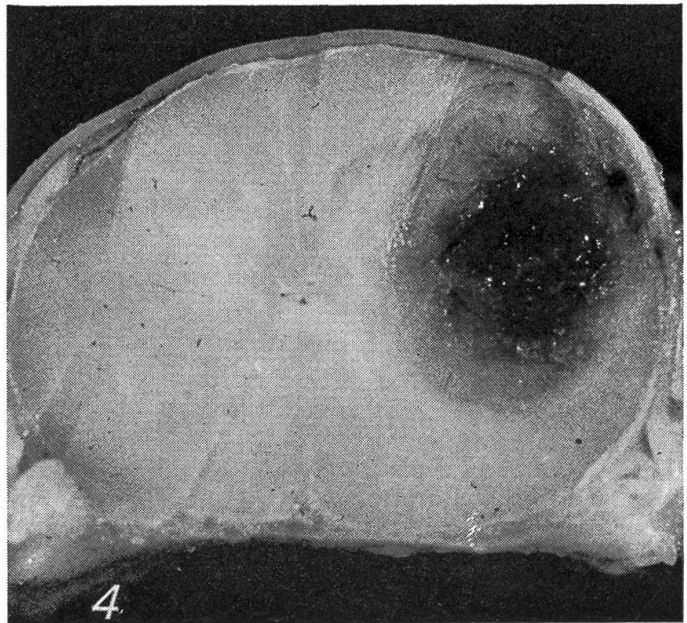
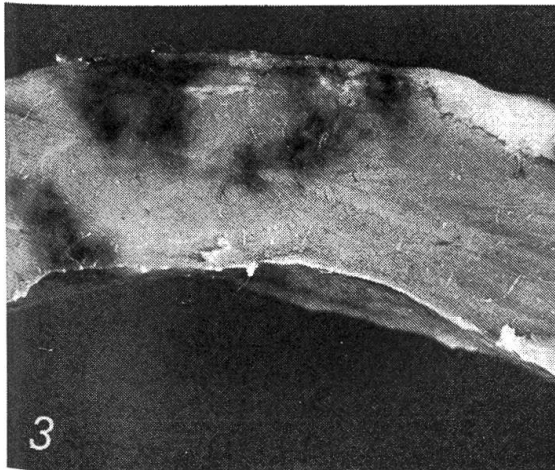
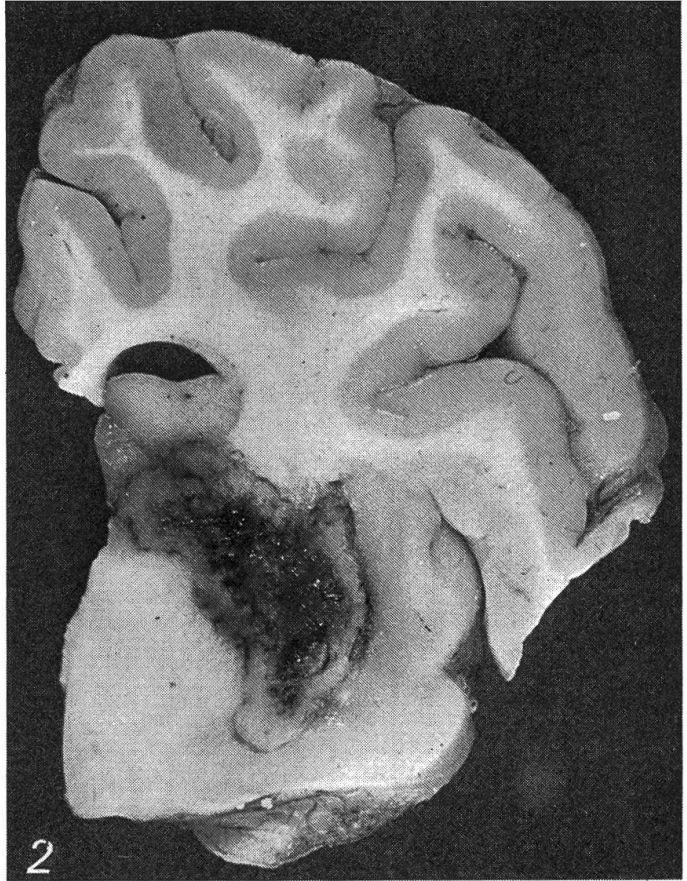
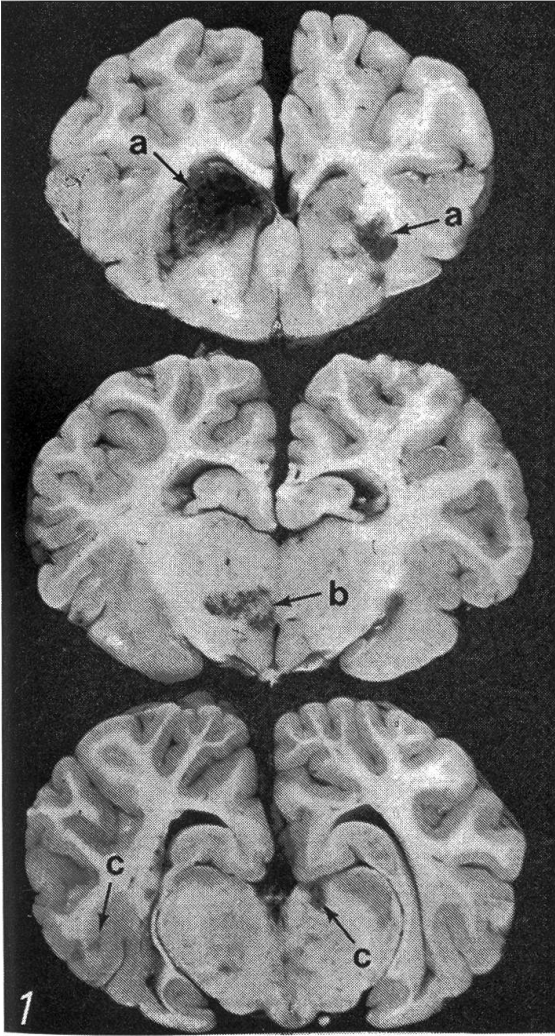
Mitte: unscharf abgegrenzte Blutung mit Nekrose im Thalamus (b).

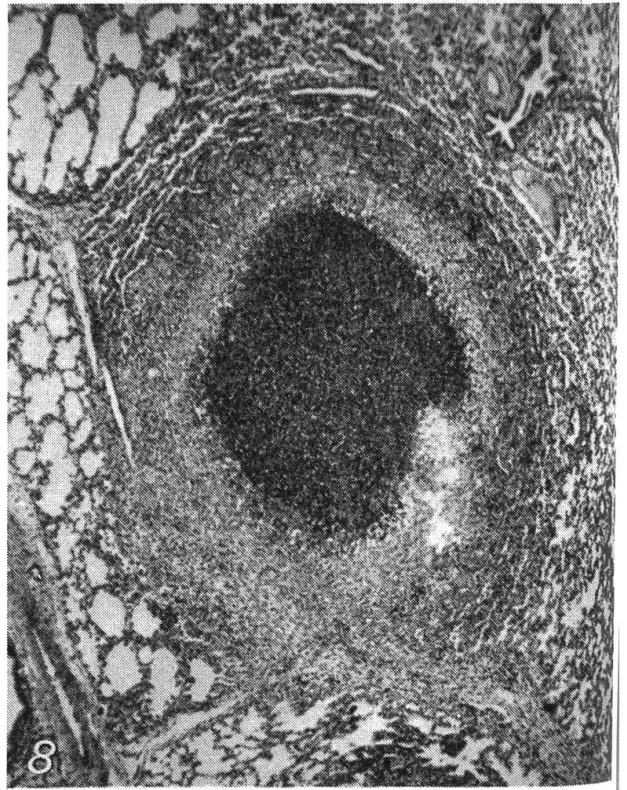
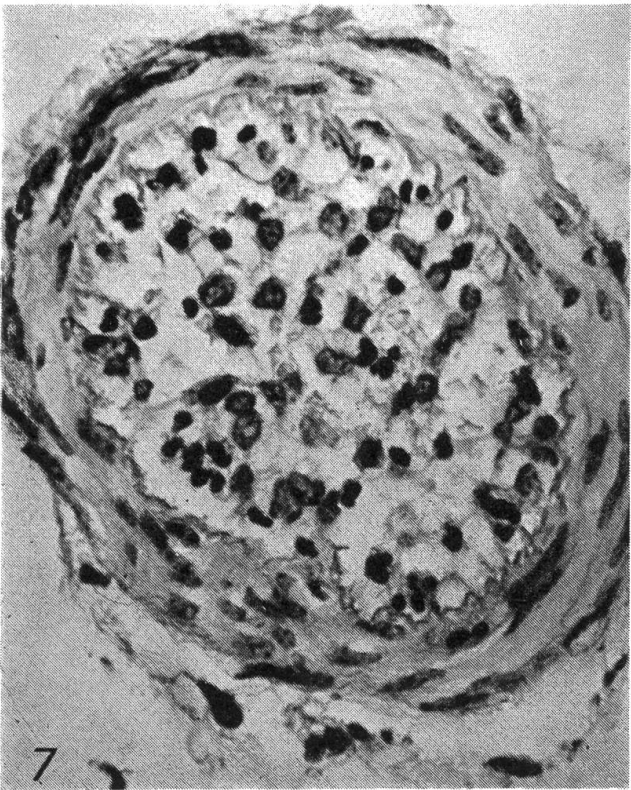
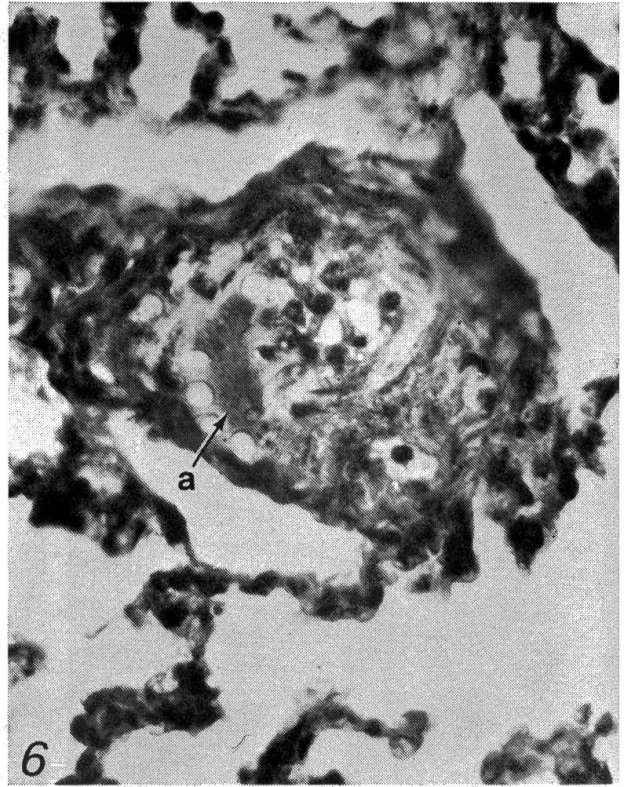
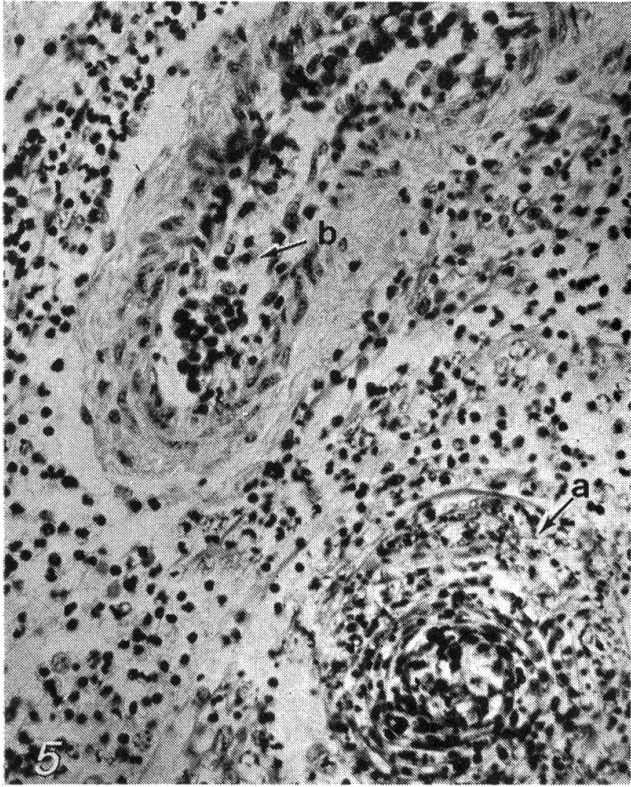
Unten: einzelne kleine, scharf demarkierte Blutungen mit zentraler Nekrose (c).

Abb. 2 Scharf demarkierte, breitflächige Nekrose quer durch Stammganglien und Capsula interna des Grosshirns. Kalb Nr. 1, 5 Tage nach intravenöser Inokulation mit *H. somnus* – Stamm M 677.

Abb. 3 Infarkte der linken Herzkammerwand. Kalb Nr. 1, 5 Tage nach intravenöser Inokulation mit *H. somnus* – Stamm M 677.

Abb. 4 Rückenmark; breitflächige Nekrose im Bereich der Intumescentia cranialis: partielle Zerstörung von grauer und weisser Substanz. Kalb Nr. 1, 5 Tage nach intravenöser Inokulation mit *H. somnus* – Stamm M 677.





Gross- und Kleinhirn zeigen sich jedoch zahlreiche Veränderungen, die in den verschiedenen untersuchten Lokalisationen etwa vom gleichen Grad sind. Es handelt sich um kleine Blutungen mit beginnender Verflüssigung des Parenchyms am Übergang zwischen Mark und Rinde sowie um herdförmige, unscharf begrenzte Blutungen neben grösseren scharf demarkierten Läsionen mit zentraler Nekrose in der grauen und weissen Substanz (Abb. 1 und 2). Im Rückenmark kann bei einem Tier im Bereich der Intumescencia cranialis und caudalis eine deutlich begrenzte breitflächige Nekrose nachgewiesen werden (Abb. 4). Histologisch wird eine akute eitrige Meningoencephalomyelitis festgestellt. Die Veränderungen sind geprägt durch Thrombosierung sowohl arterieller als auch venöser Gefässe kleineren und mittleren Kalibers. Häufig wird eine Leukozytostase beobachtet, wobei neutrophile Granulozyten, die in einem Fibrinnetz hängen, mit den stark geschwollenen Endothelzellen verklebt sind. Meistens finden sich ein subendotheliales Ödem bzw. vereinzelte Fibrinausscheidungen unter dem Endothel. Die Muskelzellen der Gefässwand können vakuolisiert sein, es kann aber auch zum Zerfall von Muskelzellkernen kommen. Intramural sowie perivaskulär lassen sich neutrophile Granulozyten und Erythrozyten nachweisen. Wenn das Gefäss infolge Thrombenbildung verschlossen ist, kommt es überdies zur Infiltration von monozytären Zellen. In den nekrotischen Bezirken werden ausgedehnte Ablagerungen zerfallener Zellen, neutrophile Granulozyten und einzelne Fibrinfasern beobachtet.

Bei drei anderen, mit schweizerischen Stämmen infizierten Kälbern lässt sich schon makroskopisch eine leichte bis mittelgradige Meningitis erkennen. Bei Tier 8 sind zusätzlich Fibrinauflagerungen und ausgedehnte Verklebungen von Leptomeninx und Gehirn bzw. Rückenmark im Bereich des Hirnstammes bzw. im Wirbelkanal zu finden. Beim Querschnitt werden ausser einzelnen kleinen Blutungen keine makroskopischen Veränderungen im Parenchym festgestellt. Histologisch hingegen wird wiederum, besonders bei Tier 8, eine akute eitrige Meningoencephalomyelitis nachgewiesen. Im Vordergrund steht die Leukozytostase. Nur vereinzelt werden eine deutliche Thrombosierung venöser und arterieller Gefässe (Abb. 7) sowie kleine herdförmige Nekrosen festgestellt.

Die übrigen infizierten Kälber zeigen geringgradige herdförmige ZNS-Veränderungen, mit Ausnahme von drei Tieren, die überhaupt keine Läsionen aufweisen.

Am Atmungsapparat werden Veränderungen etwa von gleichem Grad so-

Abb. 5 Thrombosierung eines Lungengefässes mit Zerstörung der Gefässwand (a) sowie Leukozytostase in einem zweiten Gefäss (b). Kalb Nr. 11, 6 Tage nach intratrachealer Inokulation mit *H. somnus* – Stamm 643.

Abb. 6 Austritt von Fibrin (a) in die Peripherie einer geschädigten und teilweise thrombosierten Lungenarteriole. Kalb Nr. 2, 4 Tage nach intravenöser Inokulation mit *H. somnus* – Stamm 8025.

Abb. 7 Frühstadium der Thrombosierung eines Gefässes in den Meningen von Kalb Nr. 8, 36 Stunden nach intravenöser Inokulation mit *H. somnus* – Stamm 449.

Abb. 8 Mikroabszess in der Lunge. Kalb Nr. 9, 7 Tage nach intratrachealer Inokulation mit *H. somnus* – Stamm 449.

wohl durch amerikanische wie auch durch schweizerische Stämme erzeugt, obwohl die letzteren eine stärkere Affinität zum Lungenparenchym zu besitzen scheinen. Ausgedehnte Läsionen in allen Lungenlappen werden bei den 4 Tieren nach intratrachealer Inokulation registriert. Bei anderen Kälbern sind nur einzelne Lappen befallen. In den veränderten Teilen ist eine lobulär bis sublobulär begrenzte Pneumonie nachweisbar. Das Parenchym ist derb-elastisch, leicht eingesunken und von blassroter bis braunroter Farbe. Die pneumonischen Bezirke sind meistens mit unterschiedlich grossen, teils konfluierenden, gut abgekapselten Abszessen bzw. Mikroabszessen durchsetzt (Abb. 8). Der Abszessinhalt ist dickflüssig bis teigig, gelblich oder braunrot. Die Bronchien sind mit schleimigem, gelbbraunem Inhalt gefüllt. Histologisch wird eine subakute eitrig, meistens abszedierende Bronchopneumonie festgestellt, wobei massive Thrombenbildung, ausgedehnte Leukozytostase und intramurale wie perivaskuläre Fibrininsudation im Vordergrund stehen (Abb. 5 und 6). Bei fünf Kälbern wird eine herdförmige Pleuritis, bei fünf bzw. vier weiteren Tieren eine akute eitrig Tracheitis bzw. Rhinitis nachgewiesen. Die Nasenschleimhaut der intranasal inokulierten Tiere ist ohne Befund.

In anderen Organen treten vor allem Läsionen nach intravenöser und intratrachealer Inokulation mit dem amerikanischen Stamm 677 sowie – in geringerem Ausmass – mit dem schweizerischen Stamm 449 auf. Bei zwei Tieren stehen ausgedehnte Blutungen in Subkutis, Schenkel-, Rumpf- und Halsmuskulatur, unter den Serosen und in allen untersuchten Organen im Vordergrund. Kleinere Blutungen, zum Teil in Verbindung mit Erosionen oder Ulzerationen, werden bei vier Tieren an Unterseite und Basis der Zunge, bei drei anderen Tieren im Oesophagus nachgewiesen. Ein Kalb weist auf dem Kehildeckel vier maiskorngrosse bräunliche Nekrosen auf.

Die histologische Untersuchung ergibt, dass all diese Läsionen in Verbindung mit Gefässthrombosierungen stehen. Bei 4 Tieren zeigt sich eine herdförmige akute Myokarditis, wobei in einem Fall deutliche Infarkte nach Thrombenbildung sowohl in der Kammerwand als auch in der Vorkammerwand beidseitig festzustellen sind (Abb. 3).

Drei Tiere zeigen eine akute nekrotisierende Hepatitis. Bei sieben Kälbern wird eine interstitielle Nephritis nachgewiesen, wobei nur ein Tier deutliche Gefässthrombosierungen zeigt. Bei fünf Tieren wird mindestens in einem Gelenk eine hochgradige akute, eitrig oder fibrinöse Entzündung gefunden. Die entsprechenden regionalen Körperlymphknoten sind geschwollen. Ausgehend von Thromben können vereinzelt Blutungen und Nekrosen nachgewiesen werden. Bei Kalb 15 liegt in der Subkutis, an der Injektionsstelle, ein gut abgekapselter 4 cm grosser Abszess mit dickrahmigem, gelblichem Inhalt.

Bakteriologische Befunde:

Intra vitam gelingt die Reisolierung von *H. somnus* bei drei Kälbern aus Blut von der 36. bis 48. Stunde p.i. an, bei drei anderen Tieren aus Nasenschleim vom 5. Tag p.i. (siehe Tab. 1). Bei den intranasal inokulierten Kälbern dürften die Isolate aus dem Nasenschleim 12 Stunden p.i. direkt aus dem Inokulum stammen. Im Anschluss an die Sektion kann *H. somnus* aus den in Tabelle 3 aufgeführten Organen und Körperflüssigkeiten mikroskopisch erfasst und in

Reinkultur gezüchtet werden. Aus dem Atmungsapparat jedoch werden zum Teil *C. pyogenes*, *Pasteurellen sp.* und *Mykoplasmen* – sowohl intra vitam nach der Infektion, wie auch post mortem – entweder allein oder in Mischkultur mit *H. somnus* isoliert. *Mykoplasmen* werden aus Gelenken nie nachgewiesen.

Diskussion

Die Ergebnisse zeigen, dass bei Kälbern im Alter von rund zwei Wochen, sowohl mit amerikanischen *H. somnus*-Stämmen aus Gehirn wie auch mit schweizerischen Isolaten aus Lunge, das Bild der infektiösen septikämisch-thrombosierenden Meningoencephalitis (ISTME) in graduell unterschiedlichem Ausmass zu erzeugen ist. Dabei scheint der Inokulationsweg keinen besonderen Einfluss auf den Krankheitsverlauf zu haben. Allerdings kommt die Infektion nach intranasaler Applikation am wenigsten zu haften. Dies könnte unter anderem auf die antagonistische Wirkung der saprophytären Nasenflora zurückgeführt werden [15].

Klinisch werden bei allen Tieren in den ersten Stunden p.i. schockähnliche Symptome beobachtet, die bei sieben Kälbern mit einer starken Neutropenie einhergehen. Nach der Erholung der Tiere, rund 10 Stunden p.i., tritt eine Neutrophilie auf. Diese Feststellungen sprechen dafür, dass *H. somnus* ein Toxin bildet, das ähnliche Wirkungen entfaltet wie das Endotoxin von *Enterobacteriaceae* [14, 16, 22]. Nach einer Inkubationszeit von 1 bis 4 Tagen zeigen 14 von 15 infizierten Kälbern ähnliche ZNS-Störungen wie Rinder mit «sleeper syndrome» [1, 2]. Der Erreger wird jedoch nur bei 4 in Agonie euthanasierten Tieren – 3 davon nach Infektion mit amerikanischen Stämmen und eines (Nr. 8) mit dem schweizerischen Stamm 449 – aus dem Gehirn reisoliert. Damit ist erwiesen, dass einerseits fast alle getesteten Stämme eine Affinität zum ZNS besitzen und dass sich andererseits vor allem die amerikanischen Stämme, dank einer stärkeren Virulenz, im ZNS ansiedeln können. Beim Kalb 8 ist der besonders schwere Krankheitsverlauf eher auf die hohe Keimzahl des Inokulums als auf eine Virulenzsteigerung durch eine einmalige Kälberpassage zurückzuführen. Einzelne schweizerische Isolate zeigen aber auch eine deutlich unterschiedliche Virulenz. Eine hohe Virulenz könnte mit der Fähigkeit zur Kapselbildung korrelieren [5, 17].

Pathologisch-anatomisch werden schwere Parenchymläsionen im ZNS bei 3 mit amerikanischen Stämmen infizierten Kälbern sowie leichtere Veränderungen an den Meningen bei 3 mit schweizerischen Isolaten infizierten Tieren nachgewiesen. Mikroskopisch wird bei 12 Tieren teils geringgradige, teils hochgradige Meningoencephalitis, bei 5 davon zusätzlich eine Myelitis festgestellt. Deshalb sollte man eher von einer Meningoencephalomyelitis sprechen.

Die Lungenveränderungen, die bei den meisten Tieren durch Abszess- bzw. Mikroabszessbildung geprägt sind, entsprechen den im Feldmaterial vorkommenden Pneumonien, bei denen *H. somnus* isoliert wurde. Sie sind aber nicht pathognomonisch. Obwohl andere fakultativ pathogene Mikroorganismen

aus den Atemwegen zum Teil nachgewiesen werden – die Kälber stammen aus konventionellen Beständen – werden die Pathogenität von *H. somnus* und seine Rolle als ätiologisches Agens von Pneumonien dadurch bestätigt, dass er bei 3 Kälbern aus Lungenläsionen in Reinkultur rückisoliert werden kann. Die Tatsache, dass pneumonische Veränderungen auch nach intravenöser Applikation des Inokulums – vor allem beim schweizerischen Stamm 449 – erzeugt werden können, ist ein Beweis der besonderen Affinität des Erregers zum Lungenparenchym.

Histologisch stehen die Veränderungen sowohl venöser wie auch arterieller Gefässe und Kapillaren im Vordergrund. Pathogenetisch scheinen diese Läsionen – vor allem im Frühstadium der Infektion (Kalb 8) – primär durch eine toxinbedingte Endothelschädigung mit daraus resultierender Leukozytostase und früher Thrombenbildung ausgelöst zu werden. Wir sind der Auffassung, dass die Vasculitis erst später auftritt.

Weitere Untersuchungen sind nötig, um Pathogenese und Epidemiologie dieser Krankheit abzuklären sowie Ausbreitung und wirtschaftliche Bedeutung der *H. somnus*-Infektion in unserem Lande zu ermitteln.

Zusammenfassung

Anhand von experimentellen Infektionen an 15 Kälbern wurden sechs schweizerische *H. somnus*-Isolate und zwei amerikanische Referenzstämme auf ihre pathogenen Eigenschaften geprüft und verglichen. Ein deutlicher Virulenzunterschied wurde einerseits zwischen amerikanischen und schweizerischen Stämmen, andererseits innerhalb der schweizerischen Isolate festgestellt. Das klinische und pathologisch-anatomische Bild der infektiösen septikämisch-thrombosierenden Meningo-encephalomyelitis (ISTMEM) konnte bei 14 Kälbern in graduell unterschiedlichem Ausmass erzeugt werden. Im Vordergrund standen die Veränderungen an ZNS und Lunge. Wir nehmen an, dass die primäre Gefäss-endothelschädigung durch eine endotoxinähnliche Substanz ausgelöst wird.

Résumé

Une série d'infections expérimentales portant sur 15 veaux nous a permis de tester et de comparer les propriétés pathogènes de 6 souches de *H. somnus* isolées en Suisse et de 2 souches américaines de référence. Nous avons constaté une différence de virulence très sensible non seulement entre les souches américaines et suisses, mais encore parmi les souches suisses elles-mêmes. Nous avons pu reproduire chez 14 veaux, avec différents degrés de gravité, les aspects cliniques et anatomo-pathologiques de la méningo-encéphalomyélite infectieuse, septique, thrombotique (MEMIST). Le SNC et l'appareil respiratoire ont été les plus touchés. Nous pensons qu'une substance semblable à une endotoxine est la cause primaire des lésions vasculaires.

Riassunto

In infezioni sperimentali su 15 vitelli sono state esaminate e paragonate le proprietà patologiche di 6 ceppi di *H. somnus* isolati in Svizzera e di 2 ceppi isolati in America. Una netta differenza nella virulenza è stata notata tra ceppi svizzeri e americani come pure fra i singoli ceppi svizzeri. È stato possibile riprodurre in 14 vitelli – con differenti gradi di gravità – il quadro clinico ed anatomo-patologico della meningoencefalomielite infet-

tiva settica e trombotica (MEMIST). Le principali lesioni sono state reperite a livello del sistema nervoso centrale e dei polmoni. Si ritiene che le lesioni primarie dell'endotelio vascolare siano state prodotte da una sostanza simile ad una endotossina.

Summary

The pathogenicity of six strains of *H. somnus* isolated in Switzerland and of two American strains has been examined and compared in experimental infections on 15 calves. A marked difference of virulence was observed between the American and Swiss strains and within the Swiss strains themselves. Infectious septicemic thrombotic meningoencephalomyelitis (ISTMEM) of different degrees of severity was reproduced in 14 calves. The main lesions were seen in the CNS and respiratory system. It seems that the primary lesion of the vascular endothelium is caused by an endotoxin-like substance.

Literatur

- [1] Baillie W.E., Antony H.D. and Weide K.D.: J.A.V.M.A. 148, 162-166 (1966). - [2] Baillie W.E.: Ph.D. Dissertation, Kansas State University, Manhattan, Kansas 1969. - [3] Brown N.L., Dillmann R.C. and Dierks R.E.: U.S.A.H.A. Proceedings 74, 94-108 (1970). - [4] Chladek D.W.: Am. J. vet. Res. 36, 1041 (1975). - [5] Corboz L. und Nicolet J.: Schweiz. Arch. Tierheilk. 117, 493-502 (1975). - [6] Corboz L.: unveröffentlichte Daten. - [7] Corstvet R.E. et al.: J.A.V.M.A. 163, 870-873 (1973). - [8] Dierks N.L., Hanna S.A. and Dillmann R.C.: J.A.V.M.A. 166, 866-869 (1973). - [9] Van Dreumel A.A. and Kierstead M.: Can. vet. J. 16, 367-370 (1975). - [10] Firehammer B.D.: J.A.V.M.A. 135, 421-422 (1959). - [11] Foerster D. und Scheer M.: Dtsch. Tierärztl. Wschr. 83, 149-153 (1976). - [12] Griner L.A., Jensen R. and Brown W.W.: J.A.V.M.A. 129, 417-421 (1956). - [13] Hoerlein A.B., Goto K. and Young S.: J.A.V.M.A. 163, 1375-1377 (1973). - [14] Kennedy P.C. et al.: Am. J. vet. Res. 21, 403-409 (1960). - [15] Mayr A.: Wien. Tierärztl. Mschr. 55, 65-83 (1968). - [16] Miles D.G., Antony H.D. and Dennis S.M.: Am. J. vet. Res. 33, 431-435 (1972). - [17] Miller R.J., Renshaw H.W. and Evans J.A.: Am. J. vet. Res. 36, 1123-1128 (1975). - [18] Nicolet J.: mündliche Mitteilung. - [19] Panciera R.J., Dahlgren R.R. and Rinker H.B.: Path. Vet. 5, 212-226 (1968). - [20] Schmid U.: Dtsch. Tierärztl. Wschr. 82, 188-190 (1975). - [21] Stöber M. und Pittermann D.: Dtsch. Tierärztl. Wschr. 82, 97-102 (1975). - [22] Tennant B., Harrold D. and Reina-Guerra M.: Cornell vet. 65, 457-475 (1975). - [23] Waldhalm D.G. et al.: Am. J. vet. Res. 35, 1401-1403 (1974).

Wir danken:

allen Mitarbeitern des veterinär-bakteriologischen Institutes, die mitgeholfen haben, insbesondere Frau K. Zlinszky; Herrn A. Mahler für die Erstellung der Abbildungen sowie Frau A. Hug für die Photolaborarbeiten.