

Zeitschrift: Schweizer Archiv für Tierheilkunde SAT : die Fachzeitschrift für Tierärztinnen und Tierärzte = Archives Suisses de Médecine Vétérinaire ASMV : la revue professionnelle des vétérinaires

Herausgeber: Gesellschaft Schweizer Tierärztinnen und Tierärzte

Band: 119 (1977)

Heft: 1

Artikel: Borreliose (Spirochactose) bei einem Graupapagei (*Psittacus crithacus*)

Autor: Ehram, H.

DOI: <https://doi.org/10.5169/seals-589512>

Nutzungsbedingungen

Die ETH-Bibliothek ist die Anbieterin der digitalisierten Zeitschriften. Sie besitzt keine Urheberrechte an den Zeitschriften und ist nicht verantwortlich für deren Inhalte. Die Rechte liegen in der Regel bei den Herausgebern beziehungsweise den externen Rechteinhabern. [Siehe Rechtliche Hinweise.](#)

Conditions d'utilisation

L'ETH Library est le fournisseur des revues numérisées. Elle ne détient aucun droit d'auteur sur les revues et n'est pas responsable de leur contenu. En règle générale, les droits sont détenus par les éditeurs ou les détenteurs de droits externes. [Voir Informations légales.](#)

Terms of use

The ETH Library is the provider of the digitised journals. It does not own any copyrights to the journals and is not responsible for their content. The rights usually lie with the publishers or the external rights holders. [See Legal notice.](#)

Download PDF: 17.03.2025

ETH-Bibliothek Zürich, E-Periodica, <https://www.e-periodica.ch>

Aus dem Veterinär-bakteriologischen Institut der Universität Zürich
(Direktor: Prof. Dr. E. Hess)

Kurze Originalmitteilung

Borreliose (Spirochaetose) bei einem Graupapagei (*Psittacus erithacus*)

von H. Ehram¹

Die zur Familie der Spirochaetaceen gehörende Gattung *Borrelia* umfasst eine Reihe von menschen- und tierpathogenen Erregern. Typischer und bekanntester Vertreter ist *Borrelia anserina*. Sie ist aktiv beweglich, 0,2–0,3 μm breit, 8–20 μm lang, weist 5–8 Spiralwindungen auf und färbt sich gram-negativ. Als strikter, anspruchsvoller Anaerobier kann sie nur schwer in durch Gewebe angereicherten Medien oder im embryonierten Hühnerei angezüchtet werden.

Borreliae sind weltweit verbreitet, konzentrieren sich aber hauptsächlich auf tropische und subtropische Gebiete. Nach Literaturangaben befällt *Borrelia anserina* Gänse, Enten, Hühner, Truten, Fasane sowie freilebende Vögel wie Sperlinge, Krähen, Tauben, Stare u. a. m. Hinweise auf ein Vorkommen bei Papageien finden sich nirgends. Die Krankheit wird in erster Linie durch Zecken (*Argas*-Arten), aber auch durch Vogelmilben, Federlinge und Stechmücken übertragen. Eine direkte Ansteckungsmöglichkeit durch Faeces oder Kannibalismus wird angenommen. Klinisch verläuft Borreliose mit Apathie, Somnolenz, stinkendem, grünlichem Durchfall und Bewegungsstörungen (näheres siehe Gratzl und Köhler, 1968; Hofstad et al., 1972; Kronberger, 1973; Petrak, 1969; Smibert, 1975).

Im folgenden soll ein Fall von Borreliose bei einem frisch importierten, verendeten Graupapagei (*Psittacus erithacus*) beschrieben werden. Der weibliche Vogel wurde am 3.6.1975 dem Institut zur Sektion überwiesen. Er stammte aus einer am 17.5.1975 aus Ghana importierten Sendung. Nähere anamnestiche Angaben waren nicht erhältlich. Der Kadaver war extrem abgemagert und auffallend anämisch. Die makroskopisch feststellbaren pathologisch-anatomischen Veränderungen beschränkten sich auf die stark vergrößerte und sehr blasse Leber, deren Parenchym von zahllosen, kaum stecknadelkopfgrossen, oft konfluierenden gelblichen Nekrosen durchsetzt war. Der mit Futter gefüllte Magen war ein Indiz dafür, dass der Papagei bis kurz vor dem Tode gefressen hatte. In einem routinemässig angefertigten, nach Giemsa gefärbten Blutaussstrich konnten zahlreiche schwach gefärbte, lange, feine, gewundene Keime ausgemacht werden. Sie lagen entweder einzeln und isoliert

¹ Adresse: Priv. Doz. Dr. H. Ehram, Winterthurerstr. 270, CH-8057 Zürich.

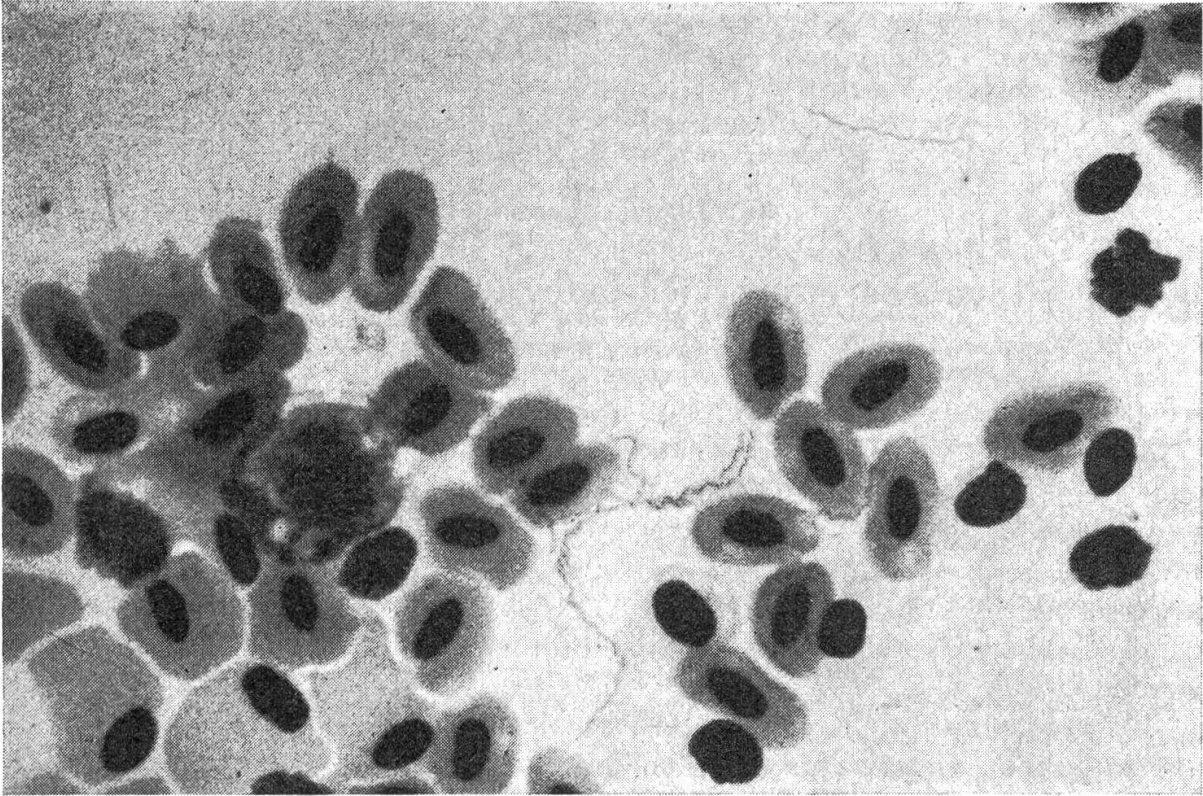


Abb. 1 *Borrelia* im Blut (Giemsafärbung)

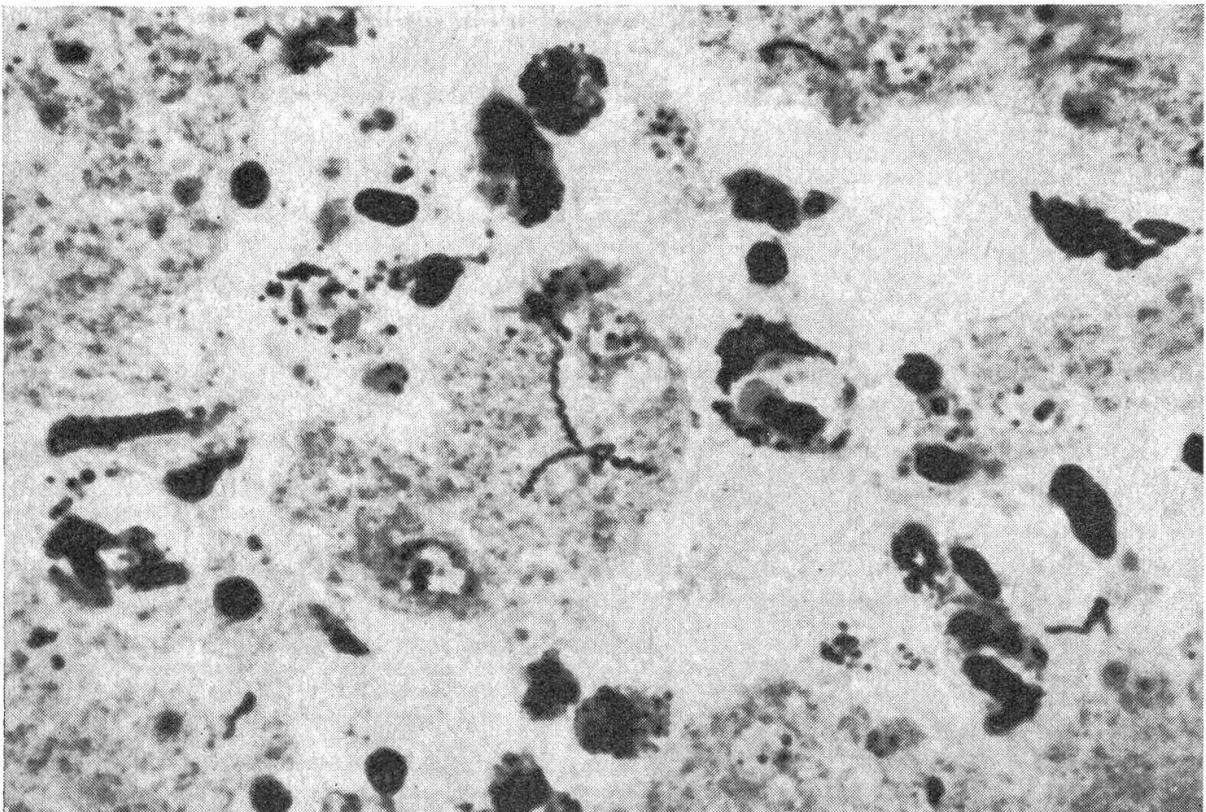


Abb. 2 *Borrelia* in der Leber (Silberimprägnation nach Warthin-Starry)

bzw. satt an die Oberfläche von Erythrozyten angeschmiegt oder aber zu kleinen, zopfähnlichen Knäueln zusammengeballt (Abb. 1). In Abklatschpräparaten von Leber und Milz waren keine Erreger sichtbar. Histologisch bestanden in der Leber multiple, teils grossflächige Zerfallsherde ohne entzündliche Reaktion des angrenzenden Gewebes. Mit der Färbung nach Warthin-Starry (Versilberung), ausgeführt am Veterinär-pathologischen Institut, konnten in der Leber zahlreiche Borrelien nachgewiesen werden (Abb. 2).

Im weiteren Verlauf der Quarantäne kamen noch mehrere Papageien aus der gleichen Sendung zur Sektion. Es blieb aber beim beschriebenen Einzelfall von Borreliose. Daraus darf geschlossen werden, dass die Infektion noch im Ursprungsland stattgefunden hatte und dass im Quarantänebestand die zur Übertragung der Borrelien nötigen Vektoren fehlten. Wie das Vorkommnis zeigt, besteht die Gefahr, dass mit importierten Papageien nicht nur klassische Seuchen, z.B. Chlamydiosis oder Newcastle Disease, in unser Land eingeschleppt werden können, sondern auch tropische Krankheiten.

Zusammenfassung

Es wird von einem Fall von Borreliose (Spirochaetose) bei einem frisch aus Ghana importierten Graupapagei berichtet.

Résumé

Description d'un cas de Borreliose (Spirochétose) chez un perroquet gris (*Psittacus erithacus*) récemment importé du Ghana.

Riassunto

Viene descritto un caso di Borreliosi (Spirochetosi) in un pappagallo grigio (*Psittacus erithacus*) recentemente importato dal Ghana.

Summary

Description of a case of Borreliosis (Spirochaetosis) in a grey parrot (*Psittacus erithacus*) recently imported from Ghana.

Literatur

Gratzl E. und Köhler M.: Spezielle Pathologie und Therapie der Geflügelkrankheiten. S. 619–627. Verlag Ferd. Enke, Stuttgart 1968. – Hofstad M. S. et al.: Diseases of Poultry. S. 406–413. The Iowa State University Press, Ames. 6. Aufl. (1972). – Kronberger H.: Haltung von Vögeln – Krankheiten der Vögel. S. 240. VEB Fischer Verlag, Jena 1973. – Petrak M.L.: Diseases of Cage and Aviary Birds. S. 367. Verlag Lea und Febiger, Philadelphia 1969. – Smibert R. M. (1975): Spirochetosis. In Hitchner, St.B. et al. Isolation and Identification of Avian Pathogens, S. 66–69. Verlag Arnold Printing Corporation, Ithaka, New York 14580 (0-915538-01-6).