

Zeitschrift: Schweizer Archiv für Tierheilkunde SAT : die Fachzeitschrift für Tierärztinnen und Tierärzte = Archives Suisses de Médecine Vétérinaire ASMV : la revue professionnelle des vétérinaires

Herausgeber: Gesellschaft Schweizer Tierärztinnen und Tierärzte

Band: 119 (1977)

Heft: 2

Artikel: Beiträge zur Neuropathologie der Wiederkäuer

Autor: Fatzer, R. / Fankhauser, R.

DOI: <https://doi.org/10.5169/seals-589864>

Nutzungsbedingungen

Die ETH-Bibliothek ist die Anbieterin der digitalisierten Zeitschriften. Sie besitzt keine Urheberrechte an den Zeitschriften und ist nicht verantwortlich für deren Inhalte. Die Rechte liegen in der Regel bei den Herausgebern beziehungsweise den externen Rechteinhabern. [Siehe Rechtliche Hinweise.](#)

Conditions d'utilisation

L'ETH Library est le fournisseur des revues numérisées. Elle ne détient aucun droit d'auteur sur les revues et n'est pas responsable de leur contenu. En règle générale, les droits sont détenus par les éditeurs ou les détenteurs de droits externes. [Voir Informations légales.](#)

Terms of use

The ETH Library is the provider of the digitised journals. It does not own any copyrights to the journals and is not responsible for their content. The rights usually lie with the publishers or the external rights holders. [See Legal notice.](#)

Download PDF: 16.03.2025

ETH-Bibliothek Zürich, E-Periodica, <https://www.e-periodica.ch>

Beiträge zur Neuropathologie der Wiederkäuer

II. Neoplasmen¹

von R. Fatzer und R. Fankhauser²

Es ist bekannt und durch ältere und neuere Literatur bestätigt, dass Neubildungen im Bereich des Zentralnervensystems (ZNS) bei Ruminanten selten angetroffen werden. In einer Zusammenstellung von Hayes et al. (1975) über 248 Fälle von Neubildungen des Nervengewebes, beobachtet in 11 Tierkliniken Nordamerikas, finden sich 7 beim Rind und keine bei kleinen Wiederkäuern. Alle 7 betreffen übrigens das periphere Nervensystem. Dazu sei gleich bemerkt, dass uns in der ganzen Berichtsperiode kein einziger Fall von sog. Neurofibromatose (vgl. Fankhauser und Luginbühl, 1968) mehr begegnet ist.

Vítovec (1976) fand unter 370 Tumoren bei Rindern Südböhmens (1964 bis 1973) 28 (= 7,6%) Neurinome bzw. Neurofibrome peripherer Nerven. Eine kutane Neurofibromatose wurde gehäuft bei Kälbern in einer Farm der Tschechoslowakei beobachtet. Bei 4 von 6 Tieren, deren Chromosomen analysiert wurden, fand sich eine 1/29-Robertson-Translokation in 87–97% der untersuchten Mitosen. In andern Betrieben, deren Kälber vom gleichen Besamungstier abstammten, trat die Krankheit nicht auf (Slanina et al., 1976). Ob die Frequenz der Neurofibromatose geographische oder rassegebundene Unterschiede zeigt, bleibt vorläufig offen.

In unserem Material finden sich unter ca. 900 Rindern 7, unter ca. 500 Schafen 2 Neoplasmen, also in einem bereits nach klinischen Gesichtspunkten (neurologische Symptome) selektionierten Material lediglich 0,77% bzw. 0,4%. Verantwortlich für diese geringe Befallshäufigkeit ist wohl einerseits das niedrige Durchschnittsalter, das diese Arten unter den heutigen Wirtschaftsbedingungen erreichen, dann aber auch die züchterische Selektion, die Tendenz hat, der Häufung nichtexogener Krankheiten entgegenzuwirken. Gehäuft vorkommende Tumoren bei diesen Tierarten – wie die Blasentumoren, das squamöse zellige Karzinom der Bindehaut und die Papillome der Haut beim Rind, die Lungenadenomatose beim Schaf – sind denn auch exogen bedingt, und damit ist ihr Vorkommen meist auch geographisch umschrieben (WHO, 1974).

Trotz gewissen Einschränkungen – wie der Möglichkeit des Vorkommens von Tumoren des Nervensystems ohne neurologische Symptome; der beschränkten Interpretationsmöglichkeit solcher Symptome; der nur sporadi-

¹ Unterstützt unter Gesuchs-Nr. 3.459.75 durch den Schweiz. Nationalfonds.

² Adresse: Postfach 2735, CH-3001 Bern.

schen und oft inadäquaten postmortalen Kontrolle: 3 der 7 Rinder und 1 von 2 Schafen unseres Materials wurden zur Tollwutuntersuchung eingeschickt, und die reine Routinemethode hätte die ursächlichen Veränderungen unbeachtet gelassen – scheint die Seltenheit von Neoplasmen des Nervengewebes bei Hauswiederkäuern eine Tatsache und nicht lediglich die Folge unzulänglicher Untersuchungen zu sein.

Material und Methodik

Über die Herkunft des Materials wurde in der einleitenden Mitteilung berichtet (Fankhauser, 1976). Das in Formalin 1:9 fixierte Material wurde in der üblichen Weise in Paraffin eingebettet, die 5- μ -Schnitte mit Hämalaun-Eosin, nach Goldner (Trichrom), nach Wilder und/oder Gomori (Retikulin), mit Luxolblau-Kresylviolett und Luxolblau-Holmes Silbernitrat und nach Bedarf mit weiteren Methoden gefärbt.

Ergebnisse

Signalement (A), klinische Angaben (B), makroskopische (C) und histologische (D) Befunde sind nachstehend für die 9 Fälle stichwortartig wiedergegeben.

Fall 1

- A. Rind, weiblich, 1 1/2 Jahre.
- B. Störung angeblich aufgetreten 3 Tage nach Rauschbrand-Schutzimpfung. Oberflächensensibilität herabgesetzt; Exophthalmus; Kopf schief getragen, rechtes Horn nach oben, Schiefhaltung stärker bei Bewegung. Tier kann geradeaus gehen. Am 20. Krankheitstag plötzlich tonische Krämpfe, Opisthotonus. Anschliessend reduzierte Futteraufnahme, Schreckhaftigkeit. Schlachtung.
- C. Sektionsbefund negativ. Rechte Kleinhirnhemisphäre grau verfärbt, geschwollen, Furchen verwischt. Oberfläche leicht knotig. Auf Frontalschnitt eiförmiger, graurötlicher Tumor, der fast ganze rechte Kleinhirnhemisphäre einnimmt. Restliches Cerebellum und Mittelhirn nach links verdrängt. Ähnlicher, kleinerer Knoten im rechten Seitenventrikel.
- D. Die Tumorzellen sind häufig senkrecht gegen die Gefässe orientiert, mit kernfreier Zone auf Seite der Gefässwand. Das Bindegewebsgerüst folgt nur den eher regelmässig verteilten Gefässen. Es besteht kein eigenes Stromagerüst wie in Plexuspapillomen, trotz gebietsweise ausgesprochen papillärem Bau. Mitosen sind ziemlich zahlreich. Diagnose: *Ependymoma* (partim papillare).

Fall 2

- A. Rind, weiblich, 17 Monate.
- B. Verweigerung von Futter- und Wasseraufnahme. Gestreckter Hals, Ataxie, ständiges Schmatzen, schäumt aus dem Maul. T. 38,6. Nach 10 Tagen Verschlechterung, am 14. Krankheitstag Schlachtung. Einsendung zur Tollwut-Diagnostik (Kt. Zürich).
- C. Ausgedehnter, gelblich-orange gefärbter, knotiger Bezirk nimmt in rechter Hemisphäre von rostral bis caudal ganzes Ventrikelsystem und umgebende Strukturen ein. Vom Ammonshorn und dem komprimierten Marklager sind nur Reste erkennbar. Die Masse ist lobuliert durch ringförmige Septen. Nekrotische Zonen sind erkennbar. Ein gelappter, derber Knoten greift im Gebiet des Hirnstamms auf die besser erhaltene linke Hemisphäre über.
- D. Histologisch bestehen bedeutende regionale Unterschiede. Ausgedehnte Zonen sind relativ kernarm, bestehen aus breiten, sich durchflechtenden Zügen langgestreckter,

schwer individualisierbarer, wahrscheinlich faseriger Zellen (Abb.1). Der Bautyp entspricht dem des piloiden Astrozytoms. Zwischen diesen Zonen finden sich Areale mit kleinen, dichtgelagerten, dunklen Kernen (astroblastische Komponente?). Stellenweise liegen rundliche, dunkle Kerne in leeren Höfen und erinnern an den Bau eines Oligodendroglioms. In den pilozytären Zonen finden sich breite Strassen nekrotischen Gewebes. Trotz des makroskopisch derben Aspektes ist der Tumor arm an kollagenen und retikulären Fasern, die auf die Umgebung der Gefäße beschränkt sind. Diagnose: *Vorwiegend astrozytäres (Abb. 2) faseriges Gliom.*

Fall 3

- A. Kuh, weiblich, 5 Jahre.
- B. «Dummkollerartige Hirnstörung».
- C. Knapp hühnereigrosser, speckiger Tumor links basal von Gehirn in der Schädelhöhle, in der Nachbarschaft des Mandibulargelenks (Bericht des Schlachthoftierarztes).
- D. Architektur und Bindegewebsgehalt stark wechselnd. Stellenweise reines Fibrom (Abb.3), anderswo vorwiegend langgezogene, fusiforme Zellen mit längsovalen Kernen mittleren Chromatingehalts (Typus der Schwannom-Zellen). Bindegewebsgehalt in diesen Zonen geringer, doch fehlen die typischen Rhythmen des Neurinoms. Diagnose: *Neurofibrom*, wahrscheinlich ausgehend vom linken N. trigeminus.

Fall 4

- A. Rind, weiblich, 16 Monate.
- B. Seit ca. einem Monat Schiefhaltung des Kopfes, unsicherer Stand und Gang, gespreizte Vorderbeine, beim Aufwärtsgang stürzend. Nystagmus horizontalis beidseits, synchron. Hals stark nach links konvex gebogen, Halswirbel nach links prominent in mittlerer Höhe des Halses. Die Verbiegung reponiert sich spontan in Narikose.
- C. An Halswirbelsäule und Muskulatur ist kein pathologischer Befund zu erheben. Auf den Frontalschnitten des ZNS finden sich kleine, glasige Herdchen symmetrisch dorso-lateral in der Medulla oblongata und im Gebiet der Kleinhirnkerne.
- D. Akute Nekrosen in Mittelhirn- und Oblongatakernen. Malazien mit Wucherung von Zellen des Schwannschen Typus im Bereich der Vestibularis- und Trigemuskern sowie in den Ventralhörnern des Cervicalmarkes. Die Zellkerne sind einheitlich länglich oder oval, chromatinarm mit ein bis zwei oder selten mehreren Nucleoli (Abb.5b). Die Zellen sind stellenweise in parallelen Bündeln angeordnet, und Gruppen von ihnen liegen eingebettet in dichtes, grobes, faseriges Material, das teilweise die färberischen Eigenschaften von Myelin aufweist (Abb.4, 5a). Kollagenes Bindegewebe ist nicht vorhanden, Mitosen fehlen. Diagnose: *Cerebrale Schwannome bzw. Neurinome.*

Fall 5

- A. Kuh, weiblich, Alter nicht bekannt.
- B. Lähmungserscheinungen, Niederstürzen. Wegen Tollwutverdacht Einsendung des Kopfes. Tollwutuntersuchung negativ.
- C. Das Hirn ist durch die Tötung und Entnahme für die Routinediagnostik stark beschädigt; an den beurteilbaren Partien zeigt es keine makroskopischen Veränderungen.
- D. Über allen untersuchten Hirnpartien herdförmig akzentuierte meningeale Wucherungen von Zellen mit länglichen oder rundlichen, hellen Kernen mit deutlichen Nucleoli und spärlichem grobkörnigem Chromatin. Dazu gesellen sich retikulo-histiozytäre Zellen, Fibroblasten und Fibrozyten. Viele dieser Herde sind bindegewebsreich. Die Zellen invadieren den submeningealen Cortex, Mitosen sind zahlreich. Im Grosshirnmark und in den Tractus optici finden sich ausgedehnte Bezirke mit Gewebsauflockerung, Makrophagen, mononukleären Gefässinfiltraten und reaktiver Gliose. Diagnose: *Disseminiert-herdförmige Meningealsarkomatose.*

Fall 6

- A. Kuh, weiblich, 6 Jahre.
- B. Nach dem Besitzer krank «seit einigen Tagen». Das Tier ist hochträchtig. Mässige Indigestion, Benommenheit, steht nur mit Mühe auf und legt sich dann tagelang nicht nieder. Ataktischer Gang der Vordergliedmassen, stärker links, Linksdrall. Unsicherer Gang hinten. Starke Miosis. Tierärztliche Beobachtung während 2 Tagen, dann Schlachtung.
- C. Die Sektion (Fleischbeschau) ergibt keine auffälligen pathologischen Veränderungen der viszeralen Organe. Makroskopisch ist das Gehirn unauffällig.
- D. Granulomatöser Prozess einseitig latero-basal im Mittelhirn und caudalen Thalamus. Mächtige perivaskuläre lympho-histioplasmazytäre Infiltrate, vereinzelte Mitosen, leichte Bindegewebszubildung. Dazwischen Zonen von Malazie mit Makrophagen und Gliose. Epitheloidzellknötchen, Degeneration von Nervenzellen. Diagnose: Umschriebene *entzündliche Retikulose* (Encephalitis granulomatosa).

Fall 7

- A. Rind, weiblich, Alter unbekannt.
- B. Hängenlassen des Kopfes, kein Speicheln, ataktischer Gang. Einsendung des Kopfes zur Tollwutuntersuchung (Kt. Appenzell).
- C. Bei der Schlachtung wird vergrößerter, hämorrhagischer Thymus und «Hämatom im Becken» (Tumoren der Beckenlymphknoten?) festgestellt. Lymphosarkome? Dura der vorderen Schädelgrube an Innenseite bedeckt mit flachbuckligen, runden, perlschnurartig aneinandergereihten orange-gelben Erhebungen (Abb. 6). An den entsprechenden Stellen der Konvexität der Grosshirnhemisphären stellenweise geringgradige Kompressionsdellen.
- D. Lymphoblastische Wucherung der innersten Duralagen und Villi arachnoidales. Geringfügiges örtliches Übergreifen auf die Leptomeninges. Massenhaft Mitosen. Diagnose: *Lymphoblastome der Dura mater encephali*.

Fall 8

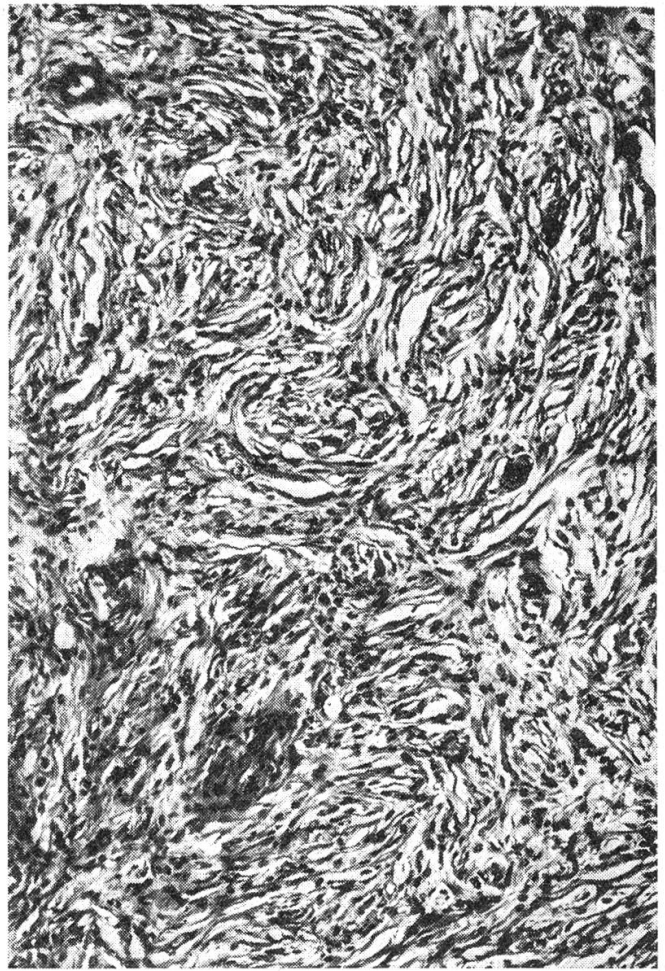
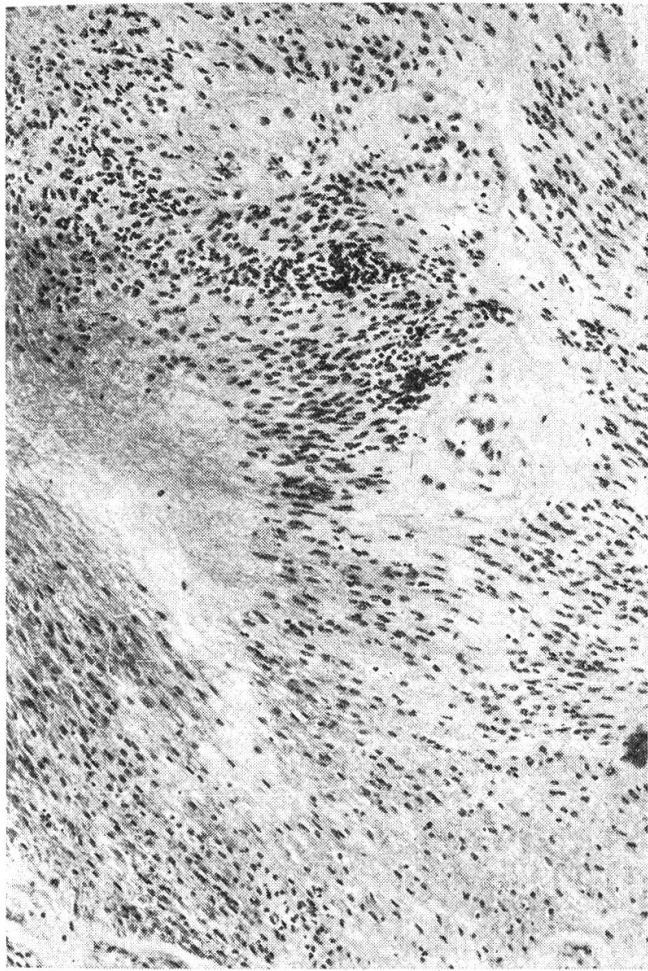
- A. Schaf, weiblich, juvenil.
- B. Tier nicht ausgewachsen, unträchtig, nicht im Puerperium. Tympanie, Exzitation, Opisthotonus, Zungentonus vermindert, Mydriase und gestaute Retinageschiffe. In Agonie entblutet.
- C. Chronisch-produktive Cholangitis bei Dicrocoeliose; Lungenwurmpneumonie. Hypophyse gross ($1 \times 1 \times 1,5$ cm) und auffällig blass.
- D. Leichtgradige disseminierte Meningoencephalitis, Nekrose von Nervenzellen, subcorticale Erbleichungsherden, Plasmarrhagien aus kleinen Gefässen. Hypophyse vorwiegend aufgebaut aus zylindrischen Zellen mit feinen, leuchtend eosinophilen Granula im Zytoplasma und deutlichen Zellgrenzen. Die Zellen sind dicht aneinandergelagert und in Rosetten oder palisadenartig entlang den Gefässen angeordnet. Die Kerne sind exzentrisch gelegen, vesikulär, häufig pyknotisch. Spärliche feine Bindegewebssepten führen (leere) Kapillaren (Abb. 7). Diagnose: *Eosinophile Hyper-*

Abb. 1 Fall 2, astrozytäres Gliom; kernarme Zonen abwechselnd mit kernreichen; Zellen langgestreckt, in sich durchflechtenden Bündeln (= pilozytäre Zonen) angeordnet; Nekrosen. PTAH, mittlere Vergr.

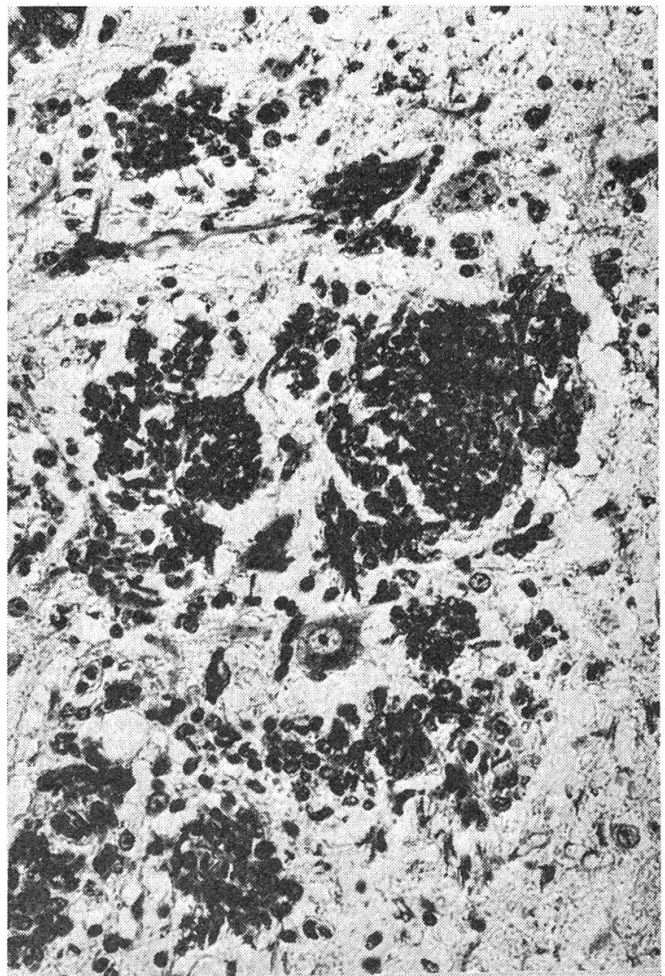
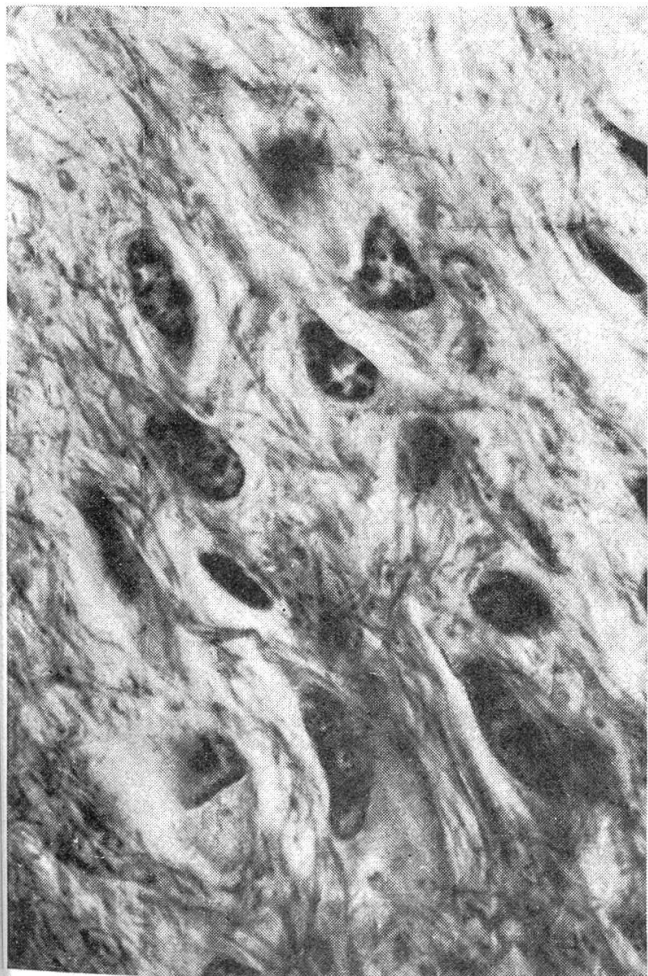Abb. 2 Fall 2, anaplastische (astroblastische, z.T. piloide: langer Kern und schmaler Zelleib) Astrozytenformen; faserige Matrix. PTAH, Ölimm.

Abb. 3 Fall 3, Neurofibrom des N. trigeminus links; stark fibröser Bezirk, Wirbel und Faserzüge aus Kollagen. Goldner-Trichrom, mittlere Vergr.

Abb. 4 Fall 4, zerebrale Schwannome; Kerngebiet der Medulla oblongata; Tumorzellen z.T. locker in feines Fasernetz, z.T. dichtgedrängt in grobe myelinisierte Fasern eingebettet. Luxolblau-Kresylechtviolett, starke Vergr.

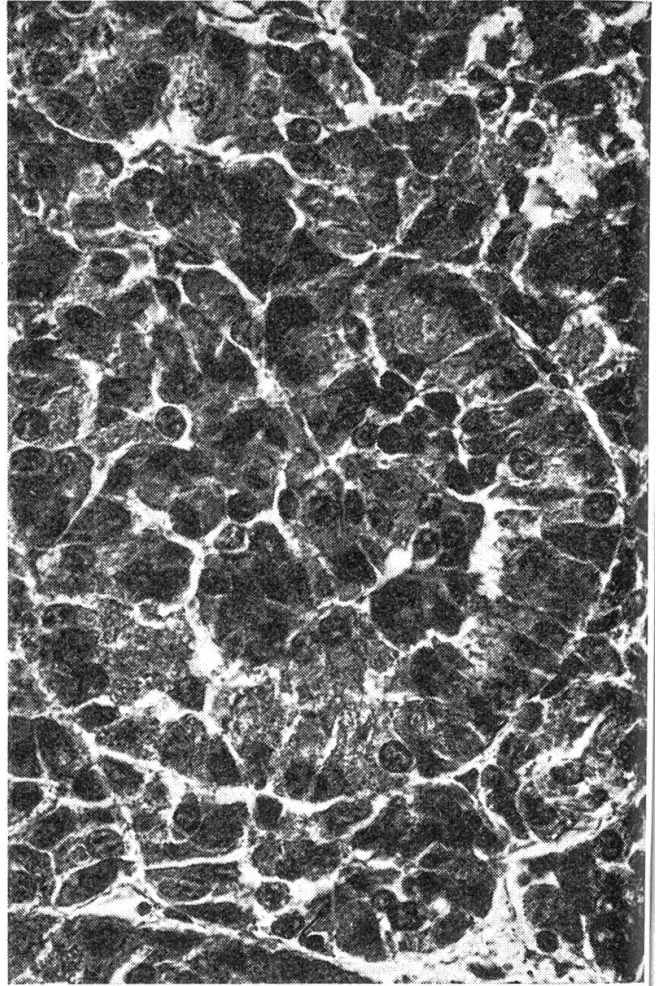
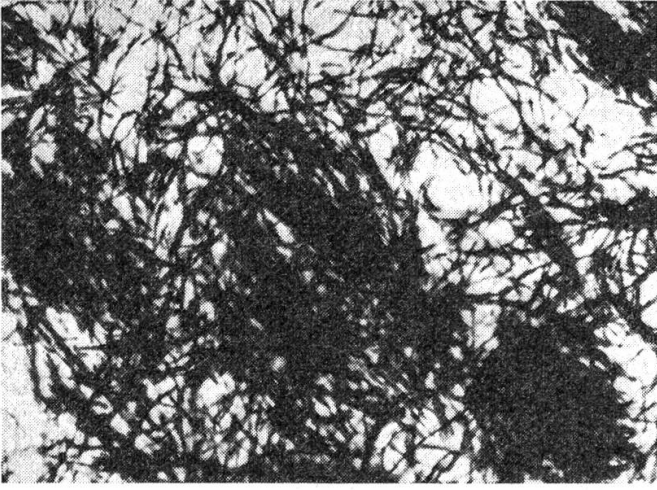


3

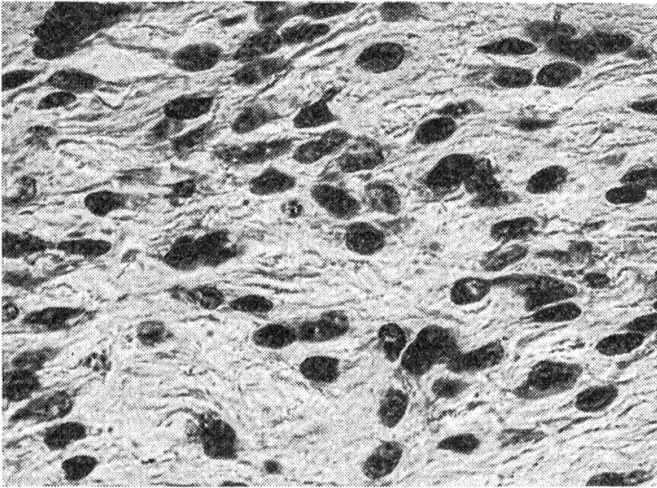


4

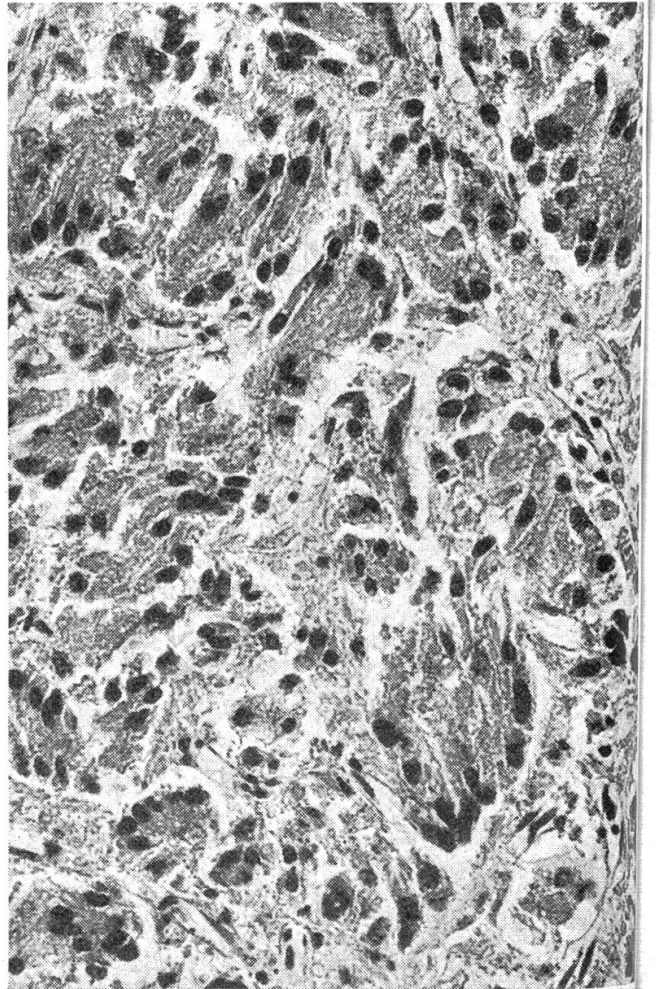
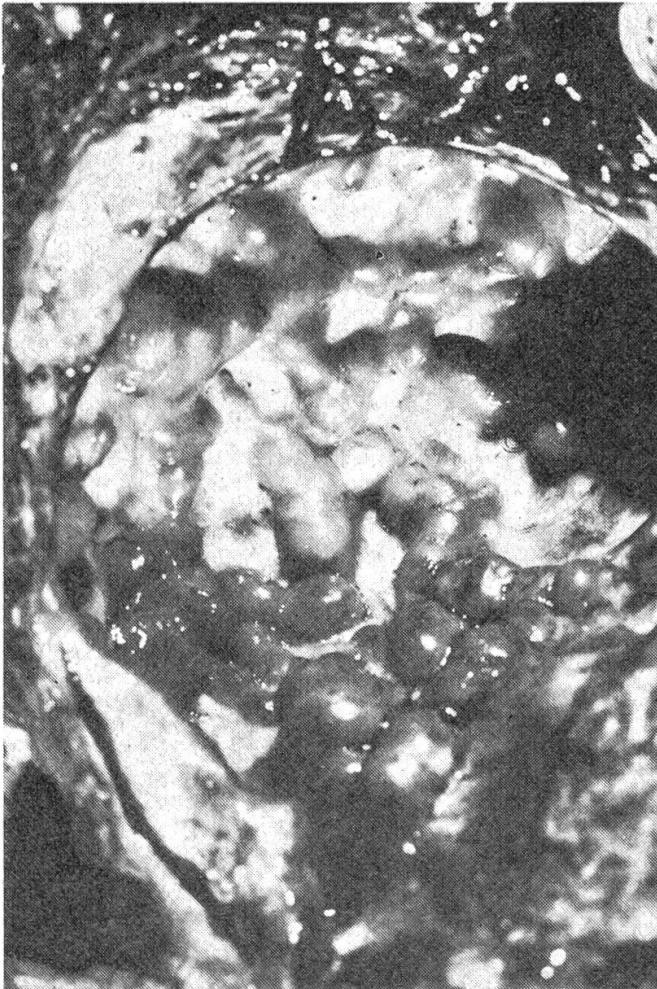5a



5b



6



plasie der Hypophyse (Zufallsbefund); als Grundlage der klinischen Symptome Encephalopathie mit entzündlicher Reaktion.

Fall 9

- A. Schaf, ohne Angaben über Alter oder Geschlecht.
- B. Seit 2 Tagen Lähmung der Nachhand, kann sich nicht erheben, beisst anhaltend in Hinterfüsse. Ende März 1968 gegen Tollwut schutzgeimpft (ERA); Erkrankung Ende Juli. Kopf zur Tollwutdiagnostik eingeschickt: Tollwutnegativ.
- C. Gehirn unauffällig. Hypophyse deutlich vergrössert, Querdurchmesser ca. 25 mm, Sagittaldurchmesser ca. 35 mm.
- D. Peripherer Saum normalen Adenohypophysengewebes, nach innen lockere Zone mit Inseln aus Vorderlappenzellen und Rosetten von Zwischenlappenzellen sowie breite kolloidhaltige Sinus. Die neoplastische Zone ist zentral gelegen. Die Tumorzellen sind lang, schlank, am einen Pol breit, am andern spitz auslaufend. Ihr Zytoplasma erscheint in HE-Färbung ungranuliert, Azan und Goldner-Trichrom zeigen unterschiedliche Mengen feiner acidophiler Granula; diese sind PAS-negativ. Die runden bis ovalen, chromatinreichen Kerne liegen zentral oder exzentrisch im breiten Pol des Zelleibes. Die Zellen sind parallel nebeneinander in kleinen Paketen, andeutungsweise auch in Rosetten angeordnet (Abb. 8). Überall vorhandene Züge von Retikulinfasern ergeben keine Gliederung. Nekrosen sind vorhanden, Mitosen nur vereinzelt. Diagnose: *Adenom des Zwischenlappens*.

Diskussion

Die Fälle 1 und 2 sind Gliome (neuroektodermale Tumoren). Fall 1 zeigt gebietsweise eine Anordnung der Tumorzellen in Reihen und Rosetten, so dass eine Zuordnung zu den – beim Tier im allgemeinen wenig differenzierten (Luginbühl et al., 1968) – Ependymomen gerechtfertigt scheint. Der von Rees Evans und Palmer (1960) im lateralen Bereich der Medulla oblongata einer Kuh als Ependymom beschriebene Tumor gleicht mehr dem Fall 2 von Pivník und Fankhauser (1971) und dürfte ins Gebiet der Missbildungstumoren gehören.

Fall 2 macht diagnostisch erhebliche Schwierigkeiten, was übrigens nicht ungewohnt ist (von den 9 Gliomen beim Rind, die Luginbühl – in Fankhauser und Luginbühl, 1968 – erwähnt, sind $\frac{1}{3}$ als unklassifizierbar bezeichnet). Neben ausgedehnten Bezirken mit kleinen, chromatinreichen, dichtgelagerten Kernen sowie umschriebenen Zonen, die Merkmale eines Oligoden-

Abb. 5a Fall 4, dichter Filz aus ungeordneten, bemerkten Fasern in Vestibulariskerngebiet, Medulla oblongata. Markscheidenfärbung nach Schröder, mittlere Vergr.

Abb. 5b Fall 4, Tumorzellen vom Schwannotyp, angeordnet in parallelen Zügen. Luxolblau-Kresylechtviolett, starke Vergr.

Abb. 6 Fall 7, beetförmige, konfluierende lymphoblastische Wucherungen an der Innenseite der Dura mater encephali.

Abb. 7 Fall 8, eosinophile Hyperplasie der Hypophyse; Rosette aus deutlich begrenzten, feingranulierten Zelleibern mit exzentrischen, z. T. pyknotischen Kernen; spärliches bindegewebiges Stroma. HE, Ölimm.

Abb. 8 Fall 9, Adenom des Hypophysenzwischenlappens; langgestreckte Tumorzellen mit spitzem und stumpfem Pol und exzentrischen Kernen, in parallelen Paketen und andeutungsweise Rosetten angeordnet. HE, mittlere Vergr.

droglioms aufweisen, dominieren Gebiete mit langgezogenen, spindeligen, bipolaren Elementen, die helle, länglich-ovale, oft in Rhythmen angeordnete Kerne aufweisen. Stellenweise treten die Kerne gegenüber der Grundsubstanz stark zurück (Abb.1). Die PTAH-Färbung (Phosphorwolframsäure-Hämatoxylin) stellt die faserige Matrix sehr schön dar (Abb.2). Wir glauben deshalb, den Tumor trotz seiner Variabilität als vornehmlich piloides Astrozytom bezeichnen zu dürfen. Bis zu einem gewissen Grade gleicht er dem Fall, den Luginbühl 1956 als gemischtes Gliom beschrieben hat. Den einzigen Hinweis auf ein Astrozytom beim Rind finden wir bei Moulton (1961); seine Abbildung 99C ähnelt mehr den kleinzelligen Partien unseres Falles, nach denen allein wir die Diagnose «Astrozytom» kaum in Betracht gezogen hätten.

Unter den 900 Tieren des Rindergeschlechts dieser Berichtsperiode dürften sich annäherungsweise 200 Kälber befunden haben. Dabei wurde kein einziges Medulloblastom festgestellt, obschon dieser Tumor als der *relativ* häufigste neuroektodermale Typ beim Rind gilt (Luginbühl et al., 1968; McGavin, 1961; Jolly und Alley, 1969).

Fall 3 präsentiert sich stellenweise als reines Fibrom, stellenweise als Neurofibrom. Geeignete Schnitte bestätigen den makroskopischen Eindruck, dass der Tumor vom Ganglion Gasseri und dem intracraniellen Teil des N. trigeminus ausging. Er gleicht weitgehend dem Tumor des Ganglion Gasseri bei einer 11jährigen Kuh (Henschen, 1917) sowie teilweise dem Schwannom des intracraniellen Vagusabschnittes bei einem Rind (Palmer und Sprattling, 1964), Beschreibungen, die ihrerseits die Variabilität dieser teils mehr neurinomatösen, teils mehr fibromatösen Neubildungen erkennen lassen.

In *Fall 4* liegt ein multifokales Neurinom bzw. Schwannom vor mit Lokalisation in Vestibularis- und Trigemuskernen sowie in den Ventralhörnern des Cervicalmarkes. Weiter rostral finden sich lediglich akute, bilateral-symmetrische Nekrosen in Kerngebieten des Mittelhirns. Die neoplastischen Zellen entsprechen morphologisch den Schwannzellen des peripheren Nervensystems; ihre Anordnung ist zuweilen fischzugähnlich, zuweilen bilden sie ein unterschiedlich dichtes Netz mit Akzentuierung rund um Gefäße. Dass sie zu Myelinbildung fähig sind, zeigen die groben, oft doppelt konturierten Fasern mit färberischen Eigenschaften des Myelins, welche die Zellen gelegentlich umflechten. Im Gegensatz zum Neurofibrom (*Fall 3*) wird kein Bindegewebe beobachtet; Mitosen fehlen. Intracranielle Schwannome sind beim Menschen vor allem im Gebiet des 8. (Vestibulo-Cochlearis) und etwas seltener des 5. (Trigeminus) Hirnnerven bekannt, erfassen aber die distalen, extrapialen Anteile der Nervenwurzeln (Russel und Rubinstein, 1971). Das Hirnparenchym bei dieser cerebralen Neurofibromatose bzw. Recklinghausenschen Krankheit zeigt eher Tumoren vom Typ der Gliome oder Meningeome. Die dagegen relativ häufig damit vergesellschaftete Schwannose des Rückenmarks wird als hamartomatische Veränderung gewertet (Russel und Rubinstein, 1971). Eine Missbildung ist auch bei unserem Fall in Betracht zu ziehen; die Schwannzellwucherungen erfassen nur die Kerngebiete, nicht aber die Nervenwurzeln selbst, so dass es sich nicht um einen zentripetal fortgeleiteten Prozess vom peripheren Be-

reich aus handeln kann. Wie in den menschlichen Fällen spinaler Schwannose zeigen die Zellen keine Merkmale von Bösartigkeit.

Von den Meningen ausgehende Neubildungen können umschriebene Meningeome oder Sarkome oder – wie im vorliegenden *Fall 5* – disseminiert-herdförmige bis diffuse Meningealsarkomatosen sein. Nicht selten zeigen auch umschriebene Meningeome gebietsweise histologische Anzeichen von Malignität. Dies war z.B. der Fall bei multiplen Meningeomen, die Fankhauser (1947) bei einem Rind, zusammen mit einem «Glioma multiforme» des Thalamus, beobachtete, sowie bei einzelnen Fällen der Kasuistik von Pivník und Fankhauser (1971). Unter 16 ZNS-Tumoren landwirtschaftlicher Nutztiere befanden sich 6 von meningealer Herkunft (je eins bei Schaf und Kalb, vier bei Kühen). Meningeome gehören bei den Wiederkäuern zu den relativ häufigen Hirngeschwülsten. Beschreibungen von Einzelfällen stammen aus verschiedensten Teilen der Welt (Tokarnia und Langenegger, 1967: Brasilien; Bwanga-moy und Sachs, 1969: Afrika; Yadgirker et al., 1970: Indien; Oszarewicz und Pienkowski, 1972: Polen u.a.m.). In den disseminierten Herden unseres Falles – die nur histologisch erkennbar sind – zeigen die zahlreichen Mitosen und das invasive Wachstum die Malignität, die Beimischung von retikulo-histiozytären Elementen, Fibroblasten und Fibrozyten den fibrosarkomatösen Charakter an. Die ausgeprägte astrozytäre Reaktion in weiten Gebieten des Cortex ist nicht neoplastischer Natur, sondern reaktiver Prozess auf die degenerativen Vorgänge, die ihrerseits von der meningealen Sarkomatose und den durch sie bedingten Gefäßveränderungen abhängen dürften.

Im *Fall 6* ist es fraglich, ob dieser granulomatöse Prozess tatsächlich im Sinne einer entzündlichen Retikulose (Fankhauser et al., 1972) oder einer umschriebenen Encephalitis zu deuten ist. Die strenge Lokalisation einseitig latero-basal in Mittelhirn und Thalamus, die abrupte Grenze nach dorsal und gegen die Mittellinie zum unveränderten Hirngewebe, die massiven perivaskulären Zellmäntel mit leichter Bindegewebszubildung entsprechen den von Fankhauser et al. (1972) gegebenen Kriterien zur Abgrenzung entzündlicher Retikulosen («Encephalitis granulomatosa») gegen mehr diffuse oder disseminierte Encephalitiden klassischer Art. Entzündlicher Charakter, grundsätzlich umschriebene Ausbreitung und Zeitpunkt der Erkrankung (Winter) mahnen dazu, an die Möglichkeit einer Listeriose wenigstens zu denken. Rinder reagieren häufig auf die Infektion des ZNS durch *Listeria monocytogenes* mit einer ausgeprägt granulomatösen Encephalitis (Fatzner und Steck, 1974), im Gegensatz zum Schaf, wo die eitrig einschmelzende Encephalitis mit Mikroabszessbildung vorherrscht. Doch wären im vorliegenden Fall die scharfe Begrenzung, die Beschränkung auf Thalamus und Mittelhirn, die Einseitigkeit des Prozesses einerseits, das Freibleiben von Pons und Medulla oblongata sowie das Fehlen der Leptomeningitis andererseits für Listeriose sehr ungewöhnlich.

Die Lokalisation leukotischer Wucherungen an der Innenseite der Dura wie in *Fall 7* scheint beim Menschen relativ häufig zu sein (Henschen, 1955). Beim Rind wird vor allem der Epiduralraum des Wirbelkanals einbezogen

(Luginbühl et al., 1968). Trotz des in vielen Ländern häufigen Vorkommens der Rinderleukose sind Berichte über Mitbeteiligung des ZNS eher spärlich (Hatzios, 1960: Lymphom bei einem Rinderföten; Gibbons, 1968a: Primäres malignes Lymphom der Hypophyse; Williams et al., 1972: Malignes Lymphom im Wirbelkanal eines Stiers).

Bei *Fall 8 und 9* handelt es sich um Veränderungen der Hypophyse. Hypophysenadenome wurden gelegentlich bei Hauswiederkäuern gefunden. Casarosa (1950) beschrieb ein eosinophiles Adenom bei einer 7jährigen Aue; das gleiche beobachteten Dahme und Schiefer (1960) bei einer Kuh. Die Kasuistik von Pivník und Fankhauser (1971) erwähnt 2 Hypophysenadenome bei Schafen. Im *Fall 8* war bei einem juvenilen, unträchtigen Schaf die Hypophyse auffallend blass und lag mit einer Grösse von ca. $1 \times 1 \times 1,5$ cm an der oberen Grenze für diese Altersgruppe (Sajonski, 1959). Histologisch erklärt sich die blasser Färbung durch die Spärlichkeit gefässführender Stromas zwischen den dichtgelagerten, in regelmässigen Rosetten und Palisaden angeordneten Zellen, deren Morphologie mit den von Gimbo (1959) bei Schaf und Ziege beschriebenen, hyperchromatischen acidophilen Zellen übereinstimmt. Diese Zellen kommen normalerweise zusammen mit hypochromatischen deutlich vermehrt am Anfang der Trächtigkeit vor. Zwar fand Gimbo in seinen Zellen keine eosinophilen Granula, während das Zytoplasma in unserem Fall dichtgepackte, feine Granula enthält. Casarosa (1950) beschreibt eine Art von eosinophilen Adenomen (Gruppe 2), die aus morphologisch ähnlichen Zellen aufgebaut sind, und er vergleicht diesen Zelltyp mit den «Schwangerschaftszellen» der Frau. Racadot (1963) fand bei trächtigen Schafen Zellen, die er mit den Eta-Zellen des Menschen verglich und mit der Prolaktin-Produktion in Zusammenhang brachte. Seine Abbildung 3 von Hypophysen einer trächtigen bzw. frisch abgelammten Aue erlaubt Vergleiche mit der Architektur der Hypophyse unseres Lammes. Gegen eine physiologische und temporäre Hyperplasie sprechen die grosse Zahl und dichte Lagerung dieser fast ausschliesslich eosinophilen Zellen, die nach Gimbo (1959) in keinem Stadium des Sexualzyklus die übrigen Hypophysenelemente zahlenmässig übertreffen. Morphologische Untersuchungen an Hypophysen juveniler weiblicher Schafe verschiedenen Alters bis zur Pubertät zeigten uns inzwischen, dass es sich bei *Fall 8* tatsächlich um eine – in ihrer Bedeutung ungeklärte – eosinophile Hyperplasie handelt.

Weniger Interpretationsschwierigkeiten bietet der Hypophysentumor von *Fall 9*. Der Aufbau des Knotens aus langen, schlanken, in parallelen Gruppen oder andeutungsweise in Rosetten angeordneten Zellen entspricht den bei Pferden relativ häufig gefundenen Adenomen der Pars intermedia (Brandt, 1940; Jubb und Kennedy, 1971).

Soweit die zu den einzelnen Fällen gelieferten klinischen Angaben überhaupt ein Urteil zulassen, ist die Korrelation von Krankheitssymptomen mit Art und Sitz der pathologisch-anatomischen Prozesse sehr problematisch. Der Eindruck, dass Gehirnschädigungen bei Hauswiederkäuern relativ stereotype

Symptombilder verursachen, bestätigt sich an dieser Serie. In den Fällen 2, 4, 6 und 7 wurde «Ataxie» beobachtet trotz artlich, örtlich und ausdehnungsmässig unterschiedlichen Prozessen. Man könnte darüber philosophieren, ob Systeme, die im Wiederkäuergehirn eine grosse Ausdehnung haben (wie Kleinhirn – vestibuläre Zentren – motorische Hirnstammkerne für die Regulierung von Körperstellung und Lokomotion, oder dieselben zusammen mit den ausgedehnten Trigemini- und weiteren bulbären Kernen für Futteraufnahme, Mastikation, Rumination), von fast allen pathologischen Prozessen in Mitleidenschaft gezogen werden, vielleicht mit Ausnahme jener, die auf Cortex und Hemisphärenmark beschränkt sind, und dass die von dorthier ausgelösten Symptome einfach am aufdringlichsten sind.

Auch wenn gelegentlich die erhältlichen Vorberichte von kaum zu unterbietender Kargheit sind und damit auf eine summarische Untersuchung hindeuten, so ist dies nicht die einzige Erklärung für die relative Monotonie der klinischen Erscheinungen. Ebenso ratlos steht man oft vor der Diskrepanz zwischen Krankheitsdauer und Ausdehnung des anatomischen Prozesses, wie bei den Fällen 1, 2 und 6. Dass etwa bei «neurologischen Störungen» die Untersuchung des Gehirns allein (was bei Tollwutuntersuchung die Regel ist) im Stiche lässt und der zugrundeliegende Prozess eher im Rückenmark zu suchen wäre, zeigt beispielsweise Fall 9.

Verdankung: Für Zuweisung von Fällen danken wir folgenden Kollegen: Dr. Beéry, Düdingen; Dr. Grossenbacher, Bern; Dr. Hofer, Thun; Dr. Küpfer, Bern; Dr. Schneider, Affoltern i. E.; Dr. Tontis, Bern. Für kompetente histologische Arbeit sei Fr. L. Ryser, für die stets bereitwillige Hilfe bei den photographischen Arbeiten Herrn Di Lullo, Institut für Tierpathologie, gedankt.

Zusammenfassung

Es werden 9 Fälle von neoplastischen oder proliferativen Prozessen im Bereich des Zentralnervensystems beschrieben, nämlich beim Rind ein Ependymom, ein astrozytäres Gliom, ein Neurofibrom des N. trigeminus, multiple cerebrale Schwannome, eine disseminierte meningeale Sarkomatose, eine umschriebene Granulomenzephalitis (Typ der entzündlichen Retikulose) und multiple Lymphoblastome der Dura mater encephali. Bei einem Jungschaf fand sich eine eosinophile Hyperplasie, bei einem andern Schaf ein Adenom des Zwischenlappens der Hypophyse.

Résumé

Neuf cas de lésions néoplasiques ou prolifératives au niveau du système nerveux central chez des ruminants domestiques sont décrits, soit un épendymome, un gliome astrocytaire, un neurofibrome du trijumeau, des schwannomes multiples intracérébraux, une sarcomatose disséminée des méninges, une encéphalite circonscrite granulomateuse (réticulose inflammatoire) et des lymphomes multiples de la dure-mère cérébrale chez des bovidés; une hyperplasie éosinophile et un adénome du lobe intermédiaire chez des moutons.

Riassunto

Nove casi di lesioni neoplastiche o proliferative del sistema nervoso centrale di ruminanti sono descritti. Si tratta di un ependimoma, un glioma astrocitario, un neuro-

fibroma del nervo trigemino, di schwannomi molteplici intracerebrali, di una sarcomatosi disseminata delle meningi, di un'encefalite circoscritta granulomatosa (reticolosi infiammatoria) e di linfomi molteplici della dura madre cerebrale in bovini; di un'iperplasia eosinofila e di un adenoma del lobo intermedio dell'ipofisi in ovini.

Summary

A series of 9 neoplastic or neoplasia-like lesions in domestic ruminants is described. Seven cases were in bovines, namely: 1 ependymoma, 1 predominantly astrocytic glioma, 1 neurofibroma of the trigeminal nerve and ganglion, multiple intracerebral schwannomas in a heifer, 1 case of disseminated meningeal sarcomatosis, of circumscribed granulomatous encephalitis of the brain stem (inflammatory reticulosis) and of multiple lymphomas of the cerebral dura mater, respectively. In 2 sheep, a hyperplasia of eosinophilic cells (juvenile, non pregnant animal) and an adenoma of the pars intermedia of the pituitary were observed.

Literatur

Brandt A. J.: Meddel. Vet. Högskolan Stockholm 14, 1940 (aus: Skand. Vet. Tidskr. 30, 875-917 [1940]). – Bwangamoi O. und Sachs R.: Bull. epizoot. Dis. Afr. 17, 223-229 (1969). – Casarosa L.: Estr. Ann. Fac. Med. Vet. Pisa III, 13-26 (1950). – Dahme E. und Schiefer B.: Zbl. Vet. Med. 7, 341-363 (1960). – Fankhauser R.: Schweiz. Arch. Tierheilk. 89, 438-443 (1947). – Fankhauser R.: Schweiz. Arch. Tierheilk. 118, 71-75 (1976). – Fankhauser R. und Luginbühl H.: Pathologische Anatomie des zentralen und peripheren Nervensystems der Haustiere. In E. Joest's, Handbuch der spez. path. Anatomie d. Haustiere, 3. Aufl. Bd. III, 1968. – Fankhauser R. et al.: Adv. Vet. Sci. Comp. Med. 16, 35-71 (1972). – Fankhauser R. et al.: Bull. World Health Org. 50, 53-69 (1974). – Fatzer R. und Steck F.: Schweiz. Arch. Tierheilk. 116, 347-356 (1974). – Gibbons W. J.: Mod. vet. Pract. 49, No. 4, 88-89 (1968 a). – Gibbons W. J.: Mod. vet. Pract. 49, No. 8, 83-84 (1968 b). – Gimbo A.: Clinica Vet. 82, 265-289 (1950). – Hatziolos B. C.: J. Am. Vet. Med. Ass. 136, 369-375 (1960). – Hayes H. M. et al.: Int. J. Cancer 15, 39-47 (1975). – Henschen F.: Svensk. Läk.-Sällsk. Handlingar 43, 649-663 (1917). – Henschen F.: In Handbuch der spez. patholog. Anatomie und Histologie von O. Lübarsch, F. Henke und R. Rössle, Bd. 13/3. Springer (Berlin-Göttingen-Heidelberg) 1955. – Jolly R. D. and Alley M. R.: Path. vet. 6, 463-468 (1969). – Jubb K. V. F. and Kennedy P. C.: Pathology of domestic animals, Vol. 1. Academic Press (New York-London) 1970. – Luginbühl H.: Vet. Rec. 68, 1032 (1956). – Luginbühl H. et al.: Progr. Neurol. Surg. 2, 85-164 (1968). – McGavin M. D.: Austr. Vet. J. 37, 390-391 (1961). – Moulton J. E.: Tumors in Domestic Animals. Univ. of California Press 1961. – Owczarewicz A. und Pienkowski F. R.: Med. Wet. 28, 243-244 (1972). – Palmer A. C. and Spratling F. R.: Brit. vet. J. 120, 105-109 (1964). – Pivník L. und Fankhauser R.: Schweiz. Arch. Tierheilk. 113, 148-153 (1971). – Racadot J.: In Cytologie de l'adénohypophyse, p. 33-48. Centre Nat. Rech. Sci. (Paris) 1963. – Rees Evans E. T. and Palmer A. C.: J. Comp. Path. Ther. 70, 305-307 (1960). – Russell D. S. and Rubinstein L. J.: Pathology of Tumours of the Nervous System. 3rd Ed. Williams a. Wilkins (Baltimore) 1971. – Sajonski H.: Wiss. Zschr. Humboldt-Univ. Berlin, Math.-Naturwiss. Reihe, 233-258 (1959). – Slanina L. et al.: Veterinarstvi 6, 245-249 (1976). – Tokarnia C. H. und Langenegger A. M.: Veterinaria (Rio de Janeiro) 20, 144-152 (1967). – Vitovec J.: Zbl. Vet. Med. A. 23, 445-453 (1976). – WHO: Bulletin World Health Organization 50, 1-142 (1974). – Williams G. et al.: Southwest. Vet. 25, 227-230 (1972). – Yadgirker G. et al.: The Ind. Vet. J. 47, 561-562 (1970).