

Zeitschrift: Schweizer Archiv für Tierheilkunde SAT : die Fachzeitschrift für Tierärztinnen und Tierärzte = Archives Suisses de Médecine Vétérinaire ASMV : la revue professionnelle des vétérinaires

Herausgeber: Gesellschaft Schweizer Tierärztinnen und Tierärzte

Band: 119 (1977)

Heft: 4

Artikel: Immunologische Methoden zum Nachweis von Mycoplasma suis pneumoniae in Gefrierschnitten und Bronchialabstrichen

Autor: Giger, T. / Bruggmann, S. / Nicolet, J.

DOI: <https://doi.org/10.5169/seals-590764>

Nutzungsbedingungen

Die ETH-Bibliothek ist die Anbieterin der digitalisierten Zeitschriften. Sie besitzt keine Urheberrechte an den Zeitschriften und ist nicht verantwortlich für deren Inhalte. Die Rechte liegen in der Regel bei den Herausgebern beziehungsweise den externen Rechteinhabern. [Siehe Rechtliche Hinweise.](#)

Conditions d'utilisation

L'ETH Library est le fournisseur des revues numérisées. Elle ne détient aucun droit d'auteur sur les revues et n'est pas responsable de leur contenu. En règle générale, les droits sont détenus par les éditeurs ou les détenteurs de droits externes. [Voir Informations légales.](#)

Terms of use

The ETH Library is the provider of the digitised journals. It does not own any copyrights to the journals and is not responsible for their content. The rights usually lie with the publishers or the external rights holders. [See Legal notice.](#)

Download PDF: 01.04.2025

ETH-Bibliothek Zürich, E-Periodica, <https://www.e-periodica.ch>

Immunologische Methoden zum Nachweis von *Mycoplasma suisipneumoniae* in Gefrierschnitten und Bronchialabstrichen

von Th. Giger¹, St. Bruggmann² und J. Nicolet¹

Einleitung

Die Labordiagnose der Enzootischen Pneumonie der Schweine (EP) ist bis heute mit gewissen Schwierigkeiten verbunden. Dies rührt vor allem daher, dass die kulturelle Isolierung von *Mycoplasma suisipneumoniae*, dem Erreger dieser Krankheit, sehr aufwendig ist und aus verschiedenen Gründen in vielen Fällen überhaupt nicht gelingt.

Das Hauptgewicht der Labordiagnose liegt daher nach wie vor auf dem typischen histologischen Bild der EP und dem Nachweis von Pleomorph-Organismen (PO) in Bronchialabstrichpräparaten mittels einer Giemsa-Färbung [8, 10]. Die Kombination von Histologie und PO-Nachweis sowie von klinischem Bild und Epizootologie ergab bisher gute Resultate. Ein Nachteil dieser Methoden liegt allerdings darin, dass sie nicht absolut spezifisch sind, während immunologische Methoden eine sehr hohe Spezifität für sich beanspruchen können.

Die gebräuchlichste immunologische Erregernachweis-Methode ist der klassische Fluoreszierende-Antikörper-Test (FA). Er wurde zum Nachweis von *M. suisipneumoniae* in Schweinelungen schon verschiedentlich angewandt [4, 6, 9]. Als Untersuchungsmaterial dienten in der Regel die Lungen von künstlich und natürlich mit *M. suisipneumoniae* infizierten Schweinen. Aus den pneumonisch veränderten Lungen wurden Kryostatschnitte angefertigt. In positiven Fällen konnte jeweils eine Schicht von stark gelblich-grünlich fluoreszierendem Material auf den Bronchialepithelien beobachtet werden.

Eine neue immunologische Nachweismethode für *M. suisipneumoniae* stellt der Immunoperoxidase-Test dar [3]. Das Grundprinzip ist hier gleich wie beim FA-Test. Anstelle des FITC werden jedoch Peroxidase-Enzym-Einheiten an die Antikörper gekoppelt [1]. Werden konjugierte Antikörper bei Anwesenheit von

¹ Tierarzt Th. Giger und Prof. Dr. J. Nicolet, Postfach 2735, CH-3001 Bern.

² Dr. St. Bruggmann, Winterthurerstrasse 260, CH-8057 Zürich.

M. suisipneumoniae gebunden, erscheinen diese nach Zugabe von H₂O₂ und 3-Amino-9-aethylcarbazol (Sigma) im Lichtmikroskop als rötlichbraune Punkte.

Dieser Immunoperoxidase-Test und der FA-Test sollten nun mit dem herkömmlichen PO-Nachweis verglichen werden. Zudem sollten neben den bisher beschriebenen Gefrierschnittpräparaten auch Abstriche von Bronchialepithelien mit den immunologischen Methoden untersucht und ihre Verwendung für die Routinediagnostik geprüft werden.

Material und Methoden

Das Untersuchungsmaterial bestand aus in der Routinediagnostik anfallenden Schweinelungen, die makroskopische, EP-ähnliche Veränderungen aufwiesen. Diese Lungenveränderungen waren das einzige Auswahlkriterium. Die Untersuchung erfasste somit Tiere aus konventionellen wie auch aus Betrieben, die dem Schweinegesundheitsdienst angeschlossen sind.

Gefrierschnitte

Herstellung und Färbung der Kryostatschnittpräparate erfolgten nach der von Holmgren beschriebenen Methode [6], mit Modifikation, dass zur besseren Haftung der Schnitte die Objektträger mit einer dünnen Eiweissglycerinschicht bestrichen wurden.

Bronchialabstriche

Zur Herstellung der Bronchialabstriche wurde aus mehreren Bronchien Material herausgekratzt. Die Abstriche wurden luftgetrocknet und 10 Min. in Aceton fixiert. Es folgte die Überschichtung mit dem Konjugat, bestehend aus mit Fluorescein-Isothiocyanat (FITC) gekoppelten *Anti-M. suisipneumoniae*-Antikörpern, und eine Inkubation von 30 Min. bei 37 °C. Nach 3maligem Waschen (5 Min.) in Phosphatpuffer (pH 7,5) wurden die Abstriche mit gepuffertem Glycerin eingedeckt.

PO-Nachweis

Es wurde eine Giemsa-Färbung nach der Methode von Keller und Bertschinger zur Darstellung der PO durchgeführt [8].

Herstellung der Immunsereen

Es wurden Immunsereen mit folgenden Mycoplasma-Stämmen hergestellt: *M. suisipneumoniae* JF 184a, *M. hyorhinae* BTS 7, *M. flocculare* MS 42, *A. granularum* BTS 39, *M. hyosynoviae* S 16. Zur Vermeidung einer Immunisierung der Kaninchen gegen Komponenten des Schweineserums wurde bei der Züchtung der Mykoplasmen anstelle des üblichen Schweineserums Pferdeserum verwendet. Ansonsten wurde bei der Herstellung der Antiseren die Methode von Bannerman und Nicolet angewandt [2].

Markierung der Seren mit FITC

Es wurde eine Standardmethode mit Ammoniumsulfatpräzipitation angewandt [7].

Die so markierten Seren wurden für die Gefrierschnitte und die Bronchialabstriche in optimalen Konzentrationen verwendet, die anhand einer Verdünnungsreihe bestimmt wurden (meistens zwischen $1/5$ und $1/30$).

Immunoperoxidasetest

Dieser Test wurde sowohl direkt als indirekt, d.h. mit nicht markiertem Anti-*M. suipneumoniae*-Antiserum und mit markiertem Anti-Schweinegamma-globulin-Serum, durchgeführt. Die Methode ist im Detail anderswo beschrieben [3].

Mikroskopie und Photographie

Betrachtet wurden die Präparate des FA-Tests in einem Leitz-SM-Lux-Mikroskop mit Auflichtfluoreszenz, Okular Periplan 6,3, Objektive 10/0,25 und 63/1,30 Öl (Erregerfilter 2xKP 490 + 2 mm GG 475, dichromatischer Teilerspiegel TK 150 und Sperrfilter K 515 + S 525 diel).

Da die Lichtverhältnisse für photographische Aufnahmen im Durchlicht- und Phasenkontrastmikroskop günstiger waren, gelangten zum Photographieren die von Fey [5] beschriebenen Materialien und Methoden zur Anwendung. In der gleichen Arbeit wird auch die Methode der Gegenfärbung mit Eriochromschwarz beschrieben, welche die Elimination einer etwaigen störenden, unspezifischen Fluoreszenz erlaubt. Zur Betrachtung der Präparate des Immunoperoxidase-Tests diente ein gewöhnliches Lichtmikroskop.

Histologie

Zur histologischen Untersuchung des Materials wurden gewöhnliche Parafinschnitte und eine Hämalaun-Eosinfärbung verwendet.

Resultate

1. Fluoreszierende-Antikörper-Test (FA)

Bei der Beurteilung der Kryostatschnitte konnten die gleichen Beobachtungen gemacht werden, wie sie von den angegebenen Autoren beschrieben wurden. In den Fällen mit deutlich positiven PO-Befunden waren die meisten Bronchialepithelien von einer intensiv grün-gelblich fluoreszierenden Mykoplasmaschicht bedeckt (Abb. 1). Bei starker Vergrößerung konnten einzelne Mykoplasmen unterschieden werden.

Die *Bronchialabstriche* ergaben folgendes Bild:

Je nach Ausmass des PO-Befundes war jeweils das ganze Blickfeld mehr

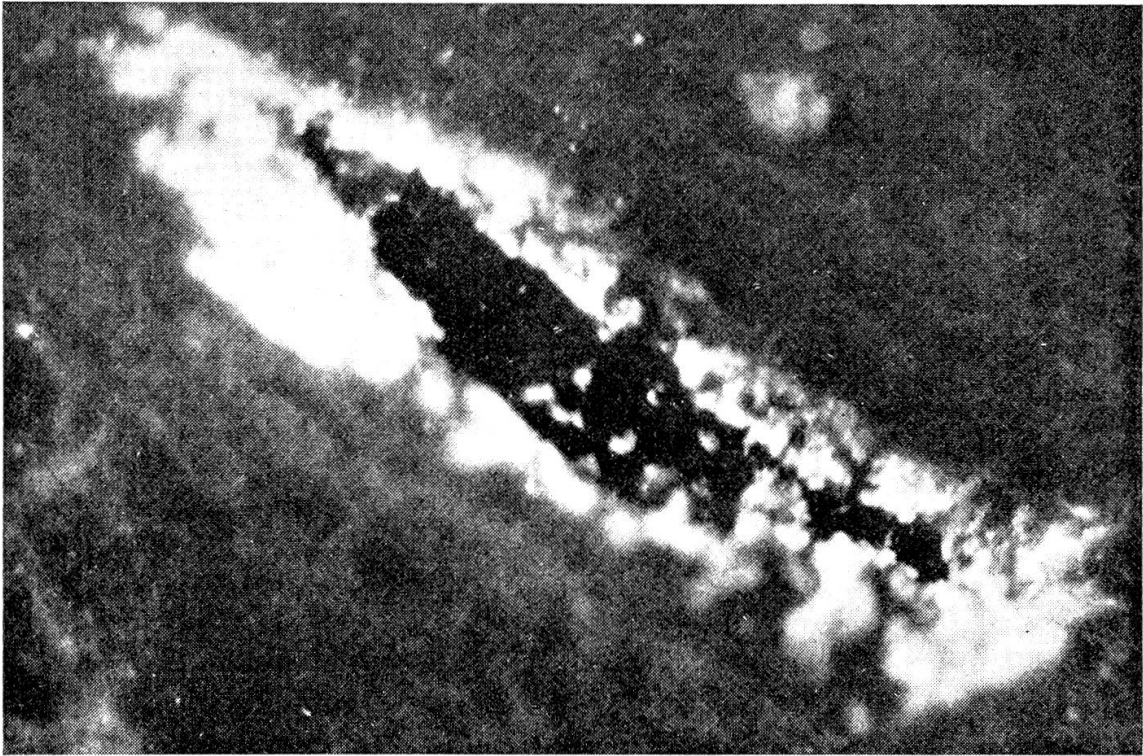


Abb. 1 Gefrierschnittpräparat mit fluoreszierenden *M. suis pneumoniae* auf der Bronchialepitheloberfläche (Mikroskopische Vergrößerung: 200 ×)

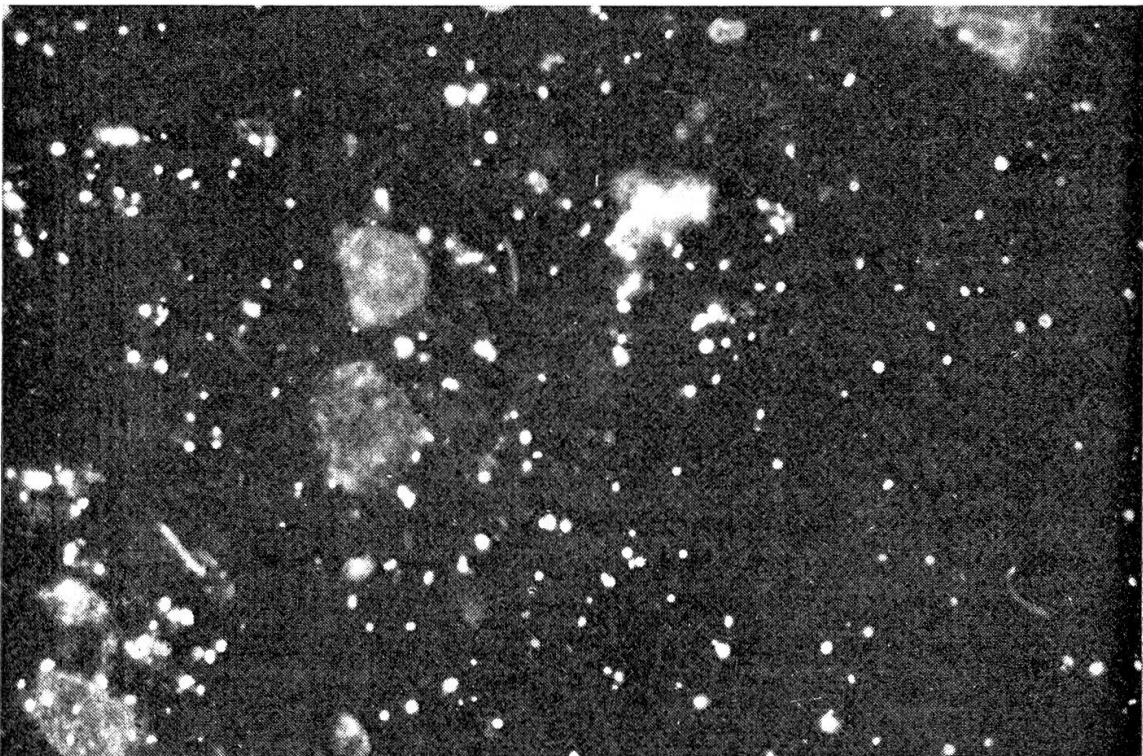


Abb. 2 Fluoreszenz-mikroskopisches Bild eines Bronchialausstriches mit einzelnen, fluoreszierenden *M. suis pneumoniae* (Mikroskopische Vergrößerung: 750 ×)

oder weniger stark übersät mit intensiv grünlich fluoreszierenden Punkten, die grössenordnungsmässig den PO entsprachen und z.T. deutliche Ringformen aufwiesen. Sie stellten einzelne fluoreszierende Mykoplasmen dar (Abb. 2). Das gleiche Phänomen konnte mit Ausstrichen von gewaschenen *M. suis pneumoniae*-Kulturen erzeugt werden.

Eine Schwierigkeit bestand allerdings darin, dass sich gelegentlich vorhandene Granulozyten und deren Granula unspezifisch anfärbten. Diese Granula kamen aber meistens nur intrazellulär vor. Wenn die Zellen zerstört waren, so waren die Granula manchmal auch mehr oder weniger diffus verteilt. Die Granula zeigten eine wesentlich stärkere Fluoreszenz als die Mykoplasmen, waren deutlich gelb gefärbt und erschienen grösser. Sie liessen sich auch mit mehreren unspezifischen Konjugaten anfärben und konnten durch eine Behandlung der Präparate mit Eriochromschwarz zum Verschwinden gebracht werden, was bei den Mykoplasmen nicht der Fall war.

Tab. 1 Zusammenstellung der untersuchten Lungen, Gruppierung nach PO-Befund und Resultat der bakteriologischen Untersuchung

PO-Befund		+++	++	+	negativ
Anzahl Fälle		12	7	9	22
FA- Abklatsch	+++	11	3	—	—
	++	1	4	7	—
	+	—	—	2	1
	negativ	—	—	—	21
FA-Schnitt	+++	4	1	—	—
	++	3	1	3	—
	+	—	—	3	—
	negativ	—	—	—	12
	NT	5	5	3	10
Histopatho- logischer Befund	positiv	6	6	6	12
	negativ	—	—	—	6
	NT	6	1	3	4
<i>Bakteriologie:</i>					
steril		4	2	2	7
P. multocida		3	3	3	5
Streptokokken		1	—	3	3
H. parasuis		2	1	—	2
B. bronchiseptica		1	—	—	2
andere Erreger		1	1	1	3

+ vereinzelt
++ mässig-viel
+++ massenhaft

NT nicht getestet
FA Fluoreszierende-Antikörper-Test

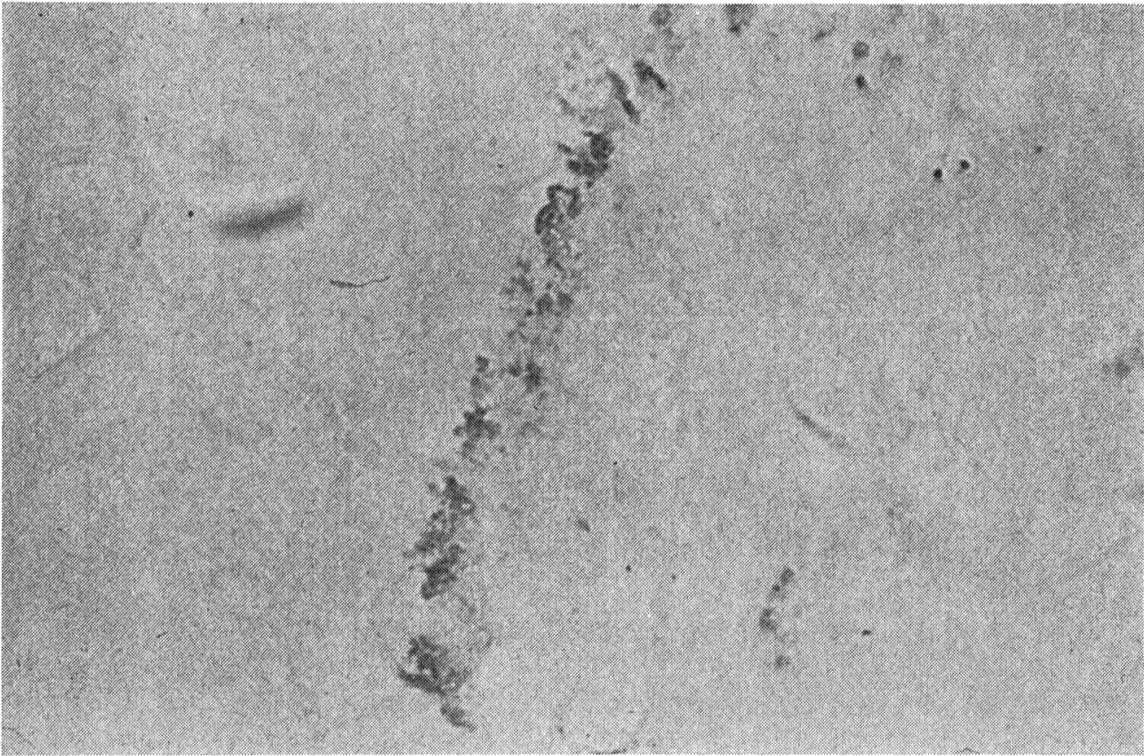


Abb. 3 *M. suis pneumoniae* auf der Bronchialepitheloberfläche, dargestellt mit der Immunoperoxidase-Methode (Mikroskopische Vergrößerung: 1250 \times)

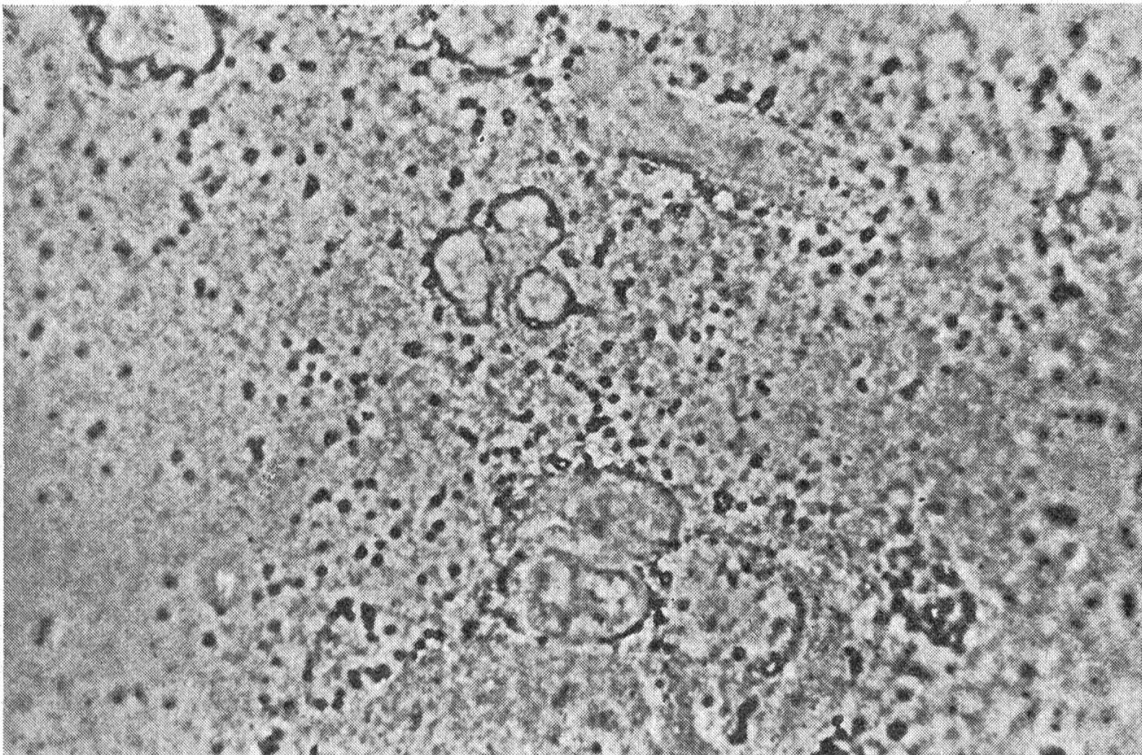


Abb. 4 *M. suis pneumoniae* einzeln oder in Gruppen in einem Bronchial-Ausstrichpräparat, dargestellt mit der Immunoperoxidase-Methode (Mikroskopische Vergrößerung: 1250 \times)

Zur weiteren Abklärung der Spezifität der Methode wurden die Präparate mit verschiedenen Verdünnungen von nicht konjugiertem Serum inkubiert. Nach der anschliessenden Inkubation mit dem Konjugat zeigte sich bei abnehmender Verdünnung des Serums eine deutlich verminderte bis verschwindende Fluoreszenz.

Um mögliche Kreuzreaktionen mit anderen Schweinemykoplasmen auszuschliessen, wurden Ausstriche von gewaschenen *M. suisipneumoniae*-Kulturen sowie mehrere Bronchialabstrichpräparate mit konjugierten Seren gegen *M. hyorhinitis*, *M. hyosynoviae*, *A. granularum*, *M. flocculare* untersucht. Eine Kreuzreaktion wurde dabei nie beobachtet. Es konnte auch keine Fluoreszenz beobachtet werden, wenn gewaschene Kulturen von *M. hyorhinitis* mit dem Anti-*M. suisipneumoniae*-Konjugat gefärbt wurden.

In der Tab. 1 sind 50 ausgewählte Fälle aus dem untersuchten Material aufgeführt. Eine Gruppierung erfolgte aufgrund der unterschiedlichen PO-Befunde in der Giemsa-Färbung.

Als histopathologisch positive Fälle wurden jene gewertet, die neben einer massiven peribronchialen und perivaskulären Ansammlung von lymphoretikulären Zellelementen die restlichen typischen Befunde einer EP aufwiesen.

In allen Fällen wurden Bronchialabstriche angefertigt und sowohl auf PO als auch fluoreszenzmikroskopisch untersucht. Hingegen wurden nicht von allen Lungen Gefrierschnitte angefertigt, und nicht alle Fälle konnten histologisch untersucht werden.

2. Immunoperoxidase-Test

Prinzipiell konnten bei diesem Test die gleichen Beobachtungen gemacht werden wie bei der Immunofluoreszenz. In den Kryostatschnitten war auf den Bronchialepithelien eine rötlichbraun gefärbte Schicht von *M. suisipneumoniae* zu sehen (Abb. 3).

In den Bronchialabstrichen wurden ebenfalls rötlichbraun gefärbte Mykoplasmen von der gleichen Grössenordnung und dem gleichen Verteilungsmuster wie bei der Immunofluoreszenz beobachtet (Abb. 4).

In der Tab. 2 sind 15 Fälle aufgezeigt, die parallel mit beiden Methoden untersucht wurden. Mit dem FA-Test wurde in Bern, mit dem Immunoperoxidase-Test in Zürich gearbeitet. Die Untersuchungen wurden blind, d.h. in Unkenntnis der gegenseitigen Befunde, durchgeführt.

Diskussion

Die vorliegende Untersuchung zeigt, dass eine sehr gute Korrelation zwischen PO-Befund, Immunofluoreszenz und Peroxidasetest besteht. Es konnte ferner gezeigt werden, dass bei den immunologischen Tests keinerlei Kreuzreaktionen zwischen den einzelnen Schweinemykoplasmen auftreten.

Der Hauptvorteil der immunologischen Methoden besteht in ihrer hohen

Tab. 2 Vergleich der beiden immunologischen Methoden

Fall Nr.	PO	FA-Test		Immunoperoxidase-Test		Histopathologischer Befund
		Abklatsch	Schnitt	Abklatsch	Schnitt	
1	+++	+++	+++	+++	+++	positiv
2	+++	+++	++	+++	+++	NT
3	+++	+++	NT	+++	NT	NT
4	+++	+++	NT	+++	+++	positiv
5	++	++	++	+	NT	NT
6	++	++	+	++	+	positiv
7	++	++	NT	+	NT	positiv
8	++	++	NT	++	NT	positiv
9	+	+	+	+	+	NT
10	+	++	NT	+++	++	NT
11	negativ	negativ	negativ	negativ	negativ	positiv
12	negativ	negativ	negativ	negativ	negativ	negativ
13	negativ	negativ	negativ	negativ	negativ	negativ
14	negativ	negativ	NT	negativ	NT	negativ
15	negativ	negativ	NT	negativ	NT	NT

+ vereinzelt
 ++ mässig-viel
 +++ massenhaft

NT nicht getestet
 FA Fluoreszierende-Antikörper-Test

Spezifität, d.h. dass bei positiven immunologischen Befunden der Nachweis von *M. suis pneumoniae* gesichert ist.

Es muss für eine diesbezüglich positive Aussage eine gewisse Anzahl von Mykoplasmen im zu untersuchenden Präparat vorhanden sein. Während die Beurteilung von akuten Fällen mit viel Mykoplasmen in den Präparaten auch für den ungeübten Beobachter leicht ist, ist sie in chronischen Fällen mit wenig Mykoplasmen etwas schwieriger, und eine Untersuchung von mehreren Tieren wäre hier von Vorteil. Die Gefrierschnittpräparate bieten in dieser Hinsicht keinerlei Vorteile gegenüber den Bronchialabstrichen.

Es geht weiter aus den angeführten Fällen hervor, dass der immunologische Nachweis von *M. suis pneumoniae* im Lungengewebe immer begleitet ist von einem positiven histopathologischen Befund einer EP. Hingegen konnten bei 12 von 21 FA-negativen Fällen deutliche EP-ähnliche, histopathologische Veränderungen festgestellt werden. In der Regel handelte es sich dabei um chronische Infektionen, bei welchen der Erreger nur noch spärlich im Lungengewebe vorkommt.

Abschliessend muss noch gesagt werden, dass für den Immunoperoxidase-Test zur Beurteilung der Präparate ein gewöhnliches Labormikroskop ausreicht, während für die Immunofluoreszenz ein relativ teures Fluoreszenzmikroskop benötigt wird.

Wohl sind die immunologischen Methoden etwas aufwendiger bezüglich der Herstellung der Reagenzien, aber Arbeits- und Zeitaufwand sind für die Untersuchung der Bronchialabstrichpräparate mit den immunologischen Methoden keineswegs grösser als beim PO-Nachweisverfahren mit der Giemsa-Färbung. Zudem kann in der Giemsa-Färbung ein massives Auftreten von Bakterien den Nachweis der PO sehr erschweren oder gar verunmöglichen, während bei den immunologischen Methoden bakterielle Erreger in keiner Weise störend wirken.

Die immunologischen Nachweismethoden von *M. suis pneumoniae* stellen daher nicht nur eine echte Alternative zum PO-Nachweis dar, sie dürfen vielmehr um ihrer Spezifität willen als Bereicherung und Fortschritt in der EP-Diagnostik angesehen werden. Schliesslich könnten diese Methoden auch als Hilfsmittel zur Untersuchung von durch Mykoplasmen verursachten EP-ähnlichen Pneumonien bei anderen Tierspezies eingesetzt werden.

Wir danken:

- Herrn K. Indermühle (Institut für Tierpathologie, Bern) für die histopathologische Beurteilung der Fälle und die Überlassung der Gefrierschnittpräparate;
- Herrn Prof. Dr. H. Fey für die Hilfe bei der Herstellung der Konjugate und beim Photographieren;
- Fräulein M. Krawinkler für ihre ausgezeichnete technische Hilfe.

Zusammenfassung

Zur Verbesserung der Diagnosemöglichkeiten bei der Enzootischen Pneumonie der Schweine wurden zwei immunologische Methoden getestet, die den Nachweis von *M. suis pneumoniae* im veränderten Lungengewebe und in Bronchialabstrichpräparaten ermöglichen. Es handelt sich bei diesen Methoden um den *Fluoreszierende-Antikörper-Test* sowie um den neu entwickelten *Immunoperoxidase-Test*, die beide mit dem bekannten PO-Nachweisverfahren in der Giemsa-Färbung und dem histopathologischen Befund verglichen wurden. Es wurden Gefrierschnitte und Bronchialabstrichpräparate von veränderten Lungen aus der Routinediagnostik untersucht. Die Resultate ergaben eine gute Korrelation der beiden Methoden mit dem PO-Nachweis und dem histopathologischen Befund. Infolge ihrer sehr hohen Spezifität und ihrer guten Anwendbarkeit mit Bronchialabstrichpräparaten können sie gegenüber dem PO-Nachweisverfahren als ein Fortschritt in der EP-Diagnostik gewertet werden.

Résumé

Dans le but d'améliorer le diagnostic de la pneumonie enzootique du porc, nous avons testé deux méthodes immunologiques permettant la mise en évidence de *M. suis pneumoniae* dans le tissu pulmonaire et dans des frottis de bronches. Il s'agit du test de l'immunofluorescence, et du test de l'immunoperoxidase que nous avons comparés avec la mise en évidence classique de l'agent par la coloration de Giemsa et l'image histopathologique. Nous avons examiné des coupes surgelées et des frottis bronchiques de poumons suspects de pneumonie enzootique au cours du diagnostic de routine. Les résultats ont démontré une bonne corrélation entre les méthodes utilisées. L'emploi de méthodes immunologiques, de part leur haute spécificité et leur utilisation facile sur des frottis bronchiques, doit être considéré comme progrès certain dans le diagnostic de la pneumonie enzootique.

Riassunto

Allo scopo di migliorare la diagnosi di polmonite enzootica dei suini, sono stati provati, su tessuto polmonare e strisci di mucosa bronchiale, due metodi immunologici che consentono la diagnosi di *M. suisipneumoniae*. I metodi in questione sono la classica tecnica dell'immunofluorescenza e un nuovo metodo con immunoperossidasi. I risultati sono stati rapportati alla dimostrazione di organismi pleomorfi (PO) con la colorazione di Giemsa e con la istologia. Sono state studiate sezioni congelate e strisci bronchiali di materiale di routine sospetto di polmonite enzootica. È stata trovata una buona correlazione tra i 4 metodi diagnostici usati. I metodi immunologici su strisci bronchiali devono essere considerati, per la loro alta specificità e la facilità di esecuzione, un effettivo miglioramento alla diagnosi di laboratorio della polmonite enzootica.

Summary

We tested two immunological methods allowing the demonstration of *M. suisipneumoniae* in altered lung tissue and bronchial smears with the purpose to improve the diagnosis of enzootic pneumonia of pigs. The methods are the classical fluorescent antibody technique and a recently described immunoperoxidase test; the results were compared with the demonstration of pleomorph organisms (PO) with the Giemsa stain and with histopathology. The material examined was frozen sections and bronchial smears from lungs of the diagnostic routine material suspected of enzootic pneumonia. We found a good correlation between all 4 diagnostic tests used. The high specificity and the easy application of the immunological methods with bronchial smears are to be considered as a real improvement in the laboratory diagnosis of enzootic pneumonia of pigs.

Literatur

- [1] Avrameas S.: Coupling of enzymes to proteins with glutaraldehyde. Use of the conjugates for the detection of antigens and antibodies. *Immunochem.* 6, 43-52 (1968). - [2] Bannerman E. and Nicolet J.: Isolation and identification of porcine mycoplasma in Switzerland. *Schweiz. Arch. Tierheilk.* 113, 697-710 (1971). - [3] Bruggmann St., Engberg B. and Ehrensperger F.: Demonstration of *Mycoplasma suisipneumoniae* in bronchial smears and tissue sections of pig lungs by the enzyme linked immunoperoxidase technique. *Vet. Rec.* (in press). - [4] L'Ecuyer C. and Boulanger P.: Enzootic pneumonia of pigs: Identification of a causative mycoplasma in infected pigs and cultures by immunofluorescent staining. *Can. J. Comp. Med.* 34, 38-46 (1970). - [5] Fey H.: Eriochrome black, a means for reduction of nonspecificity in immunofluorescence. *Path. Microbiol.* 38, 271-277 (1972). - [6] Holmgren N.: Swine enzootic pneumonia: immunologic studies in infected sow herds. *Res. Vet. Sci.* 17, 145-153 (1974). - [7] Holborow E. J. and Johnson G. D.: Immunofluorescence, in: J. M. Weir (ed.), *Handbook of experimental immunology*, p. 571-596, Blackwell, Oxford and Edinburgh (1967). - [8] Keller H. und Bertschinger H. U.: Nachweis von Pleomorphen-Organismen (PO) in der Diagnostik der Enzootischen Pneumonie der Schweine. *Berlin. Münch. Tierärztl. Wschr.* 6, 101-107 (1968). - [9] Meyling A.: *Mycoplasma suisipneumoniae* and *Mycoplasma hyorhinis* demonstrated in pneumonic pig lungs by the fluorescent antibody technique. *Acta Vet. Scand.* 12, 137-141 (1971). - [10] Whittlestone P.: Enzootic pneumonia of pigs and related conditions. Thesis, Cambridge (1957).