

Zeitschrift: Schweizer Archiv für Tierheilkunde SAT : die Fachzeitschrift für Tierärztinnen und Tierärzte = Archives Suisses de Médecine Vétérinaire ASMV : la revue professionnelle des vétérinaires

Herausgeber: Gesellschaft Schweizer Tierärztinnen und Tierärzte

Band: 119 (1977)

Heft: 4

Artikel: Zur Globidiose der Wiederkäuer

Autor: Tontis, A. / König, H. / Hörning, B.

DOI: <https://doi.org/10.5169/seals-591018>

Nutzungsbedingungen

Die ETH-Bibliothek ist die Anbieterin der digitalisierten Zeitschriften. Sie besitzt keine Urheberrechte an den Zeitschriften und ist nicht verantwortlich für deren Inhalte. Die Rechte liegen in der Regel bei den Herausgebern beziehungsweise den externen Rechteinhabern. [Siehe Rechtliche Hinweise.](#)

Conditions d'utilisation

L'ETH Library est le fournisseur des revues numérisées. Elle ne détient aucun droit d'auteur sur les revues et n'est pas responsable de leur contenu. En règle générale, les droits sont détenus par les éditeurs ou les détenteurs de droits externes. [Voir Informations légales.](#)

Terms of use

The ETH Library is the provider of the digitised journals. It does not own any copyrights to the journals and is not responsible for their content. The rights usually lie with the publishers or the external rights holders. [See Legal notice.](#)

Download PDF: 02.04.2025

ETH-Bibliothek Zürich, E-Periodica, <https://www.e-periodica.ch>

Aus dem Institut für Tierpathologie (Direktor: Prof. Dr. H. Luginbühl)
der Universität Bern

Zur Globidiose der Wiederkäuer

von A. Tontis, H. König und B. Hörning¹

Mehrere Vertreter des Genus *Globidium* (Gl.) kommen im Magen-Darm-Trakt und in der Haut verschiedener Herbivoren vor.

Die Globidiose des Schafes wurde von Gilruth 1910 [12] beobachtet. Ihm zu Ehren nannte Chatton 1910 [9] den Parasiten *Gl. gilruthi* (Syn. *Gastrocystis gilruthi*, Chatton 1910 [9]). Bereits im Jahre 1893 fanden Maske [20] im Labmagen des Schafes und Smith [30] in den Darmzotten des Rindes ähnliche Gebilde, die sie als Gregarinen bezeichneten.

Flesch [11] entdeckte 1883 in Bern in den Dünndarmzotten des Pferdes ein Protozoon, das heute als *Gl. leuckarti* (Syn. *Eimeria leuckarti*) bekannt ist. Besnoit und Robin [3] sahen 1912 ähnliche Parasiten in der Haut des Rindes. Später beschrieb Hassan [15] im Dünndarm des indischen Rindes eine weitere *Globidium*-Art (*Gl. fusiformes*).

Bei den australischen Beuteltieren Känguruh, Wallaby und Wombat rufen Globidien nicht selten eine hämorrhagische Enteritis hervor [13]. Die Globidiose ist auch bei wildlebenden Wiederkäuern bekannt (Burgisser [8] und eigene Beobachtungen).

Klinik und pathologische Anatomie sowie auch Morphologie der Globidiose des Schafes und der Ziege sind wiederholt beschrieben worden [1, 4, 6, 9, 10, 12, 14, 16, 19, 20, 21, 26, 33, 34, 35].

Eigene Untersuchungen

Anlass zur vorliegenden Arbeit gaben Befunde im Magen-Darm-Trakt eines umgestandenen Lammes. Seither untersuchen wir den Magen-Darm-Kanal der Wiederkäuer systematisch histologisch auf Globidien.

In Tab. 1 sind die bis jetzt festgestellten Tiere mit Globidien-Befall aufgeführt.

Nachfolgend wird auf zwei besondere Fälle näher eingegangen. In einem Bestand von sechs Lämmern im Alter von 8–10 Monaten starben innert kurzer Zeit plötzlich drei Tiere. Eines wurde zur Abklärung der Todesursache an unser Institut eingesandt².

Einige Zeit später erhielten wir die Organe eines drei Monate alten Kalbes³.

¹ Adresse der Autoren: Postfach 2735, CH-3001 Bern.

^{2 3} Den Herren Kollegen Dr. O. Burki, Olten, und Dr. P. von Grünigen, Zweisimmen, danken wir für die Überweisung der Fälle.

Tab. 1 Anzahl Fälle und Lokalisation der Globidien im Verdauungstrakt

Spezies	Labmagen	Dünndarm	in Labmagen und Dünndarm	Anzahl Fälle pro Spezies
Schaf	7	28	3	38
Ziege	6	6	1	13
Rind		8		8
Total Fälle				59

Innerhalb eines Vierteljahres hatte der Besitzer in einem Laufstall vier Kälber im Alter von 1–3 Monaten verloren (nach plötzlicher Erkrankung wie «Intoxikation»). Ein Kalb war nicht untersucht worden, zwei gelangten zur bakteriologischen Untersuchung, die aber keine Diagnose erlaubte. Vom vierten Kalb wurden die Organe auch pathologisch-anatomisch und histologisch untersucht.

Pathologisch-anatomische Befunde

Lamm: Die Läsionen beschränkten sich praktisch auf Labmagen und Dünndarm. Die Labmagenschleimhaut wies multiple, flohstichartige, z.T. zu grösseren Flecken konfluierende Petechialblutungen auf. An den meist sulzig-ödematös verdickten Plicae abomasi klebte ein grauweisser Schleimüberzug. Im Dünndarm waren die Veränderungen vor allem im letzten Drittel des Jejunums und im ganzen Ileum ausgeprägt. Der stark vermehrte Dünndarminhalt war dünnflüssig, schmutzig-braun, blutig und mit graugelben Fibrinmassen vermischt. Auf der Schleimhaut lagen ausgedehnte, schmutzig-braune Pseudomembranen (Abb. 1), die sich leicht abstreifen liessen. Darunter kamen miliare, helle Knötchen zum Vorschein. Die Darmwände waren von brüchiger Konsistenz, die subserösen Gefässe deutlich injiziert, die regionalen Lymphknoten mässig vergrössert, feucht, hyperämisch und marmoriert. In der Lunge lagen einzelne Wurmknötchen (*Protostrongylus rufescens*), im Blinddarm ein Befall mit *Trichuris ovis* vor. Ausser venösen Stauungen wiesen die übrigen Organe keine nennenswerten Veränderungen auf.

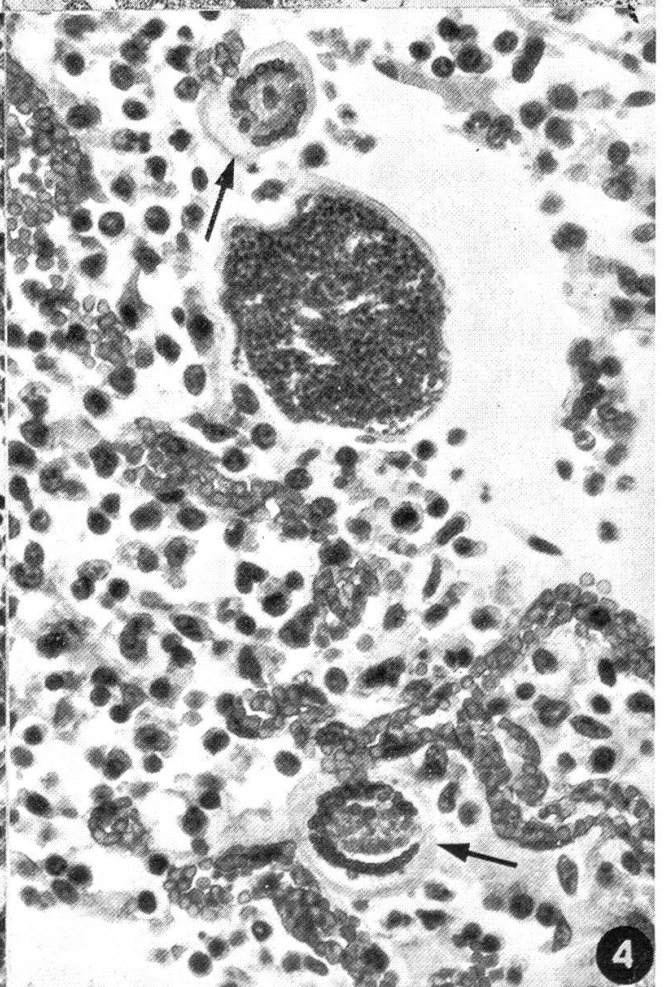
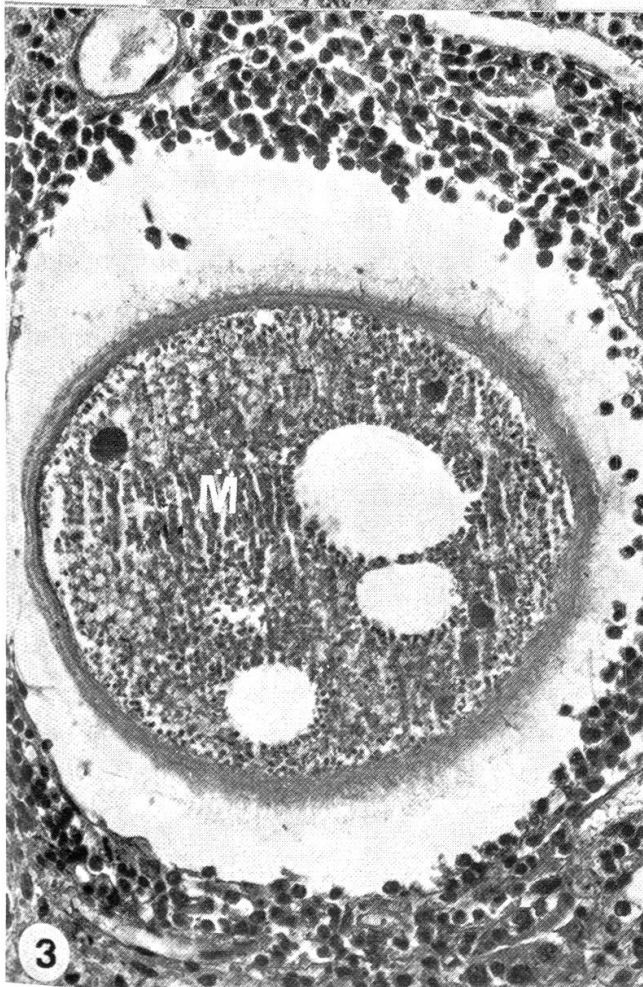
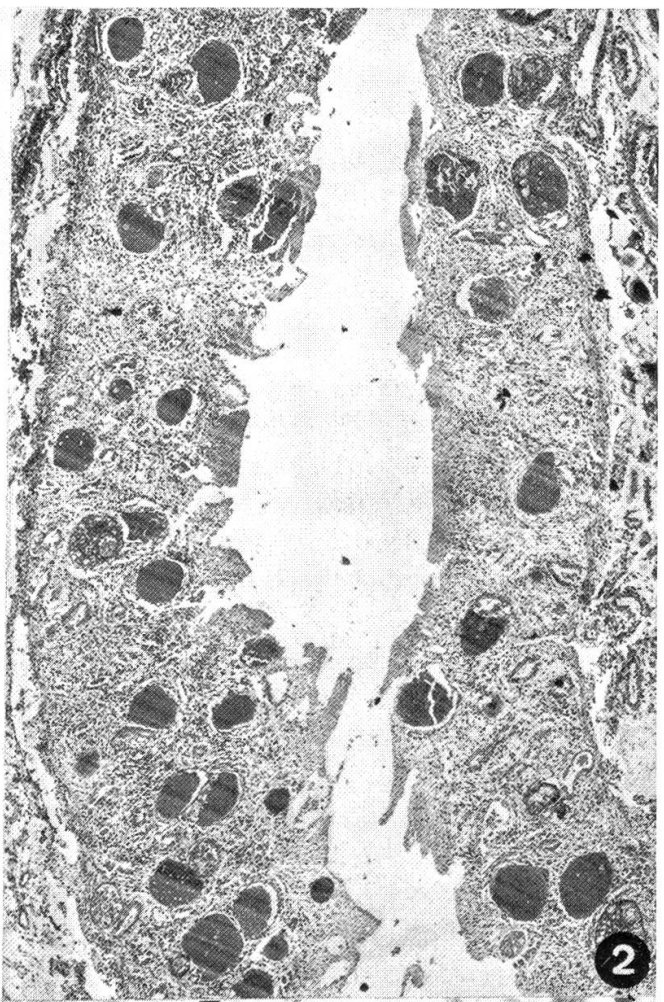
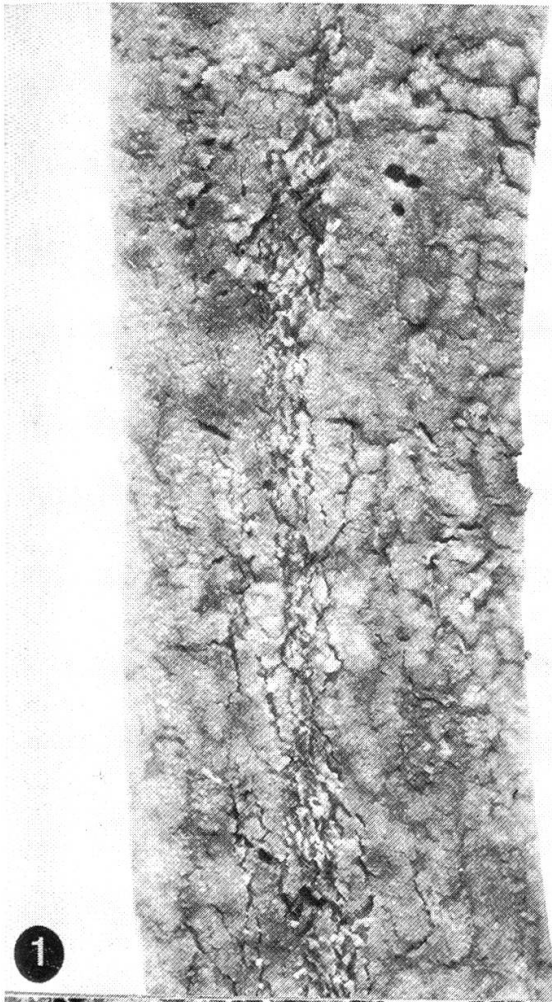
Kalb: Der Labmagen war mit breiig-milchigem, z.T. faserigem Inhalt gefüllt. Die Schleimhaut erschien makroskopisch nicht verändert. Der Dünndarm wies verschiedenartige Läsionen auf. Im Duodenum war die Mucosa mit schleimigem, gelblichem Inhalt überzogen, selbst jedoch nicht verändert. Im Jejunum und Ileum befand sich blutiger Inhalt, die subserösen Gefässe waren injiziert.

Abb. 1 Schwere pseudomembranöse Enteritis bei *Globidium-gilruthi*-Infektion. Lamm 10 Monate alt. Lupenvergrösserung.

Abb. 2 Zahlreiche *Gilruthi*-Zysten in der Mucosa des Jejunums. Ausschnitt aus Abb. 1. HE, 33×

Abb. 3 *Gilruthi*-Zyste aus Jejunum einer adulten Ziege. HE, 100×. M: Merozoiten.

Abb. 4 Unreife (→) und reife Zysten aus Ileum. Kalb 3 Monate alt. HE, 150×.



Die Schleimhaut des mit dünnbreiigem, grünlichem Material gefüllten Dickdarmes zeigte nichts Besonderes. Die Mesenteriallymphknoten waren leicht vergrössert und blass.

Pathologisch-histologische Befunde

Im Jejunum des Lammes sind zahlreiche Gl. gilruthi-Zysten regellos über die ganze Mucosa verstreut (Abb. 2). Die dunkelblau erscheinenden Zysten enthalten im Innern Tausende von sichel- oder bananenförmigen Merozoiten (Sporen, Keime, Abb. 3, M). Bei HE-Färbung zeigen die Globidien-Schizonten eine deutliche, homogen und meist schwach angefärbte Kapsel. Oft sind zwei Kapselschichten darstellbar (innere und äussere). Nicht selten besitzt die äussere einen feinen Bürstensaum (Abb. 3).

Die Globidien-Zysten liegen subepithelial wie auch zwischen den Lieberkühnschen Drüsen. Bei leichtgradigem Befall trifft man die Zysten meistens dicht über der Muscularis mucosae. In der Umgebung der Zysten wird das glanduläre Gewebe oft druckatrophisch. Die Globidiose-Enteritis und -Abomasitis ist in der Regel mit einer wechselnden Menge Lymphozyten, Makrophagen (Histiozyten), wenig Plasmazellen und Eosinophilen verbunden, das Oberflächenepithel oft stellenweise nekrotisch oder mit neutrophilen Granulozyten infiltriert. Im Labmagen des Lammes fanden sich auch vereinzelte Globidien.

Bei den in der Darmmucosa des Kalbes angetroffenen Gebilden handelt es sich offenbar um verschiedene Entwicklungsstadien des Parasiten oder um eine Mischinfektion mit Eimeria-Arten. Neben grossen Zysten sind zahlreiche kleinere runde Kugeln mit einer hellen, schwach angefärbten, homogenen Kapsel zu sehen (Abb. 4 →). Das Innere dieser Gebilde erscheint granuliert und wolkig. Zwischen Inhalt und Kapsel liegen kettenförmig angeordnete öltropfenartig und leuchtend rotviolett gefärbte Körperchen in «Kugellagerform». Wahrscheinlich handelt es sich dabei um Entwicklungsstadien von Eimeria bovis.

Bei 14 von 38 mit Globidiose befallenen Lämmern lag zudem eine Mischinfektion mit verschiedenen Kokzidien vor (*E. ninakohlyakimovae*, *E. arloingi*, *E. faurei* und *E. intricata*). Beim Kalb konnten ebenfalls verschiedene Kokzidienarten (*E. auburnensis*, *E. bovis* und *E. cylindrica*) festgestellt werden.

Die bakteriologische Untersuchung der vorliegenden Fälle verlief negativ. Das Alter der meisten untersuchten Tiere lag zwischen 3 und 10 Monaten, dazu kamen nur wenige adulte Tiere. Darunter befand sich ein 2½jähriges Rind, geschlachtet wegen zweifelhaft positiver, atypischer Tuberkulin-Reaktion. Genaue Sektion und histologische Untersuchungen ergaben in einzelnen vergrösserten Mesenteriallymphknoten leichte Hyperplasie, kleine Makrophagennester (z.T. wie Epitheloidzellen) und mässige Eosinophilie. Im zugehörigen Jejunum fanden sich gleiche Parasiten wie beim hier beschriebenen Kalb (Abb. 4) und eine deutliche chronische Enteritis eosinophila. Die übrigen Organe waren nicht verändert, und alle Spezialuntersuchungen auf Tuberkulose blieben negativ.

Gl. gilruthi-ähnliche Zysten stellten wir auch im Dünndarm zweier Rehe

und in der Leber eines Steinbockes fest. Allerdings sind wildlebende Wiederkäuer nicht systematisch untersucht worden. Es handelt sich hier lediglich um Einzelfälle.

Diskussion

Plötzliche Todesfälle mit pseudomembranösen und hämorrhagischen Enteritiden, wie in unserem Fall (Abb. 1), kommen nach der Literatur bei kleinen Wiederkäuern vor [6, 19, 21]. Nach Marsh und Tunnicliff [19] beträgt die Mortalität beim Schaf 10%. Die Erkrankung wird ausgelöst, wenn Globidien massiv Blutgefässe schädigen und Hämorrhagien verursachen [16].

Nach unseren Untersuchungen dürfte *Gl. gilruthi* kein seltener Parasit sein. Die meisten normal geschlachteten Schafe beherbergen ihn. Vereinzelt Globidien-Zysten gelten als Zufallsbefund ohne pathogene Bedeutung [7, 35]. Nach Sarwar [28] und Soliman [32] haben ca. 30–40% der Schafe Globidien. Bei Schlachtschafen stellte Maske [20] einen Prozentsatz von 70%, Güralp und Uрман [14] einen solchen von über 98% fest. Neben Labmagen und Dünndarm können auch Dickdarm [4] und sogar Mesenteriallymphknoten [5, 6, 18] Sitz von Globidien sein.

Ausser bei Schaf und Ziege kommt *Gl. gilruthi* auch im Dünndarm des Rindes vor [22, 23, 29].

Die *Gl. gilruthi*-Zyste hat eine Grösse von 300–650 μ auf 300–475 μ , die Kapsel ist 5–7 μ dick, die Merozoiten sind 7–10 μ auf 1–2 μ gross (Wetzel [35]).

Über den Zyklus und über Art und Weise der Infektion ist bis heute nichts bekannt [21]. Bei schwerer Enteritis können grosse Parasitenmengen ins Darmlumen abgestossen werden [13], was an eine unmittelbare Verbreitung durch den Kot denken lässt [23]. Einen Zwischenwirt halten Chatton [9] wie auch Besnoit und Robin [3] bei *Gl. gilruthi* und *Gl. besnoiti* für wahrscheinlich. Nach neueren Untersuchungen (Petešev, Galuzo und Polomošnov [25]) sind Katzen als Endwirte von *Globidium besnoiti* (= *Besnoitia besnoiti*) zu betrachten. Teilweise werden die *Gilruthi*-Zysten als «Riesenschizonten» von *Eimeria intricata* und *E. parva* des Schafes sowie von *E. arloingi* der Ziege angesehen [10, 32], auch andere Autoren bringen sie mit *E. intricata* in Verbindung [17, 27]. Wegen der noch unbekanntem endogenen Entwicklung dieser Riesenschizonten nennt man den Parasiten vorläufig *Eimeria gilruthi* [27, 34].

Zusammenfassung

Es wird über Globidiose (*Globidium gilruthi*) der Wiederkäuer berichtet. Massiver Globidien-Befall des Magen-Darm-Traktes kann mit schweren fibrinösen und hämorrhagischen Entzündungen einhergehen. Pathogenese der Krankheit und endogene Entwicklung des Protozoons sind nur mangelhaft bekannt.

Résumé

On traite dans ce travail la Globidiose (*Globidium gilruthi*) des ruminants. Une infestation massive du tube digestif occasionne de sévères réactions inflammatoires fibrineuses et hémorragiques. La pathogénie de l'affection et le cycle endogène de ces protozoaires ne sont pas encore élucidés.

Riassunto

Il lavoro tratta della Globidiosi dei ruminanti (*Globidium gilruthi*). Ad una massiva infestazione di *Globidia* nel tratto gastrointestinale, subentra un grave processo infiammatorio fibrinoso-emorragico. La patogenesi della malattia e lo sviluppo endogeno del protozoo sono solo in parte conosciuti.

Summary

Globidiosis of ruminants is discussed. A massive *Globidium gilruthi* infestation of the digestive tract may be associated with severe fibrinous-haemorrhagic inflammation. The pathogenesis of the lesions and the endogenous development of the protozoon are only partially known.

Literatur

- [1] Alicata J. E.: *J. Parasitol.* 16, 162–163 (1930). – [2] Becker E. R.: *Iowa State Coll. J. Sci.* 31, 85–139 (1956). – [3] Besnoit Ch. et Robin V.: *Rev. Vét.* 69, 649–663 (1912). – [4] Bhatia B. B. and Pande B. P.: *Sci. and Cult.* 32, 378–379 (1966). – [5] Bhatia B. B. and Pande B. P.: *Ind. J. Microbiol.* 7, 161–164 (1967). – [6] Binninger C. E. and McGuire T. C.: *J. Amer. Vet. Med. Ass.* 151, 606–608 (1967). – [7] Boch J. und Supperer R.: *Veterinärmedizinische Parasitologie*, 2. Aufl., S. 64–65, Paul Parey, Berlin u. Hamburg (1977). – [8] Burgisser H.: *Schweiz. Arch. Tierheilk.* 117, 397–400 (1975). – [9] Chatton E.: *Arch. Zool. Exp. Gén.* 45, CXIV–CXXIV (1910). – [10] Ferguson D. L. and Goldsby A. I.: *J. Parasitol.* 47, 726 (1961). – [11] Flesch M.: *Zool. Anz.* 6, 396–397 (1883). – [12] Gilruth J. A.: *Bull. Soc. Path. Exot.* 3, 297–299 (1910). – [13] Gilruth J. A. and Bull L. B.: *Proc. Roy. Soc. Victoria*, N. S. 24, 432–450 (1912). – [14] Güralp N. und Urman K.: *Vet. Fak. Dergisi Ankara Univ.* 4, 131–138 (1957). – [15] Hassan S. R.: *Ind. J. Vet. Sci.* 5, 177–183 (1935). – [16] Jubb K. V. F. and Kennedy P. C.: *Pathology of Domestic Animals*, 3rd Ed., S. 80 und 146, Academic Press, New York und London (1970). – [17] Kotlán A., Pellérdy L. und Versényi L.: *Acta vet. hungar.* 1, 137–144 (1951). – [18] Lotze J. C., Shalcop W. T., Leek R. G. and Behin R.: *J. Parasitol.* 50, 205–208 (1964). – [19] Marsh H. and Tunnicliff E. A.: *Amer. J. Vet. Res.* 2, 174–177 (1941). – [20] Maske H.: *Zschr. Fleisch-Milchhyg.* 4, 28–29 (1893). – [21] Mugerá G. M. and Bitakaramire P.: *Vet. Rec.* 82, 595–597 (1968). – [22] Müller H.: *Über das Vorkommen von Kokzidien und Schizonten bei gesunden Rindern.* *Vet. med. Diss. Leipzig*, 47 S. (1914). – [23] Nöller W., in: *Handbuch der pathogenen Protozoen*, herausg. von S. v. Prowazek, 2, 919–933, Leipzig, J. A. Barth (1920). – [24] Pellérdy L.: *Coccidia and Coccidiosis*, 2nd Ed., S. 794–796, Paul Parey, Berlin und Hamburg (1974). – [25] Petešev V. M., Galuzo I. G. und Polomošnov A. P.: *Izvestija Akad. Nauk Kaz. SSR, ser. biol. nauk*, Nr. 1, 33–38 (1974). – [26] Rae R. and Wilson R. I.: *Austral. Vet. J.* 35, 455–456 (1959). – [27] Reichenow E.: *Lehrbuch der Protozoenkunde*, 5. Aufl., S. 345 und 853, Gustav Fischer Verlag, Jena (1953). – [28] Sarwar M. M. 1951: *Parasitology* 41, 282 (1951). – [29] Schmid F. und Hieronymi E.: *Die parasitären Krankheiten der Haustiere*, 6. Aufl., S. 26, Paul Parey, Berlin und Hamburg (1955). – [30] Smith Th.: *US Dept. Agric. Bureau of Animal Industry, Bull. No. 3*, 73–78 (1893). – [31] Soliman K. N.: *Parasitology* 48, 291–292 (1958). – [32] Soliman K. N.: *J. Parasitol.* 46, 29–32 (1960). – [33] Tiwari A. N. and Ramachandra I. P. K.: *Ind. Vet. J.* 37, 141–143 (1960). – [34] Triffitt M. J.: *Protozoology* 1, 7–18 (1925). – [35] Wetzell R., in: Joest E., *Handbuch der pathologischen Anatomie der Haustiere*, 3. Aufl., Bd. V, Teil 1, S. 495–499, Paul Parey, Berlin und Hamburg (1970).

BUCHBESPRECHUNGEN

Neurobiologie. Von D. Biesold und H. Matthies. Jena: VEB Gustav Fischer 1977. 907 S., 372 Abb., 70 Tab., L 6, Ln, DDR M 91.–; Ausland M 98.–.

Das vorliegende Werk, dem eine Besprechung vielleicht nach seinem Verdienst, sicher nicht nach Umfang und Inhalt gerecht zu werden vermag, füllt eine Lücke nicht nur im deutschsprachigen Schrifttum. Zwölf Autoren aus der DDR, vier davon beheimatet am Paul-Flechsig-Institut für Hirnforschung der Universität Leipzig, geben zusammen eine Übersicht über das weitgespannte und in zahlreichen Einzeldisziplinen auseinanderstrebende Gebiet der Neurobiologie. Der Benützer, mag er nun Spezialist in einem der berücksichtigten Fächer sein oder aber – wohl häufiger – Mediziner, Biologe oder