

**Zeitschrift:** Schweizer Archiv für Tierheilkunde SAT : die Fachzeitschrift für Tierärztinnen und Tierärzte = Archives Suisses de Médecine Vétérinaire ASMV : la revue professionnelle des vétérinaires

**Herausgeber:** Gesellschaft Schweizer Tierärztinnen und Tierärzte

**Band:** 119 (1977)

**Heft:** 10

**Artikel:** Pylorus-Dysfunktion als Ursache chronischen Erbrechens bei der Katze

**Autor:** Baumberger, A.

**DOI:** <https://doi.org/10.5169/seals-593424>

### **Nutzungsbedingungen**

Die ETH-Bibliothek ist die Anbieterin der digitalisierten Zeitschriften. Sie besitzt keine Urheberrechte an den Zeitschriften und ist nicht verantwortlich für deren Inhalte. Die Rechte liegen in der Regel bei den Herausgebern beziehungsweise den externen Rechteinhabern. [Siehe Rechtliche Hinweise.](#)

### **Conditions d'utilisation**

L'ETH Library est le fournisseur des revues numérisées. Elle ne détient aucun droit d'auteur sur les revues et n'est pas responsable de leur contenu. En règle générale, les droits sont détenus par les éditeurs ou les détenteurs de droits externes. [Voir Informations légales.](#)

### **Terms of use**

The ETH Library is the provider of the digitised journals. It does not own any copyrights to the journals and is not responsible for their content. The rights usually lie with the publishers or the external rights holders. [See Legal notice.](#)

**Download PDF:** 18.03.2025

**ETH-Bibliothek Zürich, E-Periodica, <https://www.e-periodica.ch>**

Veterinär-Chirurgische Klinik der Universität Zürich  
(Direktor: Prof. Dr. A. Müller)

## **Pylorus-Dysfunktion als Ursache chronischen Erbrechens bei der Katze**

von A. Baumberger<sup>1</sup>

Gehäuftes Erbrechen ist bei der jungen und erwachsenen Katze ein oft beobachtetes Krankheitsbild, dem die verschiedensten Ursachen zugrunde liegen können [5]. In den meisten Fällen bestehen neben diesem Leitsymptom noch andere Krankheitsanzeichen wie Apathie, Inappetenz, Abmagerung und oft auch Fieber. Nun kommt es aber vor, dass Katzen, vor allem junge Tiere, über längere Zeit wöchentlich oder sogar täglich mehrmals erbrechen, daneben aber einen gesunden Eindruck erwecken und nicht inappetent sind. In solchen Fällen muss an eine Dysfunktion des Pylorus gedacht werden [3, 5, 7, 8]. Die Störung äussert sich durch eine verlangsamte Entleerungszeit des Magens. Wahrscheinlich handelt es sich um einen Spasmus des Sphincter pylori. Die Ätiologie ist unbekannt. Wir haben in jüngster Zeit innerhalb von sieben Monaten vier Katzen mit diesem Leiden beobachten können. Über die klinischen Erscheinungen, die Diagnose und die Behandlung dieser Fälle soll im folgenden berichtet werden.

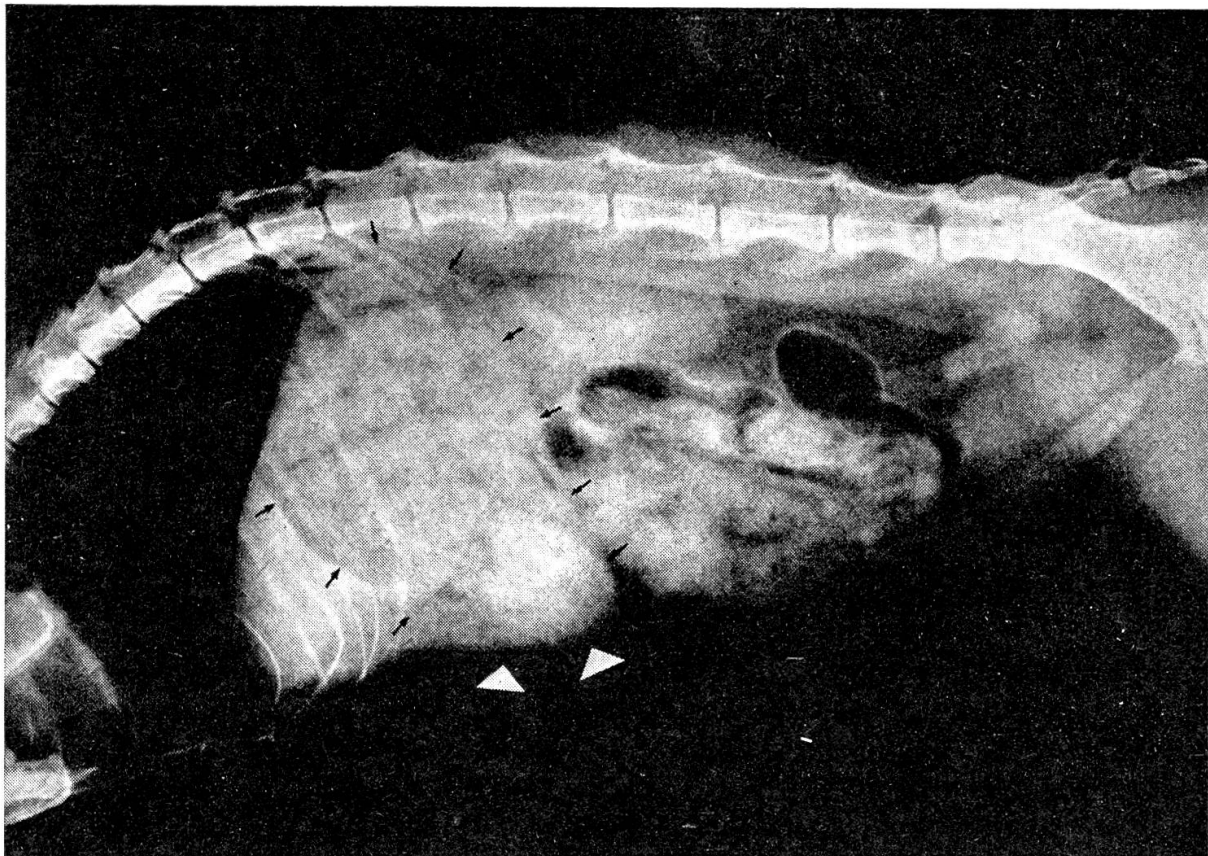
### **Klinisches Bild**

Alle vier Katzen (A: Hauskatze, 3½ Monate alt, B: Hauskatze, 7½ Monate alt; C: Siamese, 12 Monate alt; D: Siamese, 5jährig) wurden mit einer typischen Anamnese in unserer Klinik vorgestellt: Gehäuftes Erbrechen seit Wochen oder Monaten, bei den drei jüngeren Katzen seit der Entwöhnung, mehrmals wöchentlich oder ein- bis dreimal täglich. Das Erbrechen erfolgt nach der Futteraufnahme, oft aber auch Stunden später. Flüssigkeit kann behalten werden, während festes Futter erbrochen wird. Der Mageninhalt wird mit Wucht herausgeschleudert, wobei die Tiere manchmal aufschreien. Nach dem Erbrechen und in der übrigen Zeit verhalten sich die Tiere normal, sind munter, spielen und zeigen grossen Appetit.

Bei der Allgemeinuntersuchung machten die Tiere einen guten Eindruck, und es konnten keine pathologischen Befunde erhoben werden. Nur die 5jährige Siamesin fiel durch ein mattes, struppiges Haarkleid auf. Alle vier Tiere neigten zur Koprostase, ansonst war die Kotbeschaffenheit normal.

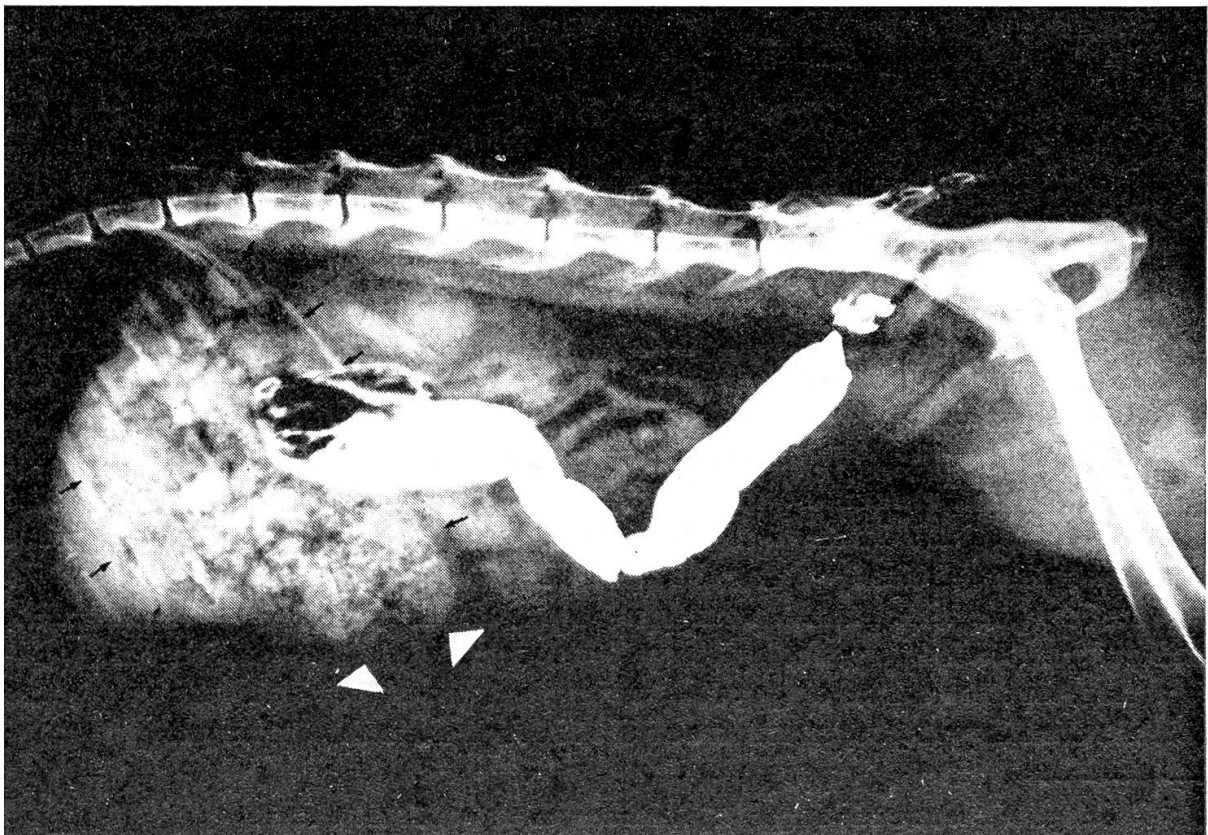
---

<sup>1</sup> Adresse: Dr. A. Baumberger, Winterthurerstr. 260, CH-8057 Zürich.



▲ Abb. 1a

Abb. 1b ▼



Blutstatus, Serum-Harnstoff, Blutzucker, GOT, GPT und AP zeigten keine bedeutenden Abweichungen. Die parasitologischen Kotuntersuchungen fielen alle negativ aus.

### Diagnose

Die Diagnose wurde aufgrund der Anamnese, der Symptome und vor allem der radiologischen Befunde gestellt.

#### *Zur röntgenologischen Untersuchung:*

Die vorerst angefertigte Röntgenleeraufnahme des Abdomens zeigt nur bei einer Katze (Siamese, 5jährig) Besonderheiten (Abb. 1a). Der Magen ist sehr gross und prall mit Futtermassen gefüllt, obwohl das Tier nicht frisch gefüttert wurde (schwarze Pfeile). Ventral am Magen zeichnet sich ein kreisrundes, fremdkörper-verdächtiges Gebilde ab (weisse Pfeile). Die Röntgenbilder der drei anderen Katzen sind unauffällig.

Zur weiteren Abklärung wurde eine Bariummahlzeit, d.h. in Bariumbrei getränkte Fleischstückchen, verabreicht. Diese Mahlzeit wurde nicht erbrochen. Die Gabe von reinem Bariumbrei ist ungeeignet, da dieser auch bei Störungen des Pylorus den Magen schnell passieren kann und somit Fehlinterpretationen entstehen lässt. Wir haben dies nur bei der oben erwähnten Siamesin gemacht, da der Magen schon mit Futter angefüllt war.

Gleich nach der Eingabe der Bariummahlzeit wurde eine Röntgenaufnahme von Schlund, Thorax und vorderem Abdomen in latero-lateralem Strahlengang angefertigt. In allen Fällen gelangte das Kontrastmittel unmittelbar in den Magen; Veränderungen am Schlund konnten keine gesehen werden. Weitere Aufnahmen des Abdomens, z.T. auch in ventro-dorsalem Strahlengang, folgten nach 15 Minuten, 1, 2, 4, 6, 8 und 24 Stunden.

#### *Befund:*

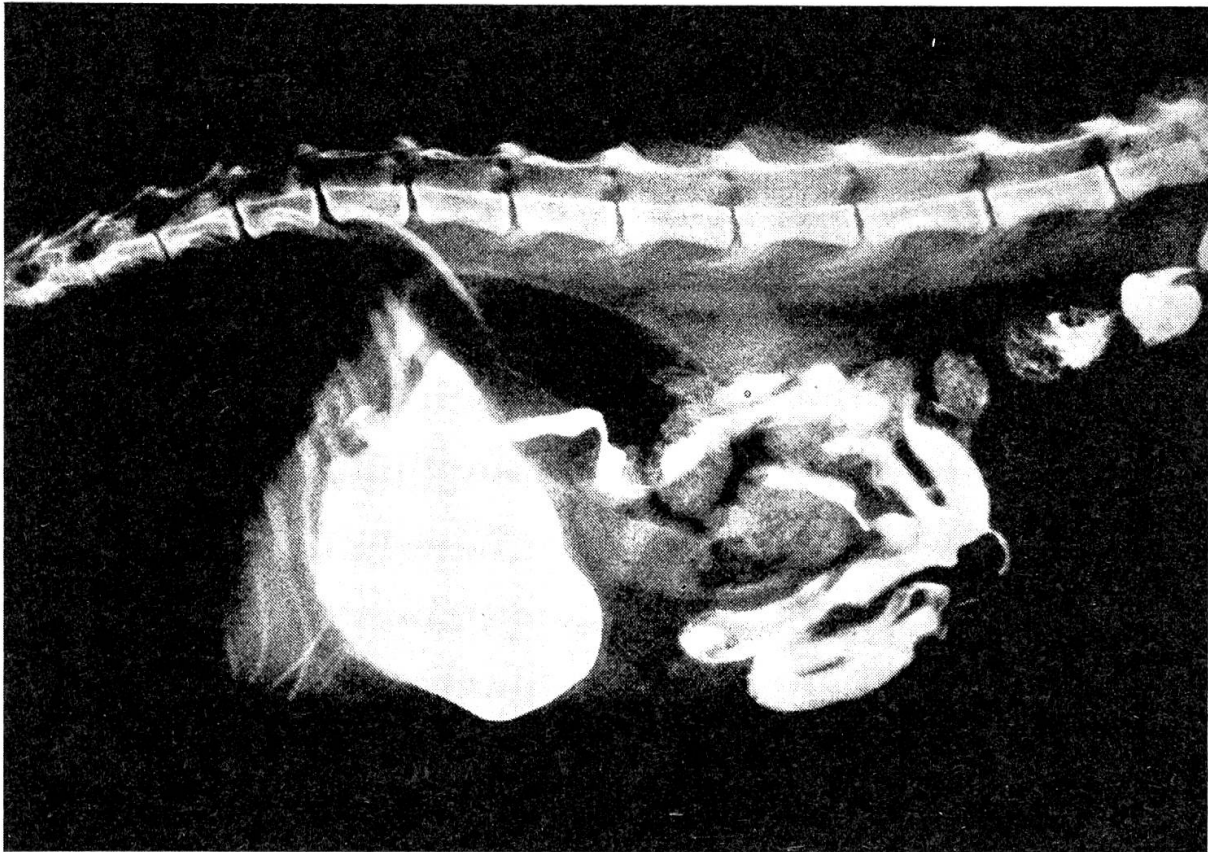
Nach Kontrastmittel-Eingabe konnte bei allen vier Katzen eine deutliche Verzögerung der Magenentleerung festgestellt werden. Barium ist zwar schon nach 15 Minuten im Duodenum anzutreffen, doch 4 bis 6 Stunden nach der Kontrastmittel-Eingabe war der Magen noch zur Hälfte gefüllt (Abb. 2a und 2b). Die vollständige Entleerung erfolgte erst nach 6–8 Stunden, bei der 5jährigen Siamesin sogar erst nach über 24 Stunden. Auf der 24-Stunden-Aufnahme dieses Tieres ist zu sehen, dass das flüssige Barium den Magen verlassen hat, die Futtermassen aber nicht. Das bereits auf der Leeraufnahme sichtbare

---

Abb. 1a Leeraufnahme des Abdomens (Siamese, 5jährig). Der Magen ist prall mit Futtermassen gefüllt (schwarze Pfeile); ventral ist die erweiterte, kreisrund erscheinende Pars pylorica zu erkennen (weisse Pfeile).

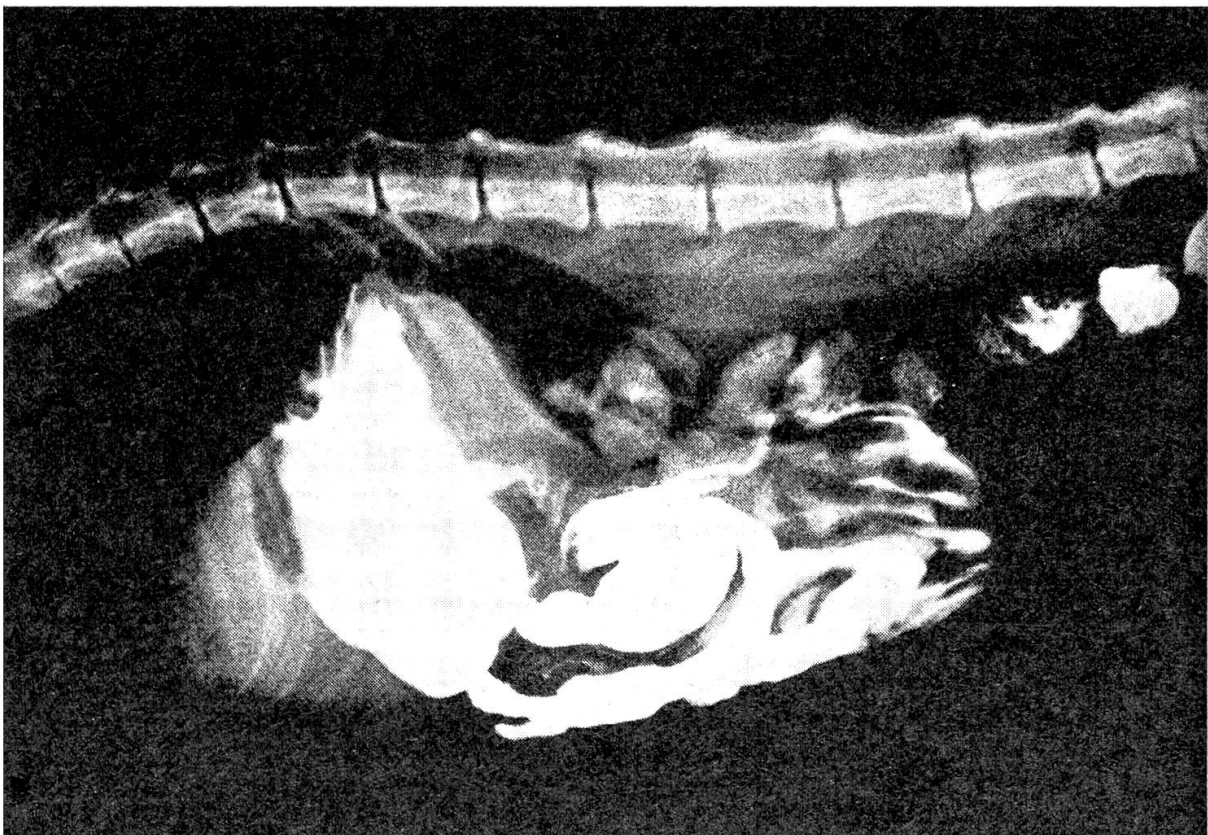
Abb. 1b Aufnahme 24 Stunden nach Kontrastmitteleingabe (Siamese, 5jährig). Das Barium hat den Dickdarm erreicht, während die Futtermassen sich immer noch im Magen befinden. Deutlich zu erkennen ist die erweiterte Pars pylorica (weisse Pfeile).





▲ Abb. 2a

Abb. 2b ▼



runde Gebilde ist auch auf dieser Aufnahme deutlich zu erkennen (Abb. 1b). Es muss als erweiterte Pars pylorica des Magens interpretiert werden. Ein Fremdkörper liess sich nicht palpieren und war auch anlässlich der Laparotomie nicht nachweisbar. Auch Haarballen, wie sie bei Katzen im Magen vorkommen sollen [5, 10], konnten keine gefunden werden.

#### *Beurteilung:*

Die verzögerte Magenpassage nach Eingabe einer Bariummahlzeit spricht für das Vorhandensein einer Pylorus-Dysfunktion und kann als diagnostisches Hauptmerkmal herangezogen werden. Pearson et al. [7] haben unter dem Bildverstärker eine normale Magenperistaltik bei gleichzeitiger verzögerter Magenentleerung beobachten können.

Nach eigenen Beobachtungen an klinisch gesunden Katzen, die mindestens 12 Stunden gefastet haben und in Käfigen gehalten wurden, variieren die normalen Entleerungszeiten des Magens nach Verabreichung eines Kontrastmittels ziemlich stark. Sie betragen nach Eingabe einer Bariummahlzeit (ungefähr 8–10 in Barium getränkte Fleischstückchen) eine bis drei Stunden, im Mittel etwas mehr als zwei Stunden. Bei Verabreichung von flüssigem Barium (ungefähr 20 ml) konnten Entleerungszeiten von 30 Minuten bis 1½ Stunden, im Mittel von einer Stunde, beobachtet werden. Möglicherweise erfolgt die Magenentleerung und auch die Darmpassage bei eingesperrten Katzen in vielen Fällen langsamer als bei Tieren mit freier Bewegungsmöglichkeit.

### Therapie

Zuerst wurde bei drei Katzen versuchsweise eine konservative Behandlung eingeleitet. Später kamen die Tiere zur Operation. Die 5jährige Siamesin wurde ohne Vorbehandlung sofort operiert.

#### *a) Konservative Behandlung*

Diese wurde im wesentlichen von den Tierbesitzern selbst durchgeführt und bestand aus folgenden diätetischen und medikamentellen Massnahmen:

- Verabreichung von weichem, breiigem Futter. Aufteilung der Tagesration über 12 Stunden auf vier kleinere Portionen. Eine Woche lang.
- Anschliessend eine Woche lang dieselbe Diät. Zusätzlich Verabreichung eines Spasmolytikums (Parasympathikolytikums) in Form von PIPTAL®-Drops<sup>2</sup> in der Dosierung von 4mal 20 Tropfen in die vier entsprechenden

---

<sup>2</sup> PIPTAL®-Drops: Lakeside Laboratories Division of Richardson-Merrell, Cincinnati, Ohio (USA). Vertretung für die Schweiz: Diethelm & Co. AG, Zürich.

---

Abb. 2a Aufnahme 1 Stunde nach Kontrastmitteleingabe (Siamese, 12 Monate alt). Wenig Barium ist in den Dünndarm gelangt, der grösste Teil befindet sich noch im Magen.

Abb. 2b Aufnahme 6 Stunden nach Kontrastmitteleingabe (Siamese, 12 Monate alt). Es ist in den vergangenen Stunden nur noch wenig Barium in den Dünndarm gelangt. Der Rest wird immer noch im Magen zurückgehalten.

Futterportionen. An zwei Tagen mussten die Tropfen nicht mit breiigem, sondern mit dem gewohnten Futter verabreicht werden. Bei dem Medikament handelt es sich um ein Präparat zur Behebung bestimmter Krankheitssymptome des Magen-Darm-Traktes beim Säugling, z. B. Erbrechen infolge Pylorus-Spasmus. Nachteilig für die Verabreichung beim Tier ist der etwas bittere Geschmack der Tropfen.

- Nach einer Woche Absetzen des Medikamentes, aber weiterhin Diätfütterung.

#### *Ergebnis:*

Mit der verordneten Diätfütterung konnte bei den zwei jungen Hauskatzen das Erbrechen stark reduziert, zusammen mit dem Medikament sogar ganz unterbunden werden. Auch normales Futter wurde zusammen mit den Tropfen nicht erbrochen. Nach Absetzen des Medikamentes begannen die zwei Tiere aber allmählich wieder zu erbrechen.

Bei der Katze C wurde das Erbrechen durch die diätetischen Massnahmen kaum beeinflusst. Die Tropfen wurden von Anfang an verweigert. Auch ein Spasmolytikum in Form von Dragées (Antrenyl®)<sup>3</sup> konnte der Katze nicht verabreicht werden. Auf eine parenterale Medikation wurde verzichtet.

#### *b) Operative Behandlung*

Anschliessend an die erfolglose medikamentelle Therapie (Katzen A, B, C) bzw. nach der radiologischen Abklärung (Katze D) wurden alle vier Tiere operiert.

Der Eingriff wurde in Vetalar®-Vétranquil®<sup>4</sup>-Anästhesie mit zusätzlicher Gabe von Atropin durchgeführt [4]. Der Zugang zur Bauchhöhle erfolgte in der Linea alba.

Bei der eigentlichen Operation handelt es sich um die Pylorus-Myotomie nach Fredet-Ramstedt [1]. Dabei wird an der wenig durchbluteten, dem Gekröse gegenüberliegenden Seite der Pars pylorica eine longitudinale Incision durch Serosa und Muskularis gemacht, so tief, bis die Mukosa vorquillt. Letztere soll aber nicht perforiert werden. Der Schnitt soll magen- und darmwärts über den Pylorus hinausreichen, also mindestens 1 ½–2 cm lang sein.

### **Nachbehandlung und postoperativer Verlauf**

Postoperativ erhielten die Katzen 24 Stunden lang nur Wasser, die folgenden 4–6 Tage Baby-Fertignahrung (püriertes Fleisch oder Fleisch-Gemüse-Gemisch) in täglich vier kleineren Portionen. Anschliessend konnten die Tiere nach Hause entlassen werden, wobei die Besitzer die bereits präoperativ durchgeführte Diätfütterung weiterhin beibehalten mussten. Erst nach längerdauer-

<sup>3</sup> Antrenyl®: Ciba-Geigy AG, Basel.

<sup>4</sup> Vetalar®: Dr. E. Graeb AG, Bern. Vétranquil®: Adroka AG, Basel.

ernder Beschwerdefreiheit durften die Katzen allmählich wieder Futter normaler Konsistenz zu sich nehmen. Die Zuteilung von 2–4 kleineren Portionen anstelle einer grossen sollte aber für immer beibehalten werden. Alle Tiere überstanden die Operation komplikationslos. Katze A hat unmittelbar nach dem Eingriff und auch die folgende Zeit nicht mehr erbrochen und konnte nach vier Monaten wieder normal gefüttert werden. Ähnlich günstig war der Verlauf bei Katze B.

Die Tiere C und D, beides Siamesen, haben post operationem etwa 10 Tage lang nicht mehr erbrochen. Dann begann bei beiden das Erbrechen von neuem, aber weniger häufig als vor der Operation. Auch 7 bzw. 9 Monate später war der Zustand kaum verändert; die beiden Tiere sind gesund und munter, erbrechen aber immer dann, wenn sie ihre Futterportion zu schnell herunter-schlingen oder wenn sie zuviel aufs Mal fressen.

### Diskussion

Pylorus-Dysfunktionen bei der Katze werden als sehr selten beschrieben. Wir haben im Laufe eines halben Jahres immerhin vier Fälle beobachten können. Bei allen vier Katzen waren es die Anamnese, Symptomatologie und das Ergebnis der radiologischen Untersuchung, die den Verdacht einer Pylorusstörung weckten. Bekräftigt wurde die Diagnose durch die positive medikamentelle Beeinflussung des Leidens bei zwei Katzen. Das sofortige Sistieren des Erbrechens nach Verabreichung der PIPTAL®-Drops und das erneute Auftreten der Symptome nach Absetzen des Medikamentes weisen darauf hin, dass es sich um einen Spasmus des Sphincter pylori handeln muss, was auch der Ansicht anderer Autoren entspricht [7].

Bei allen vier Katzen wurde eine einfache Myotomie durchgeführt. Ob die Pylorusplastik nach Heineke-Mikulicz [1] bzw. nach Weinberg [2], wie sie Twaddle [8, 9] bei fünf Katzen mit Erfolg durchgeführt hat, bessere Resultate liefert, kann hier nicht beurteilt werden. Lakatos und Ruckstuhl [6] konnten bei jungen Boxerhunden keinen besseren Effekt nach Pylorusplastik beobachten als nach einfacher Pylorus-Myotomie. Allerdings handelte es sich bei diesen Hunden nicht um einen Pylorusspasmus, sondern um eine hypertrophische Pylorusstenose.

Bei unseren Katzen war der Pylorus normal und nicht verdickt. Andere Autoren haben dieselbe Beobachtung gemacht [7, 8]. Auch am ganzen Magen-Darm-Trakt inklusive Anhangdrüsen konnten anlässlich der Laparotomie ausser einer Vergrösserung der Mesenteriallymphknoten keine Organveränderungen festgestellt werden. Aus den vergrösserten Lymphknoten wurden Proben entnommen und histologisch untersucht. Es konnten keine pathologischen Veränderungen, insbesondere keine Hinweise auf Leukose, festgestellt werden.

Die Ätiologie der Störung ist nicht bekannt. Es wäre vielleicht zu prüfen, ob eine chronische Hyperazidität in der Pars pylorica des Magens bzw. im Anfangsteil des Duodenum für die Dysfunktion des Pylorus verantwortlich ist.



Eine weitere Aufgabe bestünde in der Abklärung der Häufigkeit dieses Leidens bei der Katze und in der Aufdeckung möglicher erblicher Dispositionen, wie sie von anderen Autoren festgestellt wurden [7, 9]. Dieselben Autoren empfehlen, betroffene Tiere, auch erfolgreich operierte, von der Zucht auszuschliessen.

### Zusammenfassung

Es wird über vier Katzen berichtet, die bei ungestörtem Allgemeinbefinden und gutem Appetit während längerer Zeit gehäuftes Erbrechen zeigten. Anhand der Anamnese, der klinischen und röntgenologischen Untersuchung konnte eine Dysfunktion des Pylorus festgestellt werden. Nach versuchsweiser medikamenteller Therapie kamen die Tiere zur Operation. Es wurde eine Pylorus-Myotomie nach Fredet-Ramstedt durchgeführt. Zwei Katzen erbrachen nach der Operation bis heute nicht mehr, während bei den anderen zwei keine vollständige Heilung erzielt werden konnte. Die Tatsache, dass anlässlich der Laparotomie in allen vier Fällen keine Verdickung des Pylorus festgestellt und bei zwei Katzen die Symptome mit Spasmolytika gestoppt werden konnten, deutet darauf hin, dass es sich bei der Störung wahrscheinlich um einen Pylorusspasmus handelt.

### Résumé

L'auteur rapporte sur le cas de quatre chats qui vomissaient souvent pendant une période prolongée sans que l'état général se soit altéré et sans perte de l'appétit. Sur la base de l'anamnèse, de l'examen clinique et radiologique on a constaté une dysfonction du pylore. Les animaux ont été opérés après un traitement médicamenteux; on a réalisé une myotomie du pylore selon Fredet-Ramstedt. Depuis l'opération, deux chats ont cessé de vomir jusqu'à ce jour; chez les deux autres chats on n'a pas obtenu une guérison complète. Le fait que lors de la laparotomie on n'avait constaté aucun épaississement du pylore chez les quatre chats et que chez deux chats les symptômes ont été supprimés par des spasmolytiques, donne à penser qu'il s'agit probablement d'un spasme du pylore dans cette affection.

### Riassunto

Si riferisce di quattro gatti affetti da vomito da un tempo piuttosto lungo, senza che il loro generale stato di salute o il loro appetito ne risentissero. I dati anamnestici, clinici e radiologici rivelarono una disfunzione del piloro. Dopo aver sperimentato una terapia medica, gli animali sono stati sottoposti ad intervento chirurgico. È stata eseguita una miotomia del piloro secondo il metodo di Fredet-Ramstedt. Due dei soggetti non hannopiù presentato vomito dal momento dell'operazione ad oggi, ma negli altri due casi non è raggiunto una guarigione completa. Il fatto che durante l'operazione non è stato osservato ispessimento del piloro in nessuno dei quattro casi e che in due gatti i sintomi potevano essere arrestati con spasmolitici, indica che la alterazione era probabilmente dovuta a spasmo del piloro.

### Summary

An account is given of four cats which were subject to frequent vomiting over a fairly long time, without their general health or appetite being affected. Anamnesis and clinical and X-ray examinations revealed a dysfunction of the pylorus. After medicinal therapy had been tried experimentally the animals were operated upon. A pylorus-myotomy was carried out according to the Fredet-Ramstedt method. Two of the cats have not vomited again since the operation up to now, but in the other two cases a complete cure could not be achieved. The fact that during the laparotomy there was no

thickening of the pylorus found in any of the four cases and that in two cats the symptoms could be arrested with spasmolytics indicates that the disturbance has probably been due to spasm of the pylorus.

### Literatur

- [1] Arnoczky S.P., Ryan W.W.: Gastrotomy and Pyloroplasty. *The Veterinary Clinics of North America* 5, No 3, 343-351 (1975). - [2] Burge H.: Vagotomy. Edward Arnold, London 1964. - [3] Catcott E.J., Ed.: *Feline Medicine and Surgery*, Second Edition, S. 163, American Veterinary Publications, Santa Barbara, California 1975. - [4] Heller A.: *Klinisch-physiologische Untersuchungen der Ketalar®-Vétranquil®-Anaesthesie bei Katzen*. Diss. Zürich 1977. - [5] Joshua J.O.: Vomiting in the Cat. *Mod. vet. Pract.* 41, Nov. 15, 36-42 (1960). - [6] Lakatos L., Ruckstuhl B.: Hypertrophische Pylorusstenose beim Hund. *Schweiz. Arch. Tierheilk.* 119, 155-160 (1977). - [7] Pearson H., Gaskell C.J., Gibbs Ch., Waterman A.: Pyloric and oesophageal dysfunction in the cat. *J. small Anim. Pract.* 15, 487-501 (1974). - [8] Twaddle A.A.: Pyloric stenosis in three cats and its correction by pyloroplasty. *N.Z. vet. J.* 18, 15-17 (1970). - [9] Twaddle A.A.: Congenital Pyloric stenosis in two kittens corrected by pyloroplasty. *N. Z. vet. J.* 19, 26-27 (1971). - [10] Wilkinson G.T.: *Diseases of the Cat*. Pergamon Press, Oxford 1966.

## BUCHBESPRECHUNG

**Kompendium der Embryologie der Haustiere.** 2. Auflage. Von Günther Michel. Mit 232 Abbildungen und 15 Tabellen, 398 Seiten. VEB Gustav Fischer, Jena 1977. Leinen, M 28.-.

Wie das innerhalb recht kurzer Zeit notwendige Erscheinen einer 2. Auflage beweisen mag, erfreut sich das Kompendium der Embryologie der Haustiere, als das auf seinem Gebiet zumindest im deutschsprachigen Raum führende Werk, besonderer Beliebtheit.

Das umfangreiche Stoffgebiet der Haustierembryologie wird hier in kürzester Form klar und übersichtlich vermittelt. Zum besseren Verständnis der gerade in der Embryologie nicht einfach darzustellenden Entwicklungssequenzen dienen zahlreiche Zeichnungen, Mikrophotographien und besonders instruktive Übersichtstabellen. Hinweise auf weiterführende Literatur öffnen den Weg zu vertiefenden Detailstudien.

Auch in dieser Auflage werden Blastogenese und die Plazentation mit der damit verbundenen Bildung der Embryonalhüllen eingehender erörtert als die Progenese und die Organentwicklung. Vergleiche mit dem Menschen und mit Versuchstieren machen die Entwicklungsvorgänge bei den Haustieren verständlicher, wenn dies auch, den Rahmen dieses Werkes berücksichtigend, nicht erschöpfend erfolgen kann. Neben Ergänzungen, die dem aktuellen Stand des Wissens Rechnung tragen, wird dem Kompendium ein kurzer Abschnitt über die Grundzüge der allgemeinen Teratologie neu zugefügt.

Dieses Buch richtet sich in erster Linie an Studenten der Tiermedizin, dürfte aber auch Studierenden der Humanmedizin, Biologie und Tierzucht ein wertvoller Ratgeber sein.

R. Leiser, Bern