

Zeitschrift: Schweizer Archiv für Tierheilkunde SAT : die Fachzeitschrift für Tierärztinnen und Tierärzte = Archives Suisses de Médecine Vétérinaire ASMV : la revue professionnelle des vétérinaires

Herausgeber: Gesellschaft Schweizer Tierärztinnen und Tierärzte

Band: 119 (1977)

Heft: 11

Artikel: Perikarddefekt mit Einklemmung des Herzens bei einem Hund

Autor: Ingh, T.S.G.A.M. van den

DOI: <https://doi.org/10.5169/seals-593547>

Nutzungsbedingungen

Die ETH-Bibliothek ist die Anbieterin der digitalisierten Zeitschriften. Sie besitzt keine Urheberrechte an den Zeitschriften und ist nicht verantwortlich für deren Inhalte. Die Rechte liegen in der Regel bei den Herausgebern beziehungsweise den externen Rechteinhabern. [Siehe Rechtliche Hinweise.](#)

Conditions d'utilisation

L'ETH Library est le fournisseur des revues numérisées. Elle ne détient aucun droit d'auteur sur les revues et n'est pas responsable de leur contenu. En règle générale, les droits sont détenus par les éditeurs ou les détenteurs de droits externes. [Voir Informations légales.](#)

Terms of use

The ETH Library is the provider of the digitised journals. It does not own any copyrights to the journals and is not responsible for their content. The rights usually lie with the publishers or the external rights holders. [See Legal notice.](#)

Download PDF: 17.03.2025

ETH-Bibliothek Zürich, E-Periodica, <https://www.e-periodica.ch>

Kurze Originalmitteilung**Perikarddefekt mit Einklemmung des Herzens bei einem Hund**von T.S.G.A.M. van den Ingh¹

Perikarddefekte sind relativ selten. In älterer Literatur liegen nur fünf Mitteilungen über Perikarddefekte beim Hund vor (Moore, 1925; Teuscher, 1958; Köhler, 1958; Pallaske, 1959 und Dämmrich, 1960). Neuerdings berichten Van der Gaag und Van der Luer (1977) über acht Hunde mit einem bis vier Perikarddefekten, welche als Nebenbefund bei der Sektion angetroffen wurden. Nachfolgend wird ein weiterer Fall mit akutem Herzversagen vorgestellt.

Fallbeschreibung

Ein mittelgrosser, etwa 10jähriger kastrierter Bastardrüde wurde zur Sektion eingeliefert. Nach Angaben des Besitzers war der Hund immer völlig gesund, hatte dann in der Nacht erbrochen und war innerhalb weniger Stunden gestorben.

Das gutgenährte Tier zeigte bei der Sektion keine äusserlichen Besonderheiten. In der Brusthöhle wurden 20 ml serosanguinöse Flüssigkeit gefunden, die Lungen waren blutreich. Der rechte und ventrale Teil des Herzens trat aus dem Perikard hervor und war diffus rot verfärbt; ein matter, feingranulärer Fibrinbelag bedeckte an dieser Stelle das Epikard. Das Perikard zeigte einen 4,5 cm grossen, rund-ovalen Defekt an der rechten Seite; der Rand des Defektes war glatt und bindegewebig verdickt. Das Herz war in diesem Perikarddefekt eingeklemmt. Nach Wegnahme des Perikards kam an der Einklemmungsstelle eine tiefe Furche zum Vorschein. Der innerhalb des Perikards liegende Herzteil hatte eine normale, blasse Farbe und eine glänzende Oberfläche. An einer Stelle gerade über der Furche wies das rechte Atrium eine chronische, filamentöse Epikarditis auf. Beim Anschneiden des Herzens zeigte der eingeklemmte Teil eine matte graurote Farbe; auch waren subendokardiale Blutungen vorhanden. Weitere Sektionsbefunde waren blutreiche Leber, leerer Magen und starker Bandwurmbefall.

Histologisch war an der Einklemmungsstelle eine relativ scharfe Grenze zwischen normalem und dystrophischem Herzgewebe erkennbar. Während

¹ Adresse: Dr. T.S.G.A.M. van den Ingh, Institut für Tierpathologie, Postfach 2735, CH-3001 Bern

der normale Teil eine lockere, leicht ödematöse Struktur mit normalen Muskelfasern aufwies, war das dystrophische Gewebe hochgradig verändert. Die Gefäße waren sehr dilatiert, die Gefäßwände oft ödematös aufgelockert. Das interstitielle Gewebe war stark verbreitert durch Ödem, Fibrin und massive Blutungen. Die Muskulatur war meist hochgradig verändert. Sie färbte sich mehr eosinophil an, bei stärkerer Vergrößerung zeigten die Muskelfasern eine feinkörnige bis hyaline Degeneration, teilweise mit Karyopyknose und -lysis. Auch die Purkinje' Fasern erschienen degeneriert und hatten einen stark eosinophilen, hyalinen Aspekt. Im subendokardialen und subepikardialen Gewebe wurden massive Blutungen beobachtet, wobei lokal Fibrin auf das Epi- und Endokard ausgetreten war. Die Veränderungen an der (dünneren) rechten Kammer und am rechten Vorhof waren heftiger als an der dickeren linken Kammer. Das Perikard zeigte am freien Ende eine knospenartige, bindegewebige Verdickung; im Perikard wurden keine entzündlichen Infiltrate beobachtet.

Diskussion

Die akute Erkrankung, das Erbrechen und der rasch eintretende Tod unseres Hundes lassen sich gut durch die Einklemmung des Herzens im Perikarddefekt mit nachfolgendem akutem Herzversagen erklären.

Aufgrund der Befunde von Van der Gaag und Van der Luer (1977) sind Perikarddefekte vermutlich häufiger, als die ältere Literatur vermuten lässt. Sie bleiben aber oft Nebenbefund bei der Sektion und ohne klinische Bedeutung; Defekte mit Einklemmung des Herzens und tödlichem Verlauf kommen nur selten vor. Auch beim Menschen sind die meisten Perikarddefekte Zufallsbefund bei der Sektion (Saint Pierre und Froment, 1970). Ob diese Perikarddefekte kongenitaler oder traumatischer Natur sind, lässt sich meist nicht nachweisen. Nur in Einzelfällen ist dieser Entscheid möglich, wie in den von Dämmrich (1960) und Pallaske (1959) beschriebenen Fällen. Auch in unserem Fall steht weder eine Anomalie noch ein Trauma im Vordergrund.

Zusammenfassung

Bei einem Hund wird ein Perikarddefekt mit Einklemmung des Herzens beschrieben, welcher zu akutem Herzversagen geführt hatte.

Résumé

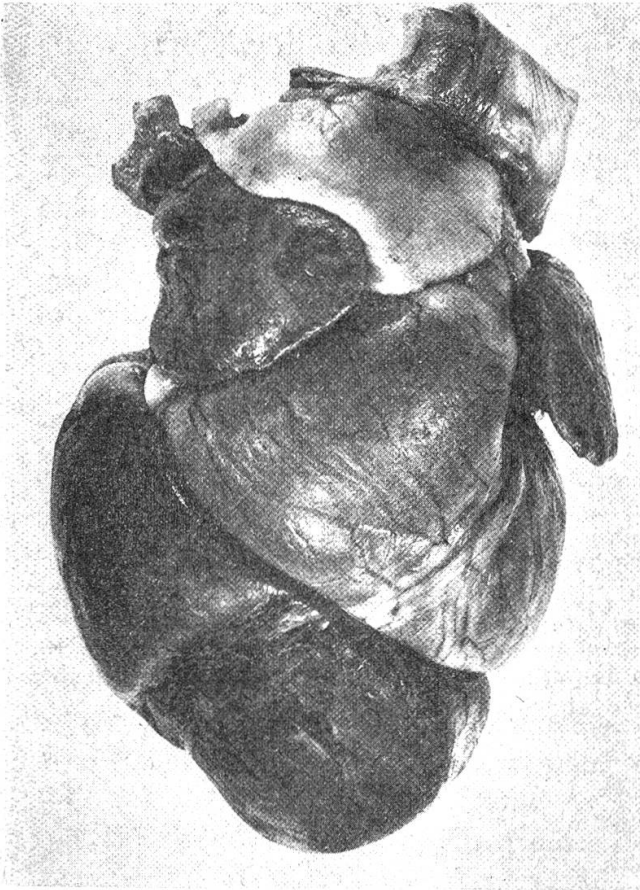
Description d'un défaut du péricarde avec strangulation du cœur chez un chien. La nécrose du myocarde incarcéré avait entraîné une insuffisance cardiaque aiguë.

Abb. 1 Herz: Einschnürungsfurche und Inkarzeration des hervorgetretenen Herzteiles.

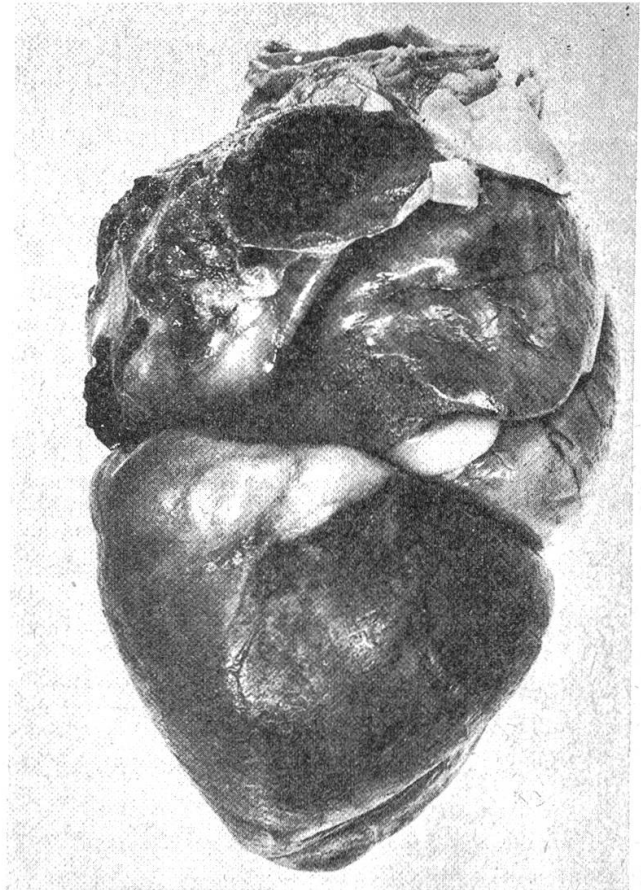
Abb. 2 Herz: Fast vollständige Inkarzeration des rechten Ventrikels. Chronische proliferative Epikarditis des rechten Vorhofes.

Abb. 3 Perikarddefekt mit glattem verdicktem Rand (Pfeile).

Abb. 4 Perikard: Knospenartige, bindegewebige Verdickung des freien Randes; keine entzündlichen Infiltrate. HE 60×.



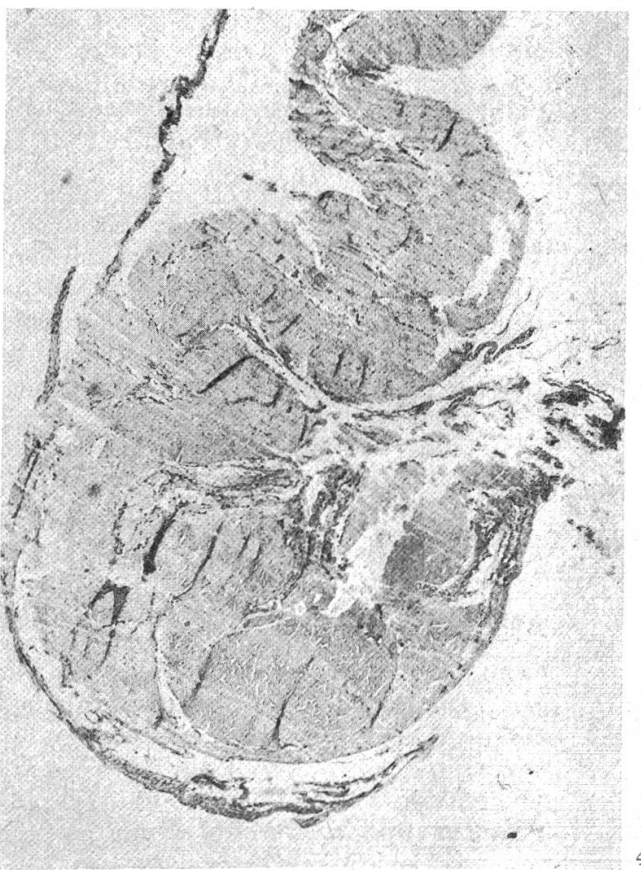1



2



3



4

Riassunto

Descrizione di un difetto del pericardio con strangolamento del cuore in un cane. La necrosi del miocardio incarcerato aveva indotto una insufficienza cardiaca acuta.

Summary

A defect of the pericardial sac in a dog had led to partial prolapse and incarceration of the heart, with acute necrosis of the herniated myocardium. The dog had died with signs of acute cardiac insufficiency.

Literatur

Dämmrich K.: Eine angeborene Zwerchfell-Herzbeutel-Brustraumspalte beim Hund. Berl. und Münch. Tierärztl. Wochenschrift 73, 374–375 (1960). – Köhler H.: Ruptur des Herzbeutels beim Hund. Dtsch. Tierärztl. Wochenschrift 65, 489 (1958). – Moore R.L.: Congenital deficiency of the pericardium. Arch. Surg. 11, 765–777 (1925). – Pallaske G.: Traumatische Perforation des Herzbeutels beim Hund. Dtsch. Tierärztl. Wochenschrift 66, 303 (1959). – Saint Pierre A. und Froment R.: Absences totales et partielles du péricarde. Arch. Mal. Cœur 63, 638–657 (1970). – Teuscher E.: Ein merkwürdiger Fall von Myokardnekrose beim Hund. Dtsch. Tierärztl. Wochenschrift 65, 409–410 (1958). – Van der Gaag J. und Van der Luer R.J.T.: Eight cases of pericardial defects in the dog. Vet. Pathol. 14, 14–18 (1977).

REFERATE

Calf blood extract in treatment of equine foot lesions. Von M. Shokry and A.H. El Sheik. Modern Veterinary Practice, 831 (1975).

Die Autoren, welche an der veterinär-medizinischen Fakultät der Universität Kairo tätig sind, berichten über ihre Erfahrungen mit einem aus Blut von Kälbern mit hoher RES-Aktivität gewonnenen eiweissfreien Extrakt bei hochgradigen infektiösen Prozessen wie septischer Pododermatitis an Esel und Pferd. Zu Gelée verarbeitet wurde der Extrakt nach sorgfältiger Entfernung nekrotischer Gewebsteile und Infektionsschutz auf die Wunden appliziert und diese mit einem Schutzverband versehen. Es zeigte sich, dass die Wundheilung unter sonst gleichen Voraussetzungen infolge Beschleunigung der Granulation und Keratinbildung bedeutend rascher – Verkürzung der Heilungsdauer um annähernd die Hälfte – erfolgte als bei einer konventionellen Behandlung.

H. Ries, Bern

Versuche und Erhebungen zur Förderung der Fleischproduktion beim Rind. Schriften der Schweiz. Vereinigung für Tierzucht; Nr. 50; Benteli Verlag, Bern, 1977. Fr. 6.50.

Die jüngste Schriftenreihe enthält 7 Vorträge (gehalten im März 1977), in denen die Möglichkeiten der züchterischen und produktionstechnischen Erhöhung der Fleisch-erzeugung, sowie Probleme der Vermarktung beim Rind dargelegt werden. Die grösste Bedeutung kommt den Gebrauchskreuzungen mit Fleischrassen zu. Der Umfang der Ammen- und Mutterkuhhaltung ist bescheiden.

W. Weber, Bern