

Zeitschrift: Schweizer Archiv für Tierheilkunde SAT : die Fachzeitschrift für Tierärztinnen und Tierärzte = Archives Suisses de Médecine Vétérinaire ASMV : la revue professionnelle des vétérinaires

Herausgeber: Gesellschaft Schweizer Tierärztinnen und Tierärzte

Band: 126 (1984)

Artikel: L'infarctus de la moelle épinière à la suite d'embolies fibrocartilagineuses chez le chien et le chat

Autor: Bichsel, P. / Vandeveldde, M. / Lang, J.

DOI: <https://doi.org/10.5169/seals-590431>

Nutzungsbedingungen

Die ETH-Bibliothek ist die Anbieterin der digitalisierten Zeitschriften. Sie besitzt keine Urheberrechte an den Zeitschriften und ist nicht verantwortlich für deren Inhalte. Die Rechte liegen in der Regel bei den Herausgebern beziehungsweise den externen Rechteinhabern. [Siehe Rechtliche Hinweise.](#)

Conditions d'utilisation

L'ETH Library est le fournisseur des revues numérisées. Elle ne détient aucun droit d'auteur sur les revues et n'est pas responsable de leur contenu. En règle générale, les droits sont détenus par les éditeurs ou les détenteurs de droits externes. [Voir Informations légales.](#)

Terms of use

The ETH Library is the provider of the digitised journals. It does not own any copyrights to the journals and is not responsible for their content. The rights usually lie with the publishers or the external rights holders. [See Legal notice.](#)

Download PDF: 02.04.2025

ETH-Bibliothek Zürich, E-Periodica, <https://www.e-periodica.ch>

Schweiz. Arch. Tierheilk. 126, 387–397, 1984

Institut de Neurologie comparée¹ et Clinique
pour petits Animaux² de l'Université de Berne

L'infarctus de la moelle épinière à la suite d'embolies fibrocartilagineuses chez le chien et le chat

Bichsel P.¹, Vandeveldde M.¹ et Lang J.²

Introduction

Griffiths fit en 1973 les premières observations clinico-pathologiques chez des chiens souffrant d'infarctus de la moelle épinière. Les désordres neurologiques qui en résultent sont caractérisés par la paralysie d'un ou de plusieurs membres survenue de manière suraiguë en l'absence de douleurs. Il n'est pas rare que ces symptômes prédominent d'un côté du corps. Ces phénomènes trouvent leur essence dans le développement d'une myélopathie nécrotisante avec cavitation qui tend parfois à se localiser davantage sur une moitié latérale du parenchyme médullaire. L'observation histologique révèle généralement la présence d'embolies fibrocartilagineuses dans la lumière d'artères ou de veines qui assurent l'irrigation de la moelle épinière (*Griffiths*, 1973; *Zaki*, 1974, 1976; *deLahunta*, 1976; *Hayes et al.*, 1978; *Gill*, 1979; *Stünzi et al.*, 1981). La pathogénèse de cette affection reste à ce jour inconnue. La plupart des cas furent décrits à l'étranger. En Suisse *Stünzi et al.* (1981) firent part de leurs observations faites sur cinq chiens. Malgré son apparition relativement rare, cette maladie doit être considérée dans le diagnostic différentiel des affections spinales d'apparition aiguë. Il n'est guère douteux que le diagnostic puisse, sur la base de l'anamnèse et de l'examen clinique, en être posé. Nous proposons d'illustrer cette affirmation en décrivant les images cliniques et pathologiques survenues chez onze chiens et un chat.

Matériel et méthode

Onze chiens (4 dogues allemands; 3 bouviers bernois; 1 St-Bernard, boxer, basset, berger allemand, Kerry Blue Terrier) âgés de 18 mois à 8 ans et un chat de douze ans représentent notre matériel d'examen (tableau 1). Nous avons examiné les états cliniques et neurologiques (*Hoerlein*, 1987) chez sept d'entre eux. Les autres sujets nous furent envoyés à fin d'autopsie, généralement accompagnés d'une description incomplète des symptômes neurologiques. Des analyses de sang (nombres de cellules rouges et blanches, image différentielle, sédimentation des érythrocytes, protéines sériques, sucre sanguin, sGPT, phosphatase alcaline, créatinine) furent effectuées dans le cas du Kerry Blue Terrier. Du serum des patients 2 et 3 a été recueilli.

¹ Adresse: Dr. P. Bichsel, Institut für vergl. Neurologie, Bremgartenstrasse 109a, Postfach 2735, CH-3001 Bern

Tableau 1: Symptômes neurologiques et localisation des lésions parenchymateuses

No. Patient	Paralyse	Premiers symptômes	Tests de correction	Réflexes spinaux	Tonus musculaire	Réflexe panniculaire	Sensibilité douloureuse	Nerfs craniens	Segment de m. e. nécrotique
1 St. Bernard 2 ans ♀	tétraplégie	paralyse ant. droit	absent ant. + post. droits	aréflexie ant. droit, hyperreflexie post. aux post.	absent ant. droit, hyperreflexie post. bilatérale	hyperreflexie ant. droit	anesthésie ant. droit, hyposthésie à droite ant. gauche	Horner partiel	C ₆
2 Boxer 5 ans ♀	tétraplégie	paralyse ant. droit	absent ant. droit, ralentis aux post.	aréflexie ant. droit, hyperreflexie post. bilatérale	absent ant. droit	normal	anesthésie 4 pattes	normaux	C ₆ -T ₁
3 Bouvier bernois 5 ans ♂	tétraplégie	tétraplégie	absent ant. droit, ralentis aux autres pattes	hyperreflexie ant. gauche, hyperreflexie bilatérale post.	—	hyperreflexie	hyposthésie ant. bilatérale	normaux	C ₇ -8
4 Basset 6 ans ♀	tétraplégie	parésie ant. bilatérale	—	hyperreflexie ant. bilatérale, 4 pattes hyperreflexie post. bilatérale	abaissé	normal	normal	Horner gauche	C ₇ -8
5 Berger allemand 8 ans ♀	paraplégie	paraplégie	—	hyperreflexie post. bilatérale	augmenté 2 post.	aréflexie sacrum-L ₄	normal	normaux	segment lombaire cranial
6 Bouvier bernois 1½ ans ♂	paraplégie	paralyse post. gauche	—	—	—	—	—	—	3 segments thoracaux craniaux
7 Dogue allemand 6½ ans ♂	tétraplégie	parésie ant. + post. gauche	—	—	—	—	—	—	segments cervicaux caudaux

Tableau 1 (suite)

No. Patient	Paralyse	Premiers symptômes	Tests de correction	Réflexes spinaux	Tonus musculaire	Réflexe panniculaire	Sensibilité douloureuse	Nerfs craniens	Segment de m. e. nécrotique
8 Dogue allemand 19 mois ♀	paraplégie	paraplégie	—	—	—	—	—	—	L ₁
9 Kerry Blue Terrier 6 ans ♂	tétraplégie	tétraplégie	—	hyperreflexie ant. bilatérale, 2 ant. hyperreflexie post. bilatérale	abaissé 2 ant. augmenté 2 post.	—	hyposthésie ant. bilatérale	—	renflement cervical
10 Dogue allemand 6 ans ♂	ataxie généralisée	ataxie généralisée	—	aréflexie 2 ant. hyperreflexie 2 post.	abaissé 2 ant. augmenté 2 post.	—	—	normaux	T ₁
11 Dogue allemand age? ♂	paraplégie	—	—	—	—	—	—	—	segments lombosacrés
12 Chat 12 ans sexe?	paraplégie	parésie 2 post.	—	—	—	—	—	—	renflement lombosacré

ant.: membre antérieur
post.: membre postérieur
m.e.: moelle épinière
—: pas examiné

Après soumission de ce texte, nous avons examiné une chatte castrée de douze ans atteinte de tétraplégie. Apparue d'une manière suraigüe, elle n'était pas accompagnée de douleur. Des foyers de myélomalacie au sein des intumescences cervicale et lombaire ont sans doute été provoqués par des embolies fibrocartilagineuses, bien qu'elles n'aient pas encore été démontrées dans nos coupes histologiques.

Radiographies et myélographie

Après une prémédication à l'atropine, la mise sous sédation des patients 1 à 4 et 7 grâce à une injection intra-veineuse de thiobarbiturique (Surital®: 1 ml/2½ kg de poids corporel) précéda la mise sous narcose par inhalation des chiens intubés recevant un mélange constitué de fluothane, de N₂O et d'O₂. Des radiographies latérales de la colonne vertébrale ont été faites avant de ponctionner l'espace sous-arachnoïde au niveau du trou atlanto-occipital en vue de recueillir du liquide céphalorachidien et de procéder à la myélographie de contraste après l'injection de 0,3 ml par kg d.p.c. de métrizamide (170 mg Iode/ml).

Liquide céphalorachidien

Nous avons, pour déceler une augmentation éventuelle des protéines de la liqueur de cinq chiens utilisé la réaction qualitative de Pandy (*Fankhauser, 1962*). Le nombre de cellules fut déterminé avant que nous n'observions leur morphologie après filtration d'une petite quantité de ce liquide à travers une membrane millipore et coloration de celle-ci au bleu de méthylène et à la fuchsine. Les concentrations d'albumine et d'immunoglobuline G (IgG) des liquides céphalorachidiens de deux chiens furent déterminées selon la méthode d'immunodiffusion électrique (*Bichsel et al., sous presse*) permettant d'évaluer l'état de la barrière hémato-encéphalique et de déceler une synthèse intrathécale éventuelle d'IgG.

Examens anatomo-pathologiques

La moelle épinière de chaque patient ainsi que le cerveau d'un chien ont été prélevés. Après fixation dans le formol à 4% les coupes des moelles épinières sur plusieurs segments et du cerveau (ganglions basaux, thalamus, mésencéphale, cervelet) ont été colorées à l'hémalaune et à l'éosine et au bleu d'alcan, ainsi qu'au PAS dans deux cas.

Résultats

Anamnèse

L'apparition suraiguë de tétraplégie, de paraplégie ou d'ataxie généralisée a motivé l'examen clinique de ces patients. Aucun d'entre eux ne semblait souffrir.

Etat général

Une conjonctivite à droite et un abcès de la région caudale du dos furent remarqués chez le Kerry Blue Terrier mais les analyses sanguines le concernant se révélèrent normales. Aucun symptôme extra-neural n'a été constaté chez les autres sujets.

Examen neurologique

Les symptômes neurologiques sont rassemblés dans le tableau 1. L'état psychique des patients était toujours normal. L'innervation oculaire sympathique perturbée s'exprimait chez un chien par la présence d'un syndrome de Horner unilatéral partiel (miose) et complet chez le second (miose, protrusion de la troisième paupière, ptose).

Chez les patients 1 à 3 les réflexes de maintien et de posture reflétaient des déficits neurologiques caractérisés également par une atteinte plus marquée d'un côté du corps. Les réflexes spinaux et le tonus musculaire d'une ou de plusieurs pattes des chiens 1 à 5, 9 et 10 étaient pathologiques. Le réflexe panniculaire du berger allemand était absent dans la région sacro-lombaire alors qu'il présentait une hyperréflexie sur toute la longueur du dos chez le St-Bernard et un bouvier bernois (3). Une diminution ou l'absence de sensibilité douloureuse profonde survint au niveau d'une ou de plusieurs pattes chez les sujets 1 à 3 et 9.

Radiographies et myélographies

Les résultats des examens radiologiques sont rassemblés dans le tableau 2. A l'exception du disque intervertébral C_{5/6} légèrement calcifié du bouvier bernois 3, nous n'avons pas décelé d'autres modifications pathologiques de la colonne vertébrale sur les radiographies à vide des chiens 1 à 4 et 7. Les myélographies par contre présentaient des élargissements de la moelle épinière proches du renflement cervical provoquant l'interruption du flux de métrizamide (Fig. 1, 2). Chez le St-Bernard un élargissement fusiforme de l'espace sous-arachnoïde et un passage momentanément interrompu du liquide de contraste ont été remarqués.

Tableau 2: Examens radiologiques

Patient	Nombre de jours de maladie	Résultats	Localisation
1	5	Fort élargissement de la m.e. Flux du l.c. ralenti	C 6-7
2	2	Espace subarachnoïdal comprimé	C 6
3	3	Espace subarachnoïdal comprimé	C 6
4	5	Espace subarachnoïdal comprimé	C 7
7	1½	Elargissement fusiforme léger de la m.e.	C 7

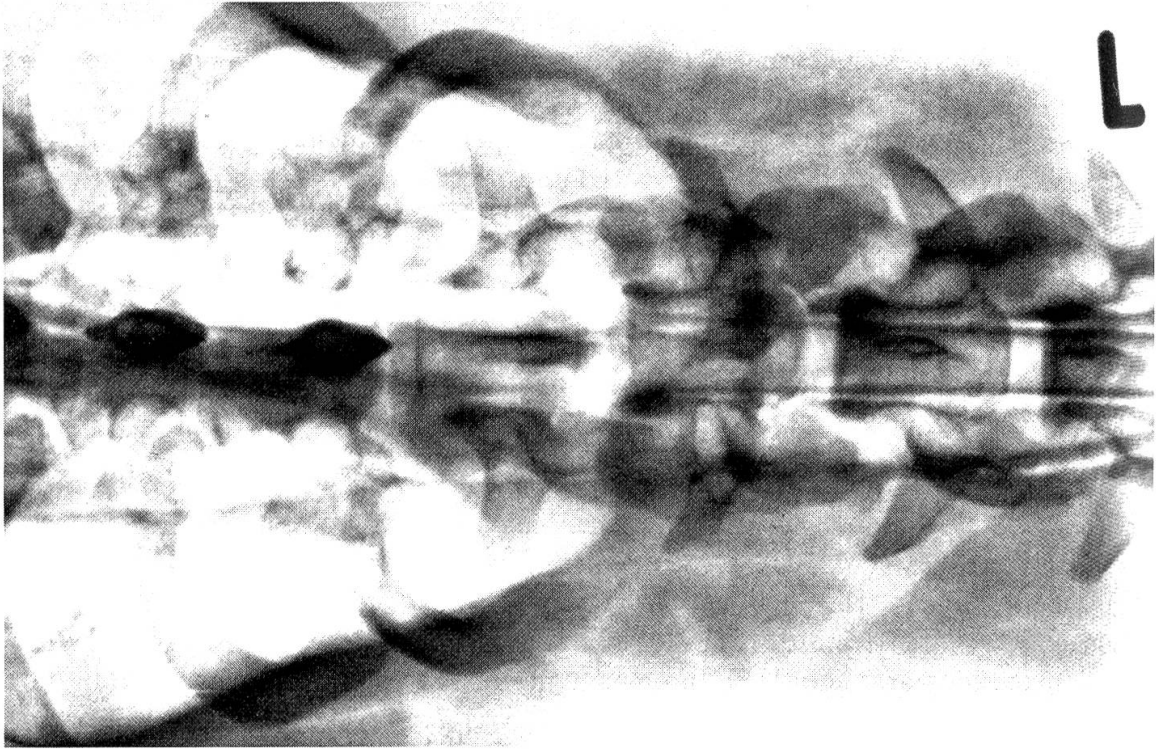
m.e. = moelle épinière

l.c. = liquide de contraste

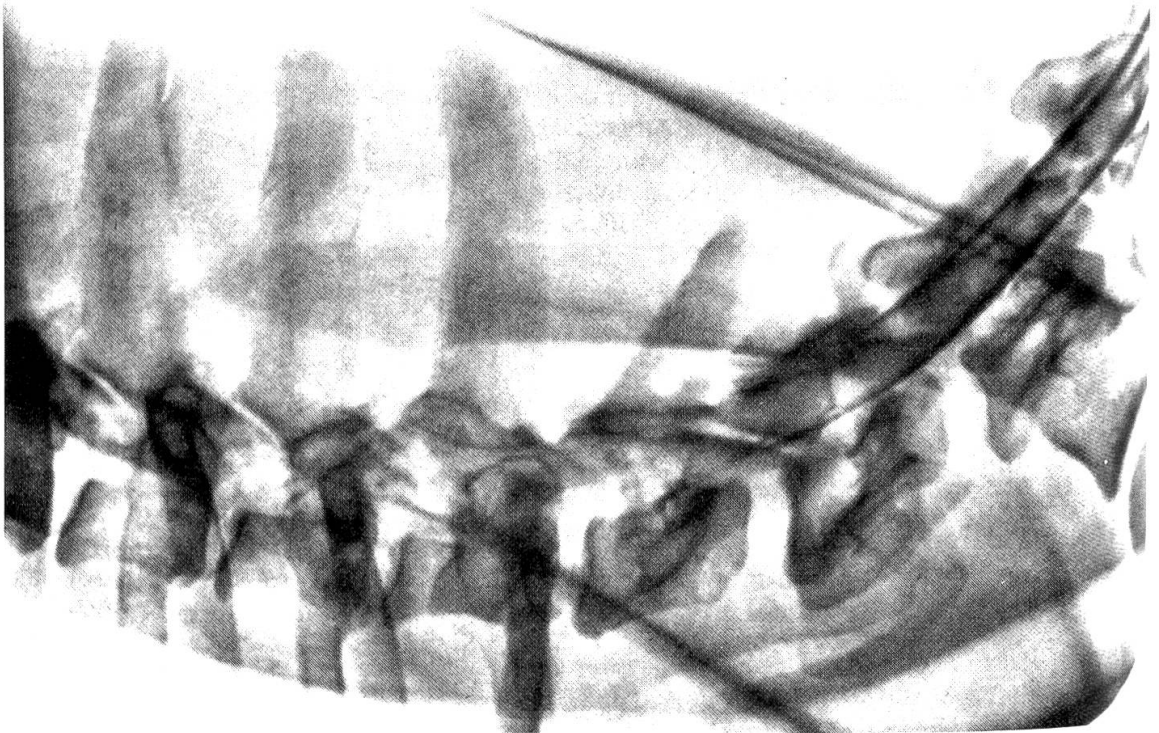Liquide céphalorachidien

Les résultats d'analyses sont rassemblés dans le tableau 3. La réaction de Pandy des liquides examinés* fut toujours positive (+ à + + +) signalant une augmentation nette de la concentration protéique. Les nombres variables des cellules se situent entre 2 et 225 par 3 mm³. Il s'agit de lymphocytes, de monocytes et de granulocytes neutrophiles. Les valeurs d'albumine de 27 mg/100 ml des chiens 2 et 3 se situent à la limite supérieure des concentrations physiologiques (17,1 ± 6,7 mg/100 ml; 7,5-27,6) laissant suspecter une lésion discrète de la barrière hémato-encéphalique. Le calcul de l'index IgG du

*(tous recueillis au niveau atlanto-occipital et non pas dans la région lombaire)



1



2

Fig. 1, 2: Myélographie du St-Bernhard. Prise de vue ventro-dorsale (fig. 1) et latérale (fig. 2)

Tableau 3: Composition des liquides céphalorachidiens

Patient N ^o	Réaction de Pandy	Nombre de cellules/3 mm ³	Type cellulaire Valeurs absolues			Albumine mg/100 ml	Index IgG
			Monocytes	Lymphocytes	Gran. neutrophiles		
1	+	3	3	0	0	—	—
2	++ à +++	2	0	2	0	27	0,16
3	+++	12	10	2	0	27	2,99
4	++ à +++	225	139	81	5	—	—
7	++	5	5	0	0	—	—

+ légèrement positif
 +++ fortement positif
 - non déterminé

chien 3 (valeurs normales $\leq 0,9$) a signalé avec une valeur de 2,99 la présence d'une synthèse intrathécale d'IgG et l'absence de celle-ci (index 0,16) chez le chien 2.

Résultats d'autopsies

La localisation des lésions médullaires est indiquée dans la tableau 1. Cinq chiens souffraient de myélopathie nécrotisante d'un ou de plusieurs segments médullaires au niveau du renflement cervical et deux autres à celui de l'intumescence lombosacrée. Des lésions identiques se répartissent chez les autres patients dans les régions cervicale 4/5 (1 cas), thoracale (2 cas) et lombaire craniale (2 cas). L'histologie révèle la présence de malacies avec cavitation des substances grise et blanche du parenchyme médullaire. Il survient parfois que ces modifications soient plus intenses d'un côté de la moelle épinière que de l'autre. Une stase sanguine proche des foyers nécrotiques et d'intensité variable ainsi que des hémorragies discrètes à prononcées côtoient les autres modifications tissulaires. D'autres signes de dégénérescence sont illustrés par des gaines de myéline oedémateuses, une nécrose des axones et une chromatolyse des neurones. Une gliose et une infiltration de cellules mononucléaires surviennent parfois au cours du processus. Des embolies fibrocartilagineuses dans la lumière de veines et d'artères étaient visibles chez neuf des onze patients, réparties chez 6 d'entre eux au sein de l'espace sous-arachnoïde et dans la substance médullaire grise chez 3 autres. La coloration au bleu d'alcan signalait dans chaque cas une origine fibrocartilagineuse. Il en fut de même des deux colorations au PAS. De part la distension des parois vasculaires due à la présence d'embolies il est difficile de créer une distinction nette entre artères et veines. Il semble que dans la plupart des cas il se soit agi d'artéριοles.

Discussion

L'infarctus de la moelle épinière apparaît plus fréquemment chez les chiens de grandes races. *Griffiths* (1973) et *deLahunta* (1976) l'ont cependant diagnostiqué chez

trois sujets de taille réduite. Il s'agissait d'un fox terrier, d'un shetland sheepdog et d'un schnauzer nain. Un seul cas chez le chat a été décrit auparavant par *Zaki* (1976).

Symptomatologie

L'infarctus de la moelle épinière apparaît spontanément et provoque des déficits moteurs suraigus. Cette affection indolore n'a pas d'étiologie traumatique. Les patients souffrent de tétraplégie, de paraplégie ou d'autres désordres neurologiques telle que l'ataxie généralisée d'un de nos chiens. La nature des symptômes neurologiques dépend de la localisation et du degré de destruction du parenchyme médullaire. Nous distinguons les symptômes dus à l'atteinte des neurones moteurs périphériques à l'endroit d'une des intumescences de ceux provoqués par une lésion des voies afférentes et efférentes de la substance blanche. Les premières aboutissent à une hypo- ou aréflexie des pattes atteintes avec un tonus musculaire abaissé ou absent. La nature des secondes se caractérise par une activité musculaire perturbée caudalement à la lésion. Des déficits de la proprioception et de la sensibilité douloureuse ainsi qu'une hyperréflexie et un tonus musculaire augmenté sont également visibles. En général ces deux phénomènes apparaissent simultanément mais les lésions des neurones moteurs périphériques ne sont clairement reconnues qu'au niveau des pattes lors du jugement de réflexes spinaux et du tonus musculaire qui se trouvent être déprimés. La présence d'un syndrome de Horner (miose, enophthalmus, protrusion de la 3ème paupière, ptose) permet d'établir le diagnostic topographique. Il s'agit d'une dénervation sympathique périphérique de l'iris, des vaisseaux sanguins et de la musculature lisse orbitaux. Les neurones sympathiques sont logées dans les deux premiers segments thoracaux de la moelle épinière. Une lésion à cet endroit est à même de provoquer un syndrome uni- ou bilatéral. La prédominance éventuelle des symptômes sur un côté du corps est due à une atteinte plus grave d'une moitié du parenchyme médullaire que de l'autre. Le pronostic des infarctus de la moelle épinière est généralement défavorable bien que des cas rares de rémissions spontanées aient été décrits par *deLahunta* (1976). Aucun traitement spécifique ne peut être proposé.

Résultats des autopsies

Des foyers de myélopathie nécrotisante d'un ou de plusieurs segments caractérisent les changements histologiques observés. Des embolies fibrocartilagineuses artérielles ou veineuses sont dans la plupart des cas visibles et confirment le diagnostic clinique.

Pathogénèse

On suppose que des fragments de noyaux pulpeux pénètrent dans les artères ou les veines intervertébrales par un phénomène encore inconnu ou lors de prolapses de disques intervertébraux comme l'ont démontré *Zaki* (1976) et *Hayes et al.* (1978). Des flux sanguins rétrogrades lors de pression intra-abdominale ou intra-thoracale (p. ex. lors d'accès de toux) semblent assurer le transport d'embolies veineuses jusque dans la

moelle épinière (*Griffiths*, 1973; *Zaki*, 1974, 1976; *deLahunta*, 1976; *Hayes et al.*, 1978; *Stünzi et al.*, 1981). Relevons que la plupart des hernies discales surviennent sans qu'apparaissent des embolies dans la moelle épinière si bien qu'une corrélation systématique entre ces deux phénomènes est en général inexistante.

Diagnostic différentiel

Sur la base de l'apparition suraiguë des symptômes neurologiques en l'absence de traumatisme et de douleur, nous excluons l'éventualité d'une tumeur, d'une inflammation ou d'une malformation. Des problèmes vasculaires ou des hernies discales sont les seules alternatives vraisemblables. Selon *Hoerlein* (1978) les races prédisposées à souffrir de prolapses de disques rassemblent les sujets chondrodystrophoïdes alors que l'infarctus affecte principalement les gros chiens. La plupart des hernies discales surviennent au passage thoraco-lombaire. D'autres localisations au niveau cervical ne sont pas impossibles mais cette affection est toujours douloureuse. Le liquide céphalorachidien en cas de hernie peut être légèrement modifié sous la forme d'une réaction de Pandy à peine positive alors qu'elle est forte lors d'infarctus. En dernier ressort la myélographie permet d'exclure une compression extra durale.

Une augmentation de protéines de la liqueur associée à une pléocytose ne saurait, en présence de symptômes parlant pour une lésion neurologique focale, être attribuée à une myélite infectieuse qui, de part sa nature, provoque des lésions multifocales à diffuses. Un index IgG anormal ($> 0,9$) est le signe d'une synthèse intrathécale d'IgG par les cellules mononucléaires infiltrées (lymphocytes) et n'est sans doute possible que dans un stade chronique. En accord avec d'autres auteurs (*deLahunta*, 1976; *Stünzi et al.*, 1981) il nous semble que les radiographies à vide ne sont guère utiles. D'autre part nous n'avons procédé à une myélographie que chez cinq patients et ne devons pas accorder une importance aveugle au fait qu'un élargissement de la moelle épinière a toujours été remarqué. L'infarctus en effet ne provoque pas forcément un oedème de cet organe. Il est néanmoins intéressant de constater que cette modification était encore présente cinq jours après l'apparition des premiers symptômes.

Lors de suspicion d'infarctus de la moelle épinière la myélographie n'a pour seul but que d'infirmier la présence d'une compression médullaire justifiant à nos yeux cet examen.

Conclusion

Il apparaît que, selon le cours de la maladie, la nature des symptômes et les résultats d'analyses du liquide céphalorachidien, ainsi que ceux de la myélographie, le diagnostic clinique d'un infarctus de la moelle épinière peut-être posé avec une très grande probabilité.

Résumé des symptômes

- Apparition suraiguë d'un déficit même partiel de la locomotion mais souvent caractérisé par une tetra- ou paraplégie.
- Présence fréquente d'une aréflexie d'une ou de deux pattes antérieure(s) ou postérieure(s).

- Absence de douleurs.
- Augmentation nette de la concentration en protéines du liquide céphalorachidien.
- Radiographies à vide de la colonne vertébrale sans aspects pathologiques.
- Présence éventuelle d'un oedème de la moelle épinière visible lors de la myélographie.

Résumé

Nous décrivons les manifestations cliniques et pathologiques de l'infarctus de la moelle épinière observées chez onze chiens et un chat. Il est possible sur la base des examens neurologiques, des analyses du liquide céphalorachidien et de la myélographie de poser le diagnostic de cette maladie. L'autopsie révèle la présence d'une myélopathie nécrotisante avec cavitation du parenchyme. Nous avons trouvé des embolies fibrocartilagineuses chez 9 des 12 patients. Elles se trouvaient dans la lumière d'artères et de veines à l'endroit de l'espace sous-arachnoïde ou au sein du parenchyme médullaire.

Zusammenfassung

Die klinischen und pathologisch-anatomischen Erscheinungen des Rückenmarksinfarktes durch fibrocartilaginöse Embolie bei elf Hunden und einer Katze werden beschrieben. Aufgrund der exakten neurologischen Untersuchung, der Liquoruntersuchung und gegebenenfalls der Myelographie ist die klinische Diagnose stellbar.

Die pathologisch-anatomische Untersuchung zeigt eine umschriebene, nekrotisierende Myelopathie, teilweise mit Verflüssigung des Parenchyms. Bei neun unserer zwölf Fälle konnten fibrocartilaginöse Emboli im Lumen von arteriellen und venösen Gefässen im Bereich der Leptomeningen oder der Rückenmarksubstanz selbst nachgewiesen werden.

Riassunto

Le manifestazioni cliniche e patologico-anatomiche dell'infarto del midollo spinale da embolia fibrocartilaginosa in 11 cani ed 1 gatto sono descritte. Sulla scorta di una analisi neurologica esatta, dell'esame del liquor, e, secondo necessità, della mielografia è possibile stabilire la diagnosi clinica.

L'esame patologico-anatomico evidenzia una mielopatia circoscritta, necrotizzante, parzialmente con liquefazione del parenchima. In 9 degli 12 casi poterono esser identificati emboli fibrocartilaginosi nel lume di arterie e vene nel settore delle leptomeningi, oppure della sostanza del midollo spinale stessa.

Summary

The clinical and pathological aspects of spinal cord infarction associated with fibrocartilaginous embolism are described in 11 dogs and 1 cat. Based on a detailed neurological examination, analysis of the CSF and partly myelography, a clinical diagnosis of this disease can be made.

Severe spinal cord lesions with malacia and cavitation were found at necropsy. In nine of the 12 patients, fibrocartilaginous emboli in arteries or veins of the leptomeningeal space or of the spinal cord parenchyme could be found.

Bibliographie

Bichsel P., Vandeveld M., Vandeveld E. et Affolter U.: Immuno-electrophoretic determination of albumin and IgG in serum and cerebrospinal fluid in dogs with neurological diseases. Res. Vet. Sci., in press. – deLahunta A.: Ischemic myelopathy secondary to presumed fibrocartilaginous embolism in nine dogs. J. Am. Anim. Hosp. Assoc. 12, 37–48 (1976) – Fankhauser R.: The cerebrospinal fluid. In: Innes and Saunders. Comparative Neuropathology. Academic Press, New York, 1962 – Gill C. W.: Fibrocartilaginous embolic myelopathy in a dog. Canad. Vet. J. 20, 273–278 (1979) – Griffiths I. R.: Spinal cord infarction due to emboli arising from the intervertebral discs in the dog. I. comp. Pathol.

83 (1973) – *Hayes M. A., Creighton S. R., Boysen B. G. et Holfeld N.*: Acute necrotizing myelopathy from nucleus pulposus embolism in dogs with intervertebral disk degeneration. *JAVMA*, 173, 289–295 (1978) – *Hoerlein B. F.*: Canine Neurology. Diagnosis and Treatment. W. B. Saunders Co., 3rd ed., Philadelphia, 1978 – *Stünzi H., Oettli P. et Hauser B.*: Akute Lähmung als Folge von Knorpelembolien im Rückenmark des Hundes (klinische und pathologische Beobachtungen). *Schweiz. Arch. Tierheilk.* 123, 387–399 (1981) – *Zaki F. A., Prata R. G. et Kay W. J.*: Necrotizing myelopathy in five great danes. *JAVMA*, 165, 1080–1084 (1974) – *Zaki F. A. et Prata R. G.*: Necrotizing myelopathy secondary to embolization of herniated intervertebral disk material in the dog. *JAVMA*, 169, 222–228 (1976) – *Zaki F. A., Prata R. G. et Werner L. L.*: Necrotizing myelopathy in a cat. *JAVMA*, 169, 228–229 (1976)

Manuskripteingang: 2. Februar 1984

BUCHBESPRECHUNG

Lehrbuch der Anatomie der Haustiere. Von *Richard Nickel, August Schummer, Eugen Seiferle.* **Band IV: Nervensystem, Sinnesorgane, Endokrine Drüsen.** Von *Dr. Dr. h. c. E. Seiferle.* 2. durchgesehene Auflage, herausgegeben von *Prof. Dr. G. Böhme*, Berlin 1984. 425 Seiten mit 250 Abbildungen, davon 93 mehrfarbig, im Text und auf 10 Tafeln. 28 × 19 cm, Balacron geb., DM 198.–.

Prof. Eugen Seiferle hat das Erscheinen der 2. Auflage nicht mehr gesehen; am 3. September 1983 verstarb er im Alter von 82 Jahren. Nachruf dieses Archiv: 125 pp. 850, 869–870, 876 (1983). Prof. Gerhard Böhme, der die Herausgabe besorgte, sagt im Vorwort: «Die mir von Herrn Dr. Friedrich Georgi angetragene Bearbeitung des Bandes IV des «Nickel/Schummer/Seiferle» habe ich aus zwei Gründen nur sehr zögernd übernommen. Zum einen ist dieser Band wie kein anderer ein sehr persönliches Werk. Herr Professor *Seiferle* hat sein Wissen und seine Erfahrung in eine Gesamtschau der Steuerungssysteme des Organismus eingebracht und zweifellos ein Standardwerk geschaffen, dem jeder Bearbeiter nur mit grösstem Respekt begegnen kann. Zum anderen war die zur Verfügung stehende Zeit bis zur vom Verlag geplanten zweiten Auflage des Buches so knapp bemessen, dass sie allenfalls für eine Durchsicht reichte.

Da das Grundkonzept des Buches nicht zur Diskussion stand und die Darstellung der anatomischen Verhältnisse der beschriebenen Organe ihre Gültigkeit behalten hat, konnte die vorliegende Durchsicht auf einige Abschnitte beschränkt werden, für die neue Erkenntnisse im vergangenen Jahrzehnt so gefestigt wurden, dass sie Eingang in die Lehrbücher fanden. Das betrifft die Kapitel über die Bauelemente des Nervensystems und die Kontakte der Nervenzellen. Die Abschnitte über die Entwicklung des Nervensystems und die spezielle Entwicklung des Zentralnervensystems sowie über Degeneration und Regeneration wurden neu gefasst. Bearbeitet wurden ferner das allgemeine Kapitel über das vegetative Nervensystem und die Kapitel Paraganglien und Organe der Oberflächen- und Tiefensensibilität. Im übrigen wurden an verschiedenen Stellen kleine Korrekturen und Ergänzungen vorgenommen und einige Druckfehler beseitigt.»

Das Werk Professor Seiferles hat seinen Namen und ist nicht mehr auf eine Rezension angewiesen. Es stellt in mehr als einer Hinsicht einen Markstein dar. Was seine unbestreitbaren Qualitäten betrifft, sind sie mit den Worten von Prof. Böhme ausgezeichnet charakterisiert. Es markiert aber auch eine Epoche – deren Ende nun wohl herannaht – in welcher ein Autor die Titanenarbeit auf sich nahm, im Alleingang die Anatomie des gesamten Nervensystems der wichtigen Haussäugetiere darzustellen. Der makroskopischen Anatomie, sollte man präzisieren, obschon man gerade beim Zentralnervensystem das nicht von blossem Auge Sichtbare unmöglich ganz übergehen kann, insbesondere wenn das Eingehen auf funktionelle Zusammenhänge angestrebt wird.

Es dürfte sich in Zukunft zeigen, dass diese klassischen Werke – auch wenn sie ihre Gültigkeit behalten werden – für den Studierenden zu anspruchsvoll sind und zu beladen mit Details, deren jeweilige Relevanz zu wenig differenziert dargestellt ist, und dass sie andererseits dem Spezialisten nicht mehr genügen, der umfassende und möglichst auch rezente Information sucht. Jener, der dies als Pathologe oder als Kliniker tut, wird bald einmal merken, dass solche Information oft nicht bis in die Karteien der Lehrbuchautoren gedrungen oder aber schlicht nicht vorhanden ist.