

Zeitschrift: Schweizer Archiv für Tierheilkunde SAT : die Fachzeitschrift für Tierärztinnen und Tierärzte = Archives Suisses de Médecine Vétérinaire ASMV : la revue professionnelle des vétérinaires

Herausgeber: Gesellschaft Schweizer Tierärztinnen und Tierärzte

Band: 126 (1984)

Artikel: Enzootische septikämische Listeriose in einer Wanderschafherde

Autor: Palmer, D.G.

DOI: <https://doi.org/10.5169/seals-591444>

Nutzungsbedingungen

Die ETH-Bibliothek ist die Anbieterin der digitalisierten Zeitschriften. Sie besitzt keine Urheberrechte an den Zeitschriften und ist nicht verantwortlich für deren Inhalte. Die Rechte liegen in der Regel bei den Herausgebern beziehungsweise den externen Rechteinhabern. [Siehe Rechtliche Hinweise.](#)

Conditions d'utilisation

L'ETH Library est le fournisseur des revues numérisées. Elle ne détient aucun droit d'auteur sur les revues et n'est pas responsable de leur contenu. En règle générale, les droits sont détenus par les éditeurs ou les détenteurs de droits externes. [Voir Informations légales.](#)

Terms of use

The ETH Library is the provider of the digitised journals. It does not own any copyrights to the journals and is not responsible for their content. The rights usually lie with the publishers or the external rights holders. [See Legal notice.](#)

Download PDF: 02.04.2025

ETH-Bibliothek Zürich, E-Periodica, <https://www.e-periodica.ch>

Schweiz. Arch. Tierheilk. 126, 539–543, 1984

Aus dem Institut für Veterinärpathologie (Direktor: Prof. Dr. H. Stünzi) der Universität Zürich

Kurze Originalmitteilung

Enzootische septikämische Listeriose in einer Wanderschafherde

D. G. Palmer

Einleitung

Infektionen mit *Listeria monocytogenes* treten vorwiegend in 3 getrennt verlaufenden Formen auf: Septikämie, Abort und Enzephalitis [3, 16, 18]. Gleichzeitiges Auftreten von Septikämie und Enzephalitis ist selten und wahrscheinlich die Folge einer protrahierten Sepsis mit hämatogener Hirninfektion [3, 4, 14, 17, 18, 20, 27]. Die Enzephalitis-Form entsteht durch eine ascendierende Infektion [1, 14, 21]. Die Beobachtung von Abort und Enzephalitis gleichzeitig in derselben Herde ist selten [8, 18, 24]. Alle 3 Infektionsformen können enzootisch auftreten, die Enzephalitis wird jedoch meistens nur sporadisch beobachtet [1, 24, 26].

Bei monogastrischen Tieren tritt die Listerieninfektion sowohl beim Jungtier wie auch beim adulten Tier am häufigsten als Septikämie auf. Im Gegensatz dazu beschränkt sich das Auftreten der septikämischen Listeriose beim Wiederkäuer hauptsächlich auf Jungtiere [3, 4, 16, 18, 23].

Die vorliegende Arbeit beschreibt den Ausbruch einer septikämisch verlaufenden Listerieninfektion bei adulten Tieren einer Wanderschafherde.

Kasuistik

Eine Wanderschafherde, bestehend aus 200 einjährigen weissen Alpenschafen, wurde von der Winterweide kommend eingestallt. Gleichzeitig wurde dabei das Futter von Heu auf Maissilage umgestellt. Zwei Tage danach verweigerten zahlreiche Tiere das Futter und deshalb wurde wieder Heu angeboten. Drei Tage nach der Einstallung starben über Nacht 12 Tiere. Acht Tiere mit Durchfall und Fieber mussten aufgrund ihres schlechten Allgemeinzustandes notgeschlachtet werden. In den folgenden 3 Tagen verendeten noch einmal insgesamt 70 Tiere.

Material und Methode

Zur Sektion gelangten 3 verendete Schafe. Zusätzlich wurden Leber, Niere und Milz von 8 notgeschlachteten Tieren eingesandt. Die Tiere wurden vollständig seziiert. Hirn, Leber, Niere, Milz, Pansen, Labmagen, Dünn- und Dickdarm der seziierten Tiere, sowie die Organe der notgeschlachteten Tiere wurden histologisch untersucht. Die Gewebeschnitte wurden mit Hämatoxylin und Eosin und zum Nachweis von Bakterien nach Brown-Brenn gefärbt.

Adresse: Winterthurerstrasse 260, CH-8057 Zürich

Von allen Tieren wurden Leber, Niere und Milz und von den verendeten Tieren zusätzlich der Darm bakteriologisch untersucht.

Resultate

Makroskopische Befunde

Die 3 Schafe befanden sich in einem guten Nährzustand. Die Schwanzregion war mit dünnflüssigem Kot verschmiert. In der Unterhaut, am Epi- und Endokard sowie auf der Darmserosa fielen petechiale Blutungen auf. Das Hirn war unverändert. Die Lunge war gestaut und im Herzbeutel befanden sich 10 ml leicht rötliche Flüssigkeit. Der Vormagen war gefüllt mit Silage und wenig Heu. Der pH des Panseninhaltes variierte zwischen 5,3 und 6,0. Die Schleimhaut des Labmagens sowie des Dünn- und Dickdarmes war massiv gerötet und ödematös. Die Labmagenschleimhaut wies zahlreiche weissliche, rot umrandete Herde von zirka 3 mm Durchmesser auf. Im Enddarm befand sich dünnflüssiger Kot. Eine mässige Anzahl von *Trichostrongyliden* und *Chabertina*

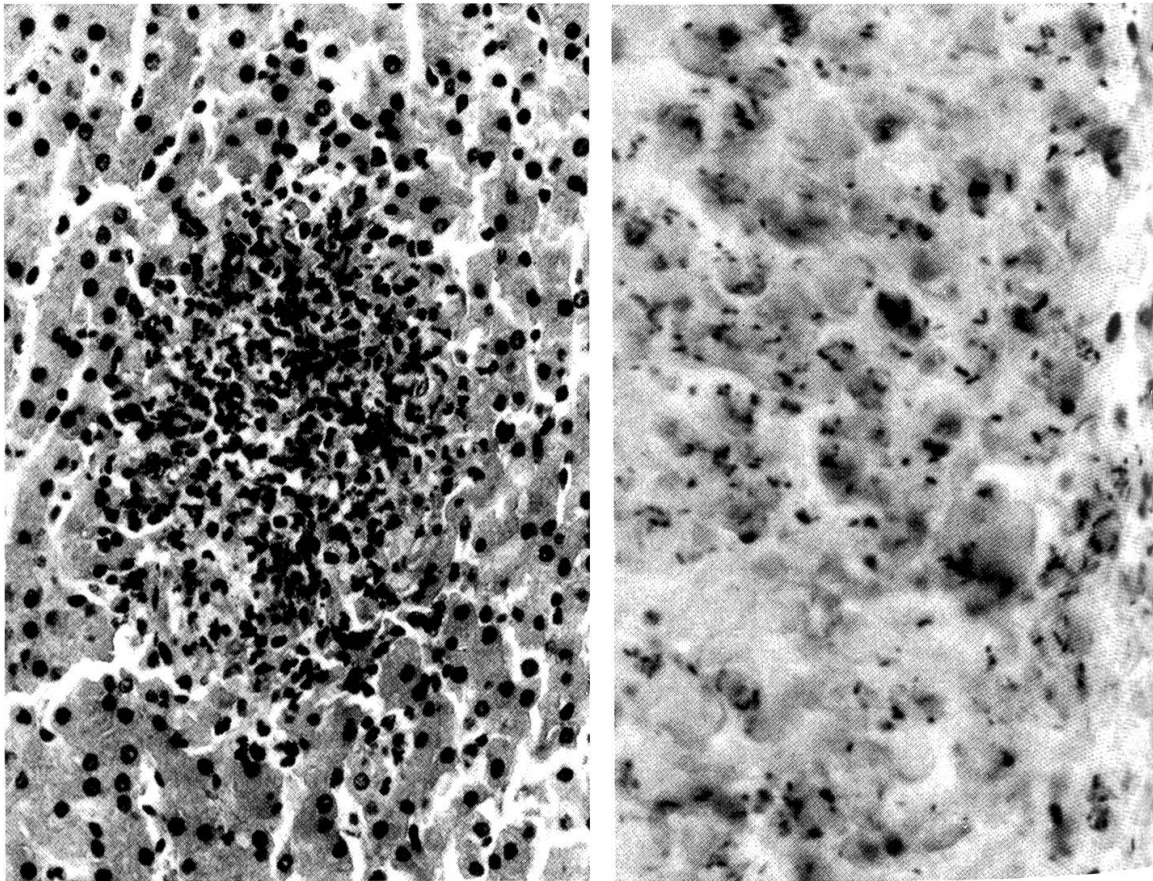


Abb. 1 Akute herdförmige Nekrose in der Leber eines an akuter septikämischer Listeriose verendeten Schafes. H + E, 25 ×.

Abb. 2 Gram-positive stäbchenförmige Bakterien im Zentrum einer Lebernekrose. Brown-Brenn. 100 ×.

ovina befanden sich im Magendarmtrakt. Leber und Milz der gestorbenen wie auch der toteschlachteten Tiere waren leichtgradig geschwollen. Die übrigen Organe zeigten keine Veränderungen.

Mikroskopische Befunde

Am auffälligsten waren die disseminierten herdförmigen Nekrosen in Leber, Milz, Labmagen und Darmschleimhaut (Abb. 1). Vereinzelt konnten Mikrothromben beobachtet werden. Die nekrotischen Herde waren in der Leber geringgradig, in der Magen-Darmschleimhaut und in der Milz mittelgradig mit neutrophilen Granulozyten infiltriert. Im Zentrum aller nekrotischen Herde fielen Kolonien von zum Teil intrazellulär gelegenen Gram-positiven Stäbchen auf (Abb. 2). Die Schleimhaut in Labmagen und Darm war hochgradig hyperämisch und wies in einigen Fällen Blutungen und hochgradige gemischtzellige Infiltrationen auf, die sich stellenweise bis in die Submucosa hinein ausdehnten. In den Gefäßen aller untersuchten Organe war eine Leukozytostase zu beobachten. Bei einem Schaf bestand ein leichtgradiges Ödem der Meningen, verbunden mit einer leichtgradigen Infiltration mit Lymphozyten und neutrophilen Granulozyten. In der Thalamusregion war zusätzlich ein perivaskuläres Ödem erkennbar. Alle untersuchten Tiere hatten eine vorbestehende mittelgradige chronische portale Hepatitis.

Bakteriologische Befunde

Aus den Organen aller Tiere konnte *Listeria monocytogenes* in grosser Anzahl isoliert werden. Die Untersuchung des Darmes auf Salmonellen und auf enteropathogene Clostridien und *E. coli* verlief negativ.

Diskussion

Die Listerienseptikämie adulter Schafe ist selten und wurde vorwiegend bei experimentellen Infektionen beobachtet [14, 18, 21, 24]. In Osteuropa scheint die septikämische Verlaufsform allerdings auch bei erwachsenen Schafen eine bedeutende Rolle zu spielen [13]. Auch in einer Milchviehherde ist diese Verlaufsform beobachtet worden [22]. Die in unseren Fällen gefundenen pathologischen Veränderungen sind charakteristisch und stimmen mit den in der Literatur beschriebenen Fällen nach experimentell herbeigeführter oder nach spontan aufgetretener septikämischer Listeriose überein [2, 4, 14, 15, 18, 19, 23, 25]. Endokarditis und granulomatöse Veränderungen, wie sie in vereinzelt Fällen beobachtet worden waren, fehlten in unseren akuten Fällen [18, 20, 24].

Wichtig für die Diagnose der Listerienseptikämie sind die charakteristischen disseminierten Nekrosen mit im Zentrum gelegenen Listerienkolonien. Die Leber scheint dabei das am häufigsten veränderte Organ zu sein [14]. Makroskopisch sichtbare Leberveränderungen können jedoch fehlen. Die bakteriologische Isolierung der Keime bestätigt die pathologisch-anatomische Diagnose. In geringen Mengen können Listerien allerdings auch aus Organen von Tieren mit anderer Todesursache oder von gesun-

den Tieren isoliert werden, dabei fehlen jedoch die pathognostischen Leberveränderungen [11].

Listerieninfektionen treten wie auch im beschriebenen Fall häufig in Zusammenhang mit Silagefütterung auf [8]. Die genauen Zusammenhänge sind allerdings unklar. *Listeria monocytogenes* scheint sich nur in schlechter Silage mit hohem pH vermehren zu können [5, 9]. Orale Aufnahme von Listerien ist unter natürlichen Haltungsbedingungen auch ohne Silagefütterung jederzeit möglich [7, 26]. Für das Auftreten und den Verlauf einer Listerieninfektion scheint der immunologische Status einer Herde oder eines Einzeltieres von Bedeutung zu sein [6–8, 12]. Eine immunsuppressive Wirkung von Silage wird vermutet [10]. Eine genauere epidemiologische Abklärung war im vorliegenden Fall nicht möglich. Es ist jedoch wahrscheinlich, dass das Zusammentreffen zahlreicher Faktoren wie Einstallung, Silagefütterung und schlecht ausgebildete Immunität gegen Listerien zur enzootisch verlaufenden septikämischen Listeriose in dieser Wanderschafherde führte.

Zusammenfassung

In einer aus 200 Tieren bestehenden Wanderschafherde starben innerhalb von 6 Tagen nach der Einstallung 90 Tiere an einer septikämischen Listeriose. Die pathologisch-anatomischen Veränderungen und die bakteriologischen Befunde werden beschrieben. Die Pathogenese wird anhand der bestehenden Literatur diskutiert.

Résumé

90 moutons d'un troupeau nomade de 200 bêtes sont morts d'une septicémie à *Listeria monocytogenes*, dans les 6 jours suivant la mise à l'étable. Description des modifications anatomo-pathologiques et résultats des examens bactériologiques. Analyse de la pathogénèse, sur la base de la littérature existante.

Riassunto

In un gregge trasumante composto da 200 pecore, nello spazio di 6 giorni, dopo la stabulazione perirono 90 animali a seguito di forma setticemica di listeriosi. Le lesioni anatomo-patologiche ed i reperi batteriologici sono descritti. La patogenesi viene discussa sulla base della presente letteratura.

Summary

90 sheep from a flock of 200 animals died within 6 days of being housed due to septicaemia caused by *Listeria monocytogenes*. The pathologic and bacteriologic findings are described and compared with similar reports in the literature.

Literatur

[1] Charlton K. M. and Garcia M. M.: Spontaneous listeric encephalitis and neuritis in sheep. Light microscopic studies. *Vet. Pathol.* 14, 297–313 (1977). – [2] Gall C.: Listeriose in einer Ziegenherde. *Berl. Münch. tierärztl. Wschr.* 75, 365–367 (1962). – [3] Gillespie J. H. and Timoney J. F.: The Genus *Listeria*; in Hagan and Bruner's *Infectious Diseases of Domestic Animals*; 7th ed., pp. 221–225, Cornell University Press, Ithaca and London, 1981. – [4] Gitter M., Terlecki S. and Turnbull P. A.: An outbreak of visceral and cerebral listeriosis in a flock of sheep in south east England. *Vet. Rec.* 77, 11–15 (1965). [5] Gouet P., Girardeau J. P. and Riou Y.: Inhibition of *Listeria monocytogenes* by defined lactic microflora in gnotobiotic silages of lucerne, fescue, ryegrass and maize – influence of dry

matter and temperature. *Animal Feed Science and Technology* 2, 297–305 (1977). – [6] *Grønstøl H. and Ulvund M.J.*: Listeric septicaemia in sheep with tickborne fever (Ehrlichiosis ovis). *Acta Vet. Scand.* 18, 575–577 (1977). – [7] *Grønstøl H.*: Listeriosis in sheep. *Listeria monocytogenes* excretion and immunological state in healthy sheep. *Acta Vet. Scand.* 20, 168–179 (1979). – [8] *Grønstøl H.*: Listeriosis in sheep. *Listeria monocytogenes* excretion and immunological state in sheep in flocks with clinical listeriosis. *Acta Vet. Scand.* 20, 417–428 (1979). – [9] *Grønstøl H.*: Listeriosis in sheep. Isolation of *Listeria monocytogenes* from grass silage. *Acta Vet. Scand.* 20, 492–497 (1979). – [10] *Grønstøl H.*: Listeriosis in sheep. *Listeria monocytogenes* in sheep fed hay or grass silage during pregnancy. Immunological state, white blood cells, total serum protein and serum iron. *Acta Vet. Scand.* 21, 1–10 (1980). – [11] *Grønstøl H.*: Listeriosis in sheep. Isolation of *Listeria monocytogenes* from organs of slaughtered animals and dead animals submitted for post-mortem examination. *Acta Vet. Scand.* 21, 11–17 (1980). – [12] *Grønstøl H.*: Listeric infection in sheep treated with various immunosuppressiva. *Acta Vet. Scand.* 21, 415–427 (1980). – [13] *Iwanow I.*: Untersuchungen über die Listeriose der Schafe in Bulgarien. *Mh. Veterinärmed.* 17, 729–736 (1962). – [14] *Jakob W.*: Untersuchungen zum Infektionsmodus und zur Pathogenese der Listeriose des Schafes. *Arch. Exp. Veterinärmed.* 17, 1081–1128 (1963). – [15] *Jeleff W., Djuroff A. und Tumoff T.*: Einige Untersuchungen über experimentelle hervorgerufene Listerioseaborte. *Mh. Veterinärmed.* 19, 773–778 (1964). – [16] *Jubb F. V. F. and Kennedy P. C.*: Pathology of domestic animals; 2nd ed., Academic Press, New York, 1970. – [17] *Kidd A. R. M. and Terlecki S.*: Visceral and cerebral listeriosis in a lamb. *Vet. Med.* 78, 453–454 (1966). – [18] *Ladds P. W., Dennis S. M. and Njoku C. O.*: Pathology of listeric infection in domestic animals. *Vet. Bull.* 44, 67–74 (1974). – [19] *Njoku C. O., Dennis S. M. and Copper R. F.*: Listeric abortion studies in sheep. I. Materno-fetal changes. *Cornell Vet.* 62, 608–627 (1972). – [20] *Osebold J. W. and Cordy D. R.*: Valvular endocarditis associated with *Listeria monocytogenes* infections in sheep. *J. Am. Vet. Med. Ass.* 143, 990–993 (1963). – [21] *Potel K., Schleicher J., Schneider J., Günther H. und Klaus G.*: Untersuchungen zur Pathogenese der Gehirnlisteriose des Schafes. *Mh. Veterinärmed.* 24, 575–579 (1969). – [22] *Price H. H.*: Outbreak of septicemic listeriosis in a dairy herd. *Vet. Med.* 76, 73–74 (1981). – [23] *Reiss H. J., Potel J. und Krebs A.*: Granulomatosis infantiseptica eine durch einen spezifischen Erreger hervorgerufene fetale Sepsis. *Klin. Wschr.* 29, 29 (1951). – [24] *Rittenbach P. und Martin J.*: Ein Beitrag zur experimentellen Listeriose bei Haus- und Versuchstieren. VIII. Mitteilung. Untersuchungen am experimentell erzeugten Listerienabort des Schafes. *Arch. Exp. Veterinärmed.* 19, 681–730 (1965). – [25] *Urbanek D., Lehnert C., Rittenbach P. und Schleicher J.*: Morphologische und bakteriologische Befunde bei der spontanen Gehirnlisteriose der Schafe. *Arch. Exp. Veterinärmed.* 17, 717–750 (1963). – [26] *Vandegraaff R., Borland N. A. and Browning J. W.*: An outbreak of listerial meningoencephalitis in sheep. *Aust. Vet. J.* 57, 94–96 (1981). – [27] *Weide K. D., Lagace A., Frank N. A., Sanger V. L. and Bell D. S.*: Listeriosis in sheep. A field outbreak. *Vet. Med.* 55, 42–46 (1960).

Dank

Der Autor dankt Herrn Dr. U. Eggenberger, Rüti, für die Überweisung der Fälle und Herrn Dr. L. Corboz, Veterinär-bakteriologisches Institut der Universität Zürich, für die bakteriologischen Untersuchungen.

Manuskripteingang: 29. Februar 1984