

Zeitschrift: Schweizer Archiv für Tierheilkunde SAT : die Fachzeitschrift für Tierärztinnen und Tierärzte = Archives Suisses de Médecine Vétérinaire ASMV : la revue professionnelle des vétérinaires

Herausgeber: Gesellschaft Schweizer Tierärztinnen und Tierärzte

Band: 127 (1985)

Artikel: Welche Diagnose stellen Sie? : Welche therapeutischen Massnahmen schlagen Sie vor?

Autor: Flückiger, U. / Gonin, P.

DOI: <https://doi.org/10.5169/seals-588357>

Nutzungsbedingungen

Die ETH-Bibliothek ist die Anbieterin der digitalisierten Zeitschriften. Sie besitzt keine Urheberrechte an den Zeitschriften und ist nicht verantwortlich für deren Inhalte. Die Rechte liegen in der Regel bei den Herausgebern beziehungsweise den externen Rechteinhabern. [Siehe Rechtliche Hinweise.](#)

Conditions d'utilisation

L'ETH Library est le fournisseur des revues numérisées. Elle ne détient aucun droit d'auteur sur les revues et n'est pas responsable de leur contenu. En règle générale, les droits sont détenus par les éditeurs ou les détenteurs de droits externes. [Voir Informations légales.](#)

Terms of use

The ETH Library is the provider of the digitised journals. It does not own any copyrights to the journals and is not responsible for their content. The rights usually lie with the publishers or the external rights holders. [See Legal notice.](#)

Download PDF: 02.04.2025

ETH-Bibliothek Zürich, E-Periodica, <https://www.e-periodica.ch>

Welche Diagnose stellen Sie? – Welche therapeutischen Massnahmen schlagen Sie vor?

U. Flückiger und P. Gonin¹

Vorbericht

Ein sehr lebhafter und sexuell erregbarer, 10 Monate alter Deutscher Schäferhund kam nach einem unkontrollierten «Ausflug» zum Besitzer zurück und zeigte einen hochgradig erigierten, geschwollenen und durch die Präputiumsmündung abgeschnürten Penis. Der Besitzer glaubte, die Sache würde sich von selbst geben und wartete während 48 Stunden zu. In der zweiten Nacht aber kriegte er es doch mit der Angst zu tun und kam nach bekanntem Verhaltensmuster als Notfall in die Klinik.

Symptome

Der abgeschnürte und geschwollene Penis hatte eine Länge von etwa 28 cm, einen Durchmesser von 4 bis 5 cm (Abb. 1). Die Schleimhaut war kalt, bläulich-rot verfärbt, rigid und ihre Oberfläche löste sich in Fetzen ab. Die Präputialöffnung wirkte wie ein Gummiring. Glücklicherweise konnte der Hund noch urinieren, wenn auch mit Mühe und unter Schmerzen.

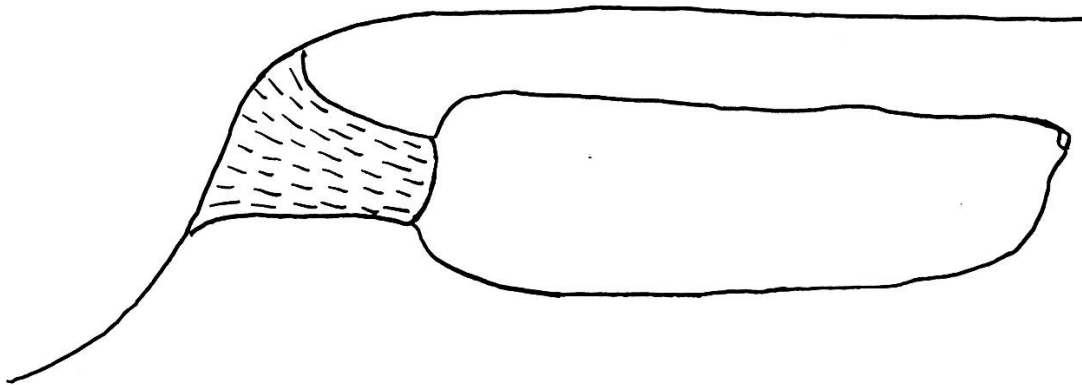


Abb. 1

Nach der von uns in der Eile konsultierten Literatur schien für derartige, lang anstehende Fälle nur mehr die Amputation des Penis in Frage zu kommen. Diese wollte der Besitzer aber unter keinen Umständen dulden, sondern wünschte alsdann das Tier euthanasieren zu lassen.

¹ Adresse: Tierklinik Dr. U. Flückiger und Dr. P. Gonin, Burgerstrasse 11, CH-3600 Thun

Da erinnerten wir uns an sehr schwierige Situationen mit Blasen- und Uterusprolaps bei Kühen, welche sich mit guter Massage und viel Geduld meist doch noch reponieren lassen.

Deshalb machte man dem Besitzer den Vorschlag, eine Reposition zu versuchen. Die Narkose wurde mit Ketalar/Sedalin/Atropin eingeleitet. Ventral von der Öffnung des Präputiums erfolgte ein caudalwärts angelegter Schnitt von ca. 10 cm Länge. Der Penis wurde mit einer warmen Aureomycin (Soluble)-Betadinlösung gewaschen und leicht massiert. Sodann begann man mit der Reposition, d.h. das Präputium wurde nach und nach über den Penis gestülpt und gleichzeitig dieser ins Präputium zurückgeschoben. Nach ca. 20 Minuten konnte die Präputialöffnung – allerdings unter grossem Gegendruck – zunächst mit einer Zungenfasszange zugeklemmt werden. Anschliessend wurde zuerst der Präputialschnitt vernäht und am Schluss die Öffnung des Präputiums mit einer Tabakbeutelnaht versehen (Abb. 2).

Der Hund konnte auch jetzt noch ohne Katheter urinieren. Täglich erfolgten Präputialspülungen mit Aureomycin-Betadin-Lösung; ferner verabreichte man 3mal Penicillin/Cortison i/m.

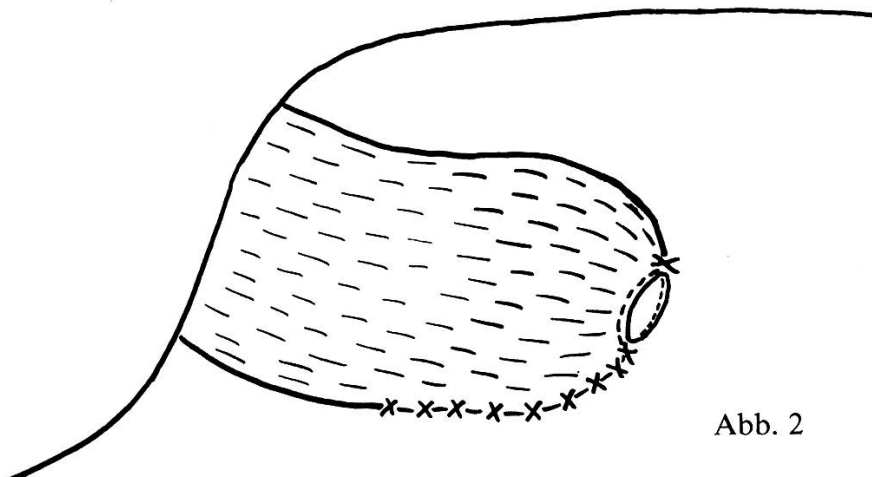


Abb. 2

Nach 14 Tagen konnten wir eine deutliche Entschwellung der Rute feststellen und nach 3 Wochen wurden die Nähte entfernt. Seither traten keine Störungen mehr auf. Später – mit mehr Ruhe – fanden wir «unsere Methode» in den zwei unten erwähnten Werken beschrieben. Der geschilderte Fall von Paraphimose sollte dartun, dass auch Erfahrungen aus der Grosstierpraxis gelegentlich für exotische Fälle beim Hund von Nutzen sein können.

Niemand H. G., Herausg.: *Praktikum der Hundeklinik*, 5. Aufl. P. Parey (Berlin und Hamburg) 1984. – Johnston D. E.: *L'appareil génital mâle*, in Archibald J., Edit., *Chirurgie Canine (Canine Surgery)*, Vigot Frères (Paris) 1973.