

Zeitschrift: Schweizer Archiv für Tierheilkunde SAT : die Fachzeitschrift für Tierärztinnen und Tierärzte = Archives Suisses de Médecine Vétérinaire ASMV : la revue professionnelle des vétérinaires

Herausgeber: Gesellschaft Schweizer Tierärztinnen und Tierärzte

Band: 128 (1986)

Artikel: Contribution à l'étude de l'acropachie chez le chien

Autor: Jacquier, C.

DOI: <https://doi.org/10.5169/seals-591155>

Nutzungsbedingungen

Die ETH-Bibliothek ist die Anbieterin der digitalisierten Zeitschriften. Sie besitzt keine Urheberrechte an den Zeitschriften und ist nicht verantwortlich für deren Inhalte. Die Rechte liegen in der Regel bei den Herausgebern beziehungsweise den externen Rechteinhabern. [Siehe Rechtliche Hinweise.](#)

Conditions d'utilisation

L'ETH Library est le fournisseur des revues numérisées. Elle ne détient aucun droit d'auteur sur les revues et n'est pas responsable de leur contenu. En règle générale, les droits sont détenus par les éditeurs ou les détenteurs de droits externes. [Voir Informations légales.](#)

Terms of use

The ETH Library is the provider of the digitised journals. It does not own any copyrights to the journals and is not responsible for their content. The rights usually lie with the publishers or the external rights holders. [See Legal notice.](#)

Download PDF: 02.04.2025

ETH-Bibliothek Zürich, E-Periodica, <https://www.e-periodica.ch>

De la pratique – Pour la pratique

Contribution à l'étude de l'acropachie chez le chien

C. Jacquier*

Introduction

L'ostéoarthropathie hypertrophique ou hypertrophiante appelé encore acropachie ou syndrome de Cadiot-Ball est un syndrome connu depuis longtemps et dont l'image pathologique a déjà été décrite dans la 4^{ème} édition de *Nieberle et Cohrs* en 1961. *Schimke et al.* en donnent un tableau clinique complet en 1986. *Fontaine et al.* (1984) le décrivent ainsi: «C'est une affection osseuse proliférative quadrilatérale ayant la particularité d'être secondaire à un trouble situé ailleurs qu'au sein du système osseux.» En médecine humaine, *Pierre Marie et Bamberger* (cité par *Boivin*, 1963) avaient constaté en 1890 déjà une relation évidente entre l'atteinte osseuse et une pathologie intrathoracique d'où l'appellation d'ostéoarthropathie hypertrophique pneumique. Cette définition était trop restrictive car de nombreux cas ont été décrits chez plusieurs espèces animales en l'absence d'une pathologie intrathoracique. Dans une étude partant de 60 cas réalisée par *Brodey* (1971), on constate que la maladie était associée certes à un grand nombre de cancers pulmonaires primaires ou secondaires mais aussi à des sarcomes osseux, des cancers vésicaux, rénaux, prostatiques, voire à des maladies inflammatoires chroniques comme la tuberculose, ou parasitaires comme la spirocercose. Dans le même ordre d'idée, *Caywood et al.* (1985) citent encore la présence d'un corps étranger ayant provoqué une pneumonie lobaire. En outre *Fontaine et al.* (1984) relatent que les surfaces articulaires des 4 membres ne sont jamais atteintes, ce qui permet de s'interroger sur le bien fondé de l'appellation d'ostéoarthropathie, le terme ostéopathie étant plus adéquat. On sait aujourd'hui que les néoformations osseuses des 4 membres régressent lorsque la cause en est éliminée, pour autant que l'acte chirurgical ou médical soit possible. *Mialot et al.* (1983) rapportent un cas d'ostéoarthropathie hypertrophiante associé à l'évolution d'un pyomètre chez la chienne guérie après hystérectomie. *Grandchamp et Lang* (1985) constatent une régression de l'acropachie trois semaines après l'exérèse d'une tumeur pulmonaire et de ses métastases. *Moreau* (1985) situe l'acropachie dans les syndromes paranéoplasiques ectopiques inappropriés. *Stünzi* (1952) a étudié 4 cas en détail en ce qui concerne la pathologie osseuse.

A ce jour l'étiopathogénie de ce syndrome n'est pas élucidée. Seules des hypothèses ont été formulées. Selon *Mialot et al.*, (1983), il est admis par tous que les lésions osseuses sont secondaires au développement d'autres lésions, le plus souvent pulmonaires.

* Adresse: Claude Jacquier, médecin-vétérinaire, 3, rue des Vollandes, CH-1207 Genève

Ces dernières induisent dans les parties distales des membres des modifications vasculaires caractérisées tout d'abord par une augmentation rapide du flux sanguin périphérique avec congestion, œdème et hypervascularisation conjonctivo-périostée. Secondairement on observe des remaniements osseux avec production ostéophytique périostée et déminéralisation concomitantes des couches sous-jacentes de l'os. En revanche les avis divergent quand il s'agit d'expliquer l'induction à distance de ces modifications vasculaires. On est au stade des hypothèses. Piste et constatation intéressantes: la résection du nerf vague amène réduction du flux sanguin, régression puis disparition des lésions osseuses.

Description d'un cas

Une chienne croisée de berger et de labrador née en 1971 nous est présentée en mai 1975 pour des raideurs du dos et de l'arrière-train correspondant à une crise de rhumatisme. Nous suivrons cet animal régulièrement chaque année pour les vaccinations contre la rage et les maladies du chien. En 1976, 1978, 1979, 1981 des difficultés locomotrices sont supprimées par de courts traitements à l'ACTH et à l'Alcacyl-B1. A l'âge de 10 ans, en mai 1981, il est pratiqué l'exérèse d'une tumeur mammaire de $6 \times 7 \times 2$ cm, diagnostiquée histologiquement comme un carcinome canaliculaire invasif de type solide. En 1982, 1983 et 1984, plusieurs fois par an, l'animal nous est présenté: il ne boite pas mais présente une certaine lenteur lors de ses déplacements. Les articulations des membres antérieurs et postérieurs sont douloureuses mais pas enflées. 4 injections de corticostéroïdes et la prise per os d'Arthridog (Phenylbutazon calcium + Prednisolon acetat + vitamine C), pendant 15 jours améliorent spectaculairement le cas. Au début 1984 les articulations des extrémités des 4 membres sont tumescentes, les phalanges et les os métacarpiens sont quelque peu rugueux à la palpation. 2 traitements à la Paloseine sont bénéfiques. En décembre 1984 l'articulation du carpe gauche est beaucoup plus enflée et chaude que la droite. L'œdème est quadrilatéral. Un premier examen radiologique révèle des néoformations importantes du périoste des phalanges, des métarpes et des métatarses. Elles sont débutantes au niveau du radius et du cubitus. Les surfaces articulaires des articulations du carpe, des jarrets et des genoux ne présentent pas d'anomalies. L'animal a peu d'appétit et se meut difficilement. 4 mois plus tard, au début avril 1985, les radiographies comparatives sont éloquentes: les lésions osseuses prolifératives ont progressé mettant en évidence l'aspect coralliforme des os. L'examen clinique est peu satisfaisant avec amaigrissement prononcé et de grandes difficultés locomotrices. La température rectale est de 39°C . L'examen d'urine révèle un pH de 8, une densité de 1028 avec présence d'albumine (+ +). L'examen du sang indique que les taux d'urée et de cholestérol sont normaux. L'hémogramme donne les valeurs indiquées dans le tableau I.

Bien que l'animal n'ait jamais présenté des anomalies respiratoires, une radiographie du thorax révèle la présence de deux nodules d'environ 2,5 cm de diamètre à la base du cœur et dans le médiastin. Une autre radiographie de la colonne vertébrale et du bassin montre que les articulations des hanches et de la colonne sont en excellent état. Il en est de même pour l'articulation du genou gauche. La chienne est euthanasiée le 2 avril 1985.

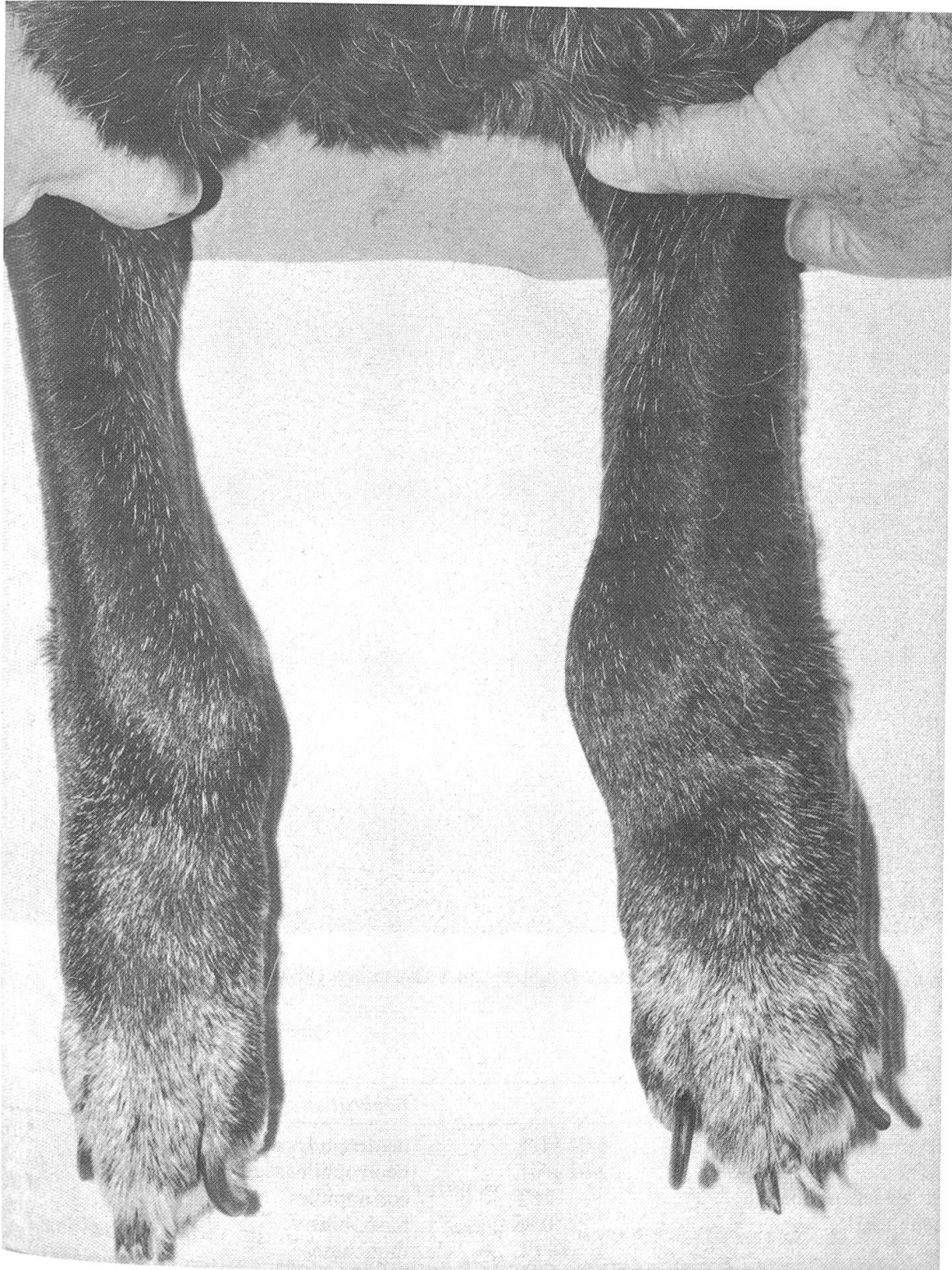


Fig. 1 Aspect des deux pattes antérieures.

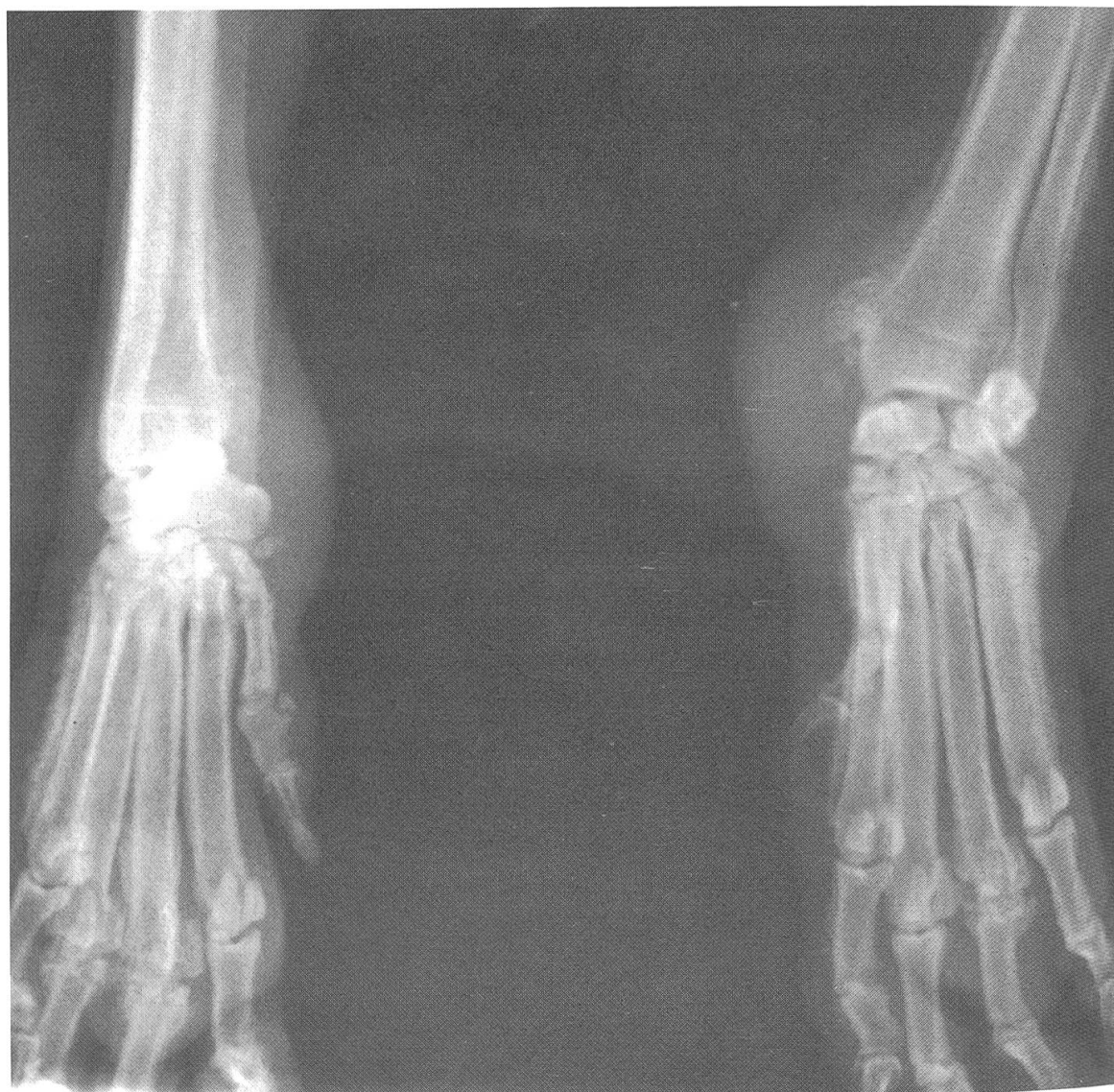

Fig. 2 Radiographie (a/p) des deux poignets, du 8 décembre 1984

Tableau 1

<i>Hémogramme</i>		<i>Répartition</i>	
érythrocytes	6,04 TI/L	neutrophiles non-segmentés	5,0%
hémoglobine	12,1 g/dL	neutrophiles segmentés	61,0%
... en valeur relative	76%	éosinophiles	1,0%
hématocrite	0,36	basophiles	0,0%
MCV	60 FL	monocytes	16,0%
MCH	20 PG	lymphocytes	17,0%
MCHC	34 G/DL		
Anomalies erythrocytaires:			
→ anisochromie marquée			
Leucocytes	7,1 GI/L		

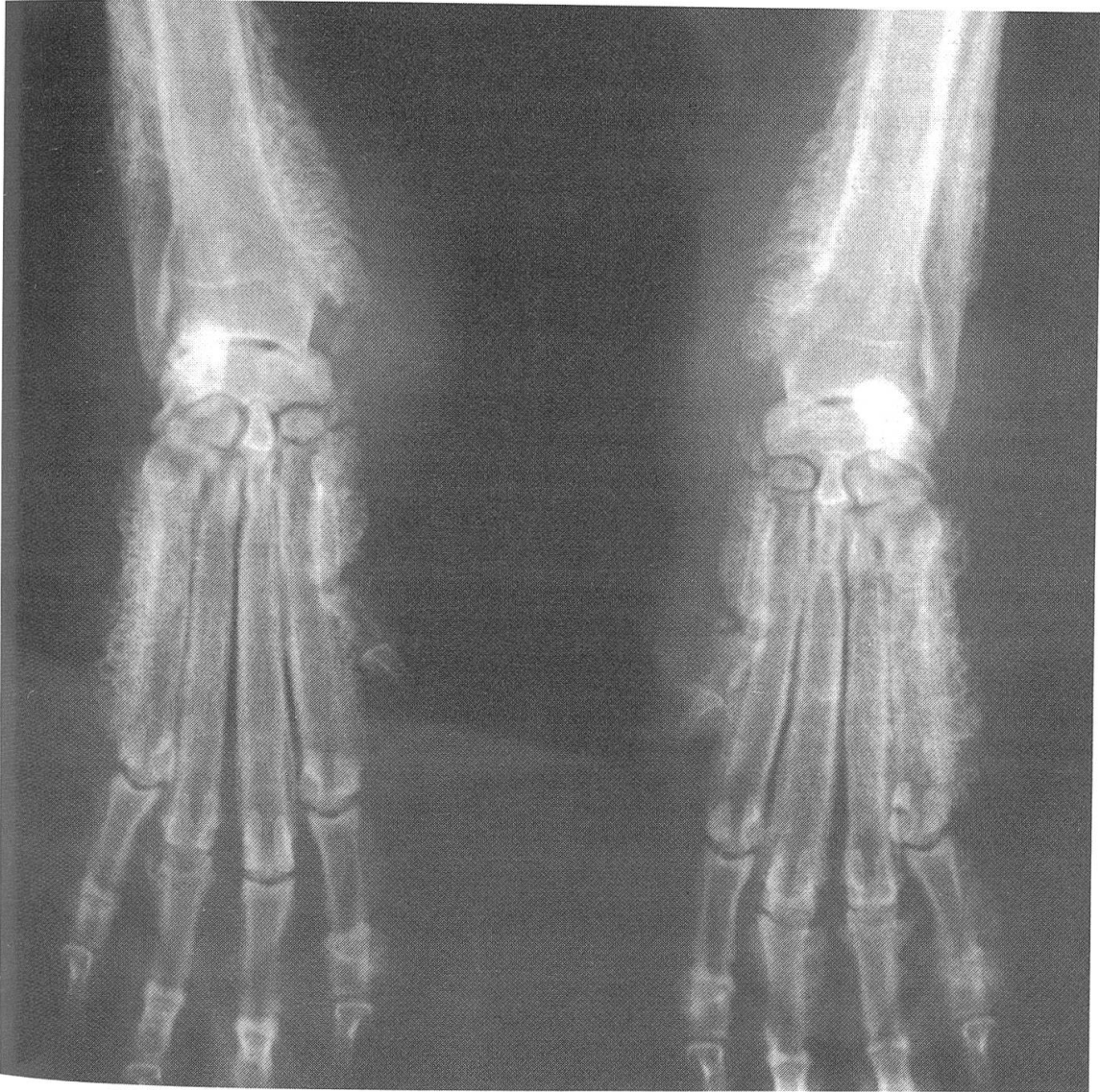

Fig. 3 Radiographie (a/p) du même site, du 2 avril 1985

Autopsie

Dans la cavité abdominale, foie, reins, cœur, rate, matrice et vessie sont sans particularités à part une petite tumeur ovarienne d'allure kystique. Dans la cavité thoracique on trouve deux nodules de 2,5 et 1,5 cm de diamètre qui sont examinés histologiquement. Malgré certaines difficultés dues à l'autolyse, on croit pouvoir dire qu'il s'agit de métastases d'une tumeur adénoïde, probablement adénocarcinomateuse et, vu l'anamnèse, de la tumeur mammaire opérée en 1981.

Diagnostic

Les examens cliniques, radiographiques, anatomo-pathologiques sont autant d'éléments permettant de poser le diagnostic d'ostéoarthropathie hypertrophique (acropachie).

Commentaires

L'acropachie étant connue depuis longtemps, cette publication n'a rien d'original, si ce n'est les renseignements qu'elle apporte au plan de l'évolution et de la progression de la maladie dans le temps.

- Au plan clinique, 4 ans se sont presque écoulés entre l'exérèse de l'adénocarcinome mammaire et le diagnostic radiologique des néoformations osseuses
- Les métastases pulmonaires ont été découvertes plutôt fortuitement
- 4 mois séparent les deux examens radiologiques des extrémités. L'importante progression des proliférations osseuses et l'augmentation de l'œdème dans les parties molles sont mises en évidence
- Les difficultés locomotrices de la chienne, dont nous avons suivi l'existence pendant 10 ans, ont été signalées bien avant l'ablation de l'adéno-carcinome mammaire, c'est à dire, dès l'âge de 4 ans
- Vu que le syndrome de l'ostéoarthropathie hypertrophique est observé en association avec une lésion située dans la cavité thoracique ou ailleurs, il constitue une indication utile incitant le praticien à poursuivre ses investigations.

Résumé

Description d'un cas d'ostéoarthropathie hypertrophique chez une chienne croisée de berger, euthanasiée à l'âge de 14 ans. Des troubles locomoteurs quadrilatéraux récidivants se sont manifestés dès l'âge de 4 ans bien avant l'exérèse d'un adéno-carcinome mammaire, et bien avant que l'acropachie fut décelée cliniquement. 4 mois séparent des radiographies comparatives décrivant la progression des néoformations osseuses.

Zusammenfassung

Es wird ein Fall von hypertrophischer Osteoarthropathie bei einer gemischtrassigen Schäferhündin beschrieben, die mit 14 Jahren euthanasiert wurde. Rezidivierende Bewegungsstörungen an allen 4 Gliedmassen waren seit dem Alter von 4 Jahren beobachtet worden, lange vor der Entfernung eines Adenokarzinoms der Mamma (mit 10 Jahren) und geraume Zeit, bevor die Akropachie klinisch feststellbar wurde. Röntgenaufnahmen im Abstand von 4 Monaten zeigen das Fortschreiten des osteoperiostalen Prozesses.

Riassunto

È descritto un caso di osteoartropatia ipertrofica in una cagna pastore tedesco incrociato, sottoposta ad eutanasia all'età di 14 anni. Sin dall'età di 4 anni vennero notati disturbi deambulatori ai 4 arti, prima della asportazione di un adenocarcinoma mammario (all'età di 10 anni) e molto prima che la acropatia venisse accertata clinicamente. Esami ai raggi Roentgen distanziati di 4 mesi dimostrano la progressione del processo osteoperiostale.

Summary

This is the description of a case of hypertrophic osteoarthropathy in a cross-bred Alsatian bitch that underwent euthanasia at the age of 14. Reciditive locomotive disturbances in all four limbs had been observed since the animal was 4 years old, long before the removal of a mammary adeno-carcinoma (at the age of 10) and also a long time before the acropachy was to be clinically diagnosed. X-ray pictures taken with an interval of 4 months between them show the progress of the osteo-periostal deformations.

Bibliographie

Boivin L.: Du syndrome de Cadiot-Ball. Actes Conf. Natl. Vét. spéc. petits anim. 3^e trimestre, 125–133 (1963). – *Brodey R.S.*: Hypertrophic osteoarthropathy in the dog. A clinicopathologic survey of 60 cases. *J.A.V.M.A.* 159, 1242–1256 (1971). – *Caywood D.D., Kramek B.A., Feeney D.A., Johnston G.R.*: Hypertrophic osteopathy associated with a bronchial foreign body and lobar pneumonia in a dog. *J.A.V.M.A.* 186, 698–700 (1985). – *Cohrs P.*: Hyperplastische Osteoperiostitis. In Nieberle K. u. Cohrs P., Lehrbuch der speziellen pathologischen Anatomie der Haustiere, 4. Auflage, G. Fischer (Jena) 1961. – *Fontaine J., Coignoul F., Moureau P., Penninck P.*: Un cas d'ostéoarthropathie hypertrophique. *Ann. méd. vét.* 128, 545–554 (1984). – *Grandchamp D., Lang J.*: Quel est votre diagnostic? Quels remèdes proposez-vous? *Schweiz. Arch. Tierheilk.* 127, 685–687 (1985). – *Mialot J.P., Guérin Ch., Begon D.*: Ostéoarthropathie hypertrophique associée à un pyomètre chez la chienne. *Rec. méd. vét.* 159, 629–638 (1983). – *Morailon R.*: Diagnostic radiologique de certaines affections du squelette et des articulations des carnivores. *Rec. méd. vét.* 160, 285–302 (1984). – *Moreau Ph.*: Les symptômes paranéoplasiques ectopiques chez le chien et le chat. *Prat. méd. et chir. Anim. de comp.* 20, 203–211 (1985). – *Owens J.M., Biery D.N.*: Radiographic interpretation for the small animal clinician. Ralston Purina Comp. (Saint Louis, Miss.) 1982. – *Schimke E., Grünbaum E.G., Paatsama S.*: Stütz- und Bewegungsapparat. In *Klinik der Hundekrankheiten*, U. Freudiger Herausg., Teil II, G. Fischer (Jena) 1986. – *Stünzi H.*: Osteoarthropathy in dogs. *Arch. Path.* 54, 423–429 (1952). – *Watson A.D.J., Porges W.L.*: Regression of hypertrophic osteopathy in a dog following unilateral intrathoracic vagotomy. *Vet. Rec.* 93, 240–242 (1973).

Enregistrement du manuscrit: 31 mars 1986

BUCHBESPRECHUNG

Mitteuropäische Giftpflanzen und ihre Wirkstoffe, von *Gerhard Habermehl*. Springer-Verlag, Berlin, Heidelberg, New York, Tokio, 1985. 7 Abb., 2 Farbtafeln, 137 Seiten. Broschiert, DM 29.80.

Giftpflanzen und Pflanzengifte sind ein faszinierendes Wissensgebiet, dessen Kenntnis nicht nur für Biologen, Biochemiker und Apotheker, sondern auch für Ärzte, Tierärzte und Toxikologen wichtig ist. Daneben wird es auch den historisch Interessierten begeistern, haben doch pflanzliche Gifte in der Geschichte immer wieder eine – meist unschöne – Rolle gespielt.

Der Toxinologe G. Habermehl hat mit dem vorliegenden Bändchen ein ansprechendes Werk geschaffen, das dank seiner klaren Gliederung und guten Lesbarkeit geeignet ist, dem Interessierten einen raschen Überblick zu bieten. Hervorzuheben ist, dass wir hier auf kleinem Raum eine recht vollständige Zusammenstellung der bei mitteleuropäischen Pflanzen vorkommenden Toxine und ihrer Chemie finden.

Für die mit Vergiftungsfällen konfrontierten Ärzte und Tierärzte ist die Darstellung von Pharmakologie und Klinik zu knapp und teilweise unvollständig. Der in Botanik nicht so bewanderte Leser wird die zwar sehr hübsche Bebilderung als zu spärlich empfinden.

Diese beiden Vorbehalte schmälern aber den Wert des Buches als preisgünstiges Nachschlagewerk und zum Gebrauch neben Vorlesungen kaum.

A. Wüthrich, Bern