

Zeitschrift: Schweizer Archiv für Tierheilkunde SAT : die Fachzeitschrift für Tierärztinnen und Tierärzte = Archives Suisses de Médecine Vétérinaire ASMV : la revue professionnelle des vétérinaires

Herausgeber: Gesellschaft Schweizer Tierärztinnen und Tierärzte

Band: 128 (1986)

Artikel: Ein Ausbruch von infektiöser Laryngotracheitis (ILT) in einer Junghennenherde

Autor: Hoop, R. / Ehram, H. / Rüdiger, B.

DOI: <https://doi.org/10.5169/seals-591156>

Nutzungsbedingungen

Die ETH-Bibliothek ist die Anbieterin der digitalisierten Zeitschriften. Sie besitzt keine Urheberrechte an den Zeitschriften und ist nicht verantwortlich für deren Inhalte. Die Rechte liegen in der Regel bei den Herausgebern beziehungsweise den externen Rechteinhabern. [Siehe Rechtliche Hinweise.](#)

Conditions d'utilisation

L'ETH Library est le fournisseur des revues numérisées. Elle ne détient aucun droit d'auteur sur les revues et n'est pas responsable de leur contenu. En règle générale, les droits sont détenus par les éditeurs ou les détenteurs de droits externes. [Voir Informations légales.](#)

Terms of use

The ETH Library is the provider of the digitised journals. It does not own any copyrights to the journals and is not responsible for their content. The rights usually lie with the publishers or the external rights holders. [See Legal notice.](#)

Download PDF: 02.04.2025

ETH-Bibliothek Zürich, E-Periodica, <https://www.e-periodica.ch>

Schweiz. Arch. Tierheilk. 128, 433–438, 1986

Aus dem Institut für Veterinärbakteriologie¹, dem Institut für Veterinärpathologie²
und dem Institut für Virologie³ der Universität Zürich

Kurze Originalmitteilung

Ein Ausbruch von infektiöser Laryngotracheitis (ILT) in einer Junghennenherde

von R. Hoop¹, H. Ehram¹, B. Rüdiger² und A. E. Metzler³

Einleitung

Die infektiöse Laryngotracheitis (ILT) ist eine durch ein Herpesvirus hervorgerufene, hochkontagiöse Respirationstrakterkrankung. Die Krankheit wurde erstmals durch *May* und *Tittsler* (1925) in den USA beschrieben; das Virus identifizierten *Cruickshank et al.* (1963). Die ILT tritt in Australien und Nordamerika endemisch auf, in Europa wurden bis 1976 nur sporadische, lokal begrenzte Ausbrüche beobachtet. Seither breitet sich die ILT, von Belgien ausgehend, langsam über Westeuropa aus (*Brugère-Picoux*, 1984).

Voll empfänglich für das ILT-Virus sind das Huhn, der Fasan und der Pfau (*Hofstad et al.*, 1984). Refraktär verhalten sich die Taube, der Sperling, die Krähe, der Wellensittich, der Kanarienvogel und die Zwergwachtel (*Vindevogel* und *Duchatel*, 1979; *Hofstad et al.*, 1984; *Hilbink*, 1985). Enten lassen sich experimentell infizieren, erkranken aber nicht, sondern zeigen nur histologische Veränderungen der Trachealschleimhaut und machen eine Serokonversion durch (*Yamada et al.*, 1980).

An ILT erkranken vor allem Junghennen zwischen der 10. und 22. Lebenswoche. Die Inkubationszeit beträgt 2–12 Tage. Eintrittspforten für das durch direkten oder indirekten Kontakt mit erkrankten Tieren übertragene Virus sind die Konjunktiven oder die Schleimhaut des Respirationstraktes. Hauptsächlich betroffen sind Larynx und Trachea. Die respiratorischen Symptome sind mehr oder weniger schwer. Das hochkontagiöse Virus wird mit Trachealauswurf, Augensekret und Kot ausgeschieden. Die Mortalität variiert. Ein Teil der genesenen Tiere (ca. 2%) scheidet das Virus bis zu 24 Monate post inf. aus (*Seddon*, 1952). Das ILT-Virus ist antigenetisch einheitlich, in der Natur kommen jedoch zahlreiche Stämme mit unterschiedlicher Virulenz vor. Das Virus überlebt in Trachealexsudat bei 25 °C bis zu drei Monaten. Es kann auf der Chorioallantoismembran embryonierter Hühnereier oder in Zellkulturen angezüchtet werden. 3% Kresollösung und 1% Natronlauge inaktivieren es innert einer Minute.

¹ Korrespondenzadresse: Winterthurerstrasse 270, 8057 Zürich

Kasuistik

Mitte Juni 1985 brachte ein Ziergeflügelhalter seine zirka 80 15wöchigen Junghennen (Nachzucht von 11 im Februar desselben Jahres aus Deutschland importierten Rheinländerhühnern) zum ersten Mal im gemeinsamen Auslauf mit 14 älteren Hennen zusammen. Drei Tage später zeigten die ersten Junghennen einen geschwollenen Kopf, verklebte Augen und Atembeschwerden (Röcheln). Innert neun Tagen verendeten 35 Tiere. Die restlichen, meist kranken Junghennen wurden vom Besitzer wegen des perakuten Verlaufs der Krankheit und der zahlreichen Verluste getötet und unschädlich beseitigt. Die Junghennen waren weder gegen Marek'sche Geflügellähmung noch gegen infektiöse Bursitis geimpft und erhielten keine Medikamente. Neben den Hühnern besass der Züchter ungefähr 20 Tauben und 30 Enten.

Pathologisch-anatomische Befunde

An der Abteilung Geflügel des Instituts für Veterinär bakteriologie gelangten vier verendete und drei getötete Junghennen zur Sektion. Bei allen verendeten Junghennen fanden sich neben geschwollenen Augenlidern und einer leichtgradigen Rötung der Nasen- und Nasennebenhöhlenschleimhaut diphtheroide Auflagerungen auf der Larynxschleimhaut und dicke, das Lumen fast vollständig ausfüllende Nekrosemassen auf der ganzen Länge der Trachea. Die getöteten Tieren wiesen eine mittelgradige Rötung der Schleimhaut der beiden Sinus infraorbitales und der Trachea auf. Bei zwei verendeten und einer getöteten Junghenne konnte ausserdem eine leichte Rötung der kranialen Lungenpartien beobachtet werden. Alle übrigen inneren Organe waren ohne spezielle Befunde.

Die bakteriologischen Kulturen aus den veränderten Sinus von vier verendeten und einem getöteten Huhn ergaben folgende, in abnehmender Häufigkeit vorkommende Keimarten: *Escherichia coli* (4/5), *Streptococcus* spp. (4/5), *Staphylococcus* spp. (4/5), *Pasteurella haemolytica* (3/5), *Mykoplasmen* spp. (2/5) und *Pseudomonas* sp. (1/5). Kulturen von Herzblut, Leber und Milz waren steril.

Bei der parasitologischen Kontrolle wiesen fünf Tiere einen leichtgradigen Kokzidien- und Askaridenbefall auf.

Die histologische Untersuchung der betroffenen Luftröhren und Lungen von fünf Junghennen ergab eine diphtheroide, eitrig-tracheale Bronchitis mit massiver Hyperämie und gemischtzelliger Infiltration der Schleimhaut (Abb. 1). In fortgeschrittenen Fällen wurden nekrotische Veränderungen mit vollständigem Verlust des Trachealepithels beobachtet. In einem Fall konnten intranukleäre eosinophile Einschlusskörperchen in den Epithelzellen des Hauptbronchus gefunden werden (Abb. 2).

Virologische und serologische Untersuchungen

Tracheateile aller Junghennen wurden homogenisiert und 15 Minuten bei 2000 Touren (ca. 1500 g) zentrifugiert; der Überstand wurde mit 200 µg/ml Garamycin versetzt und je 0,2 ml mit einer 0,50 × 16 25-G-Nadel entweder auf die Chorioallantois-

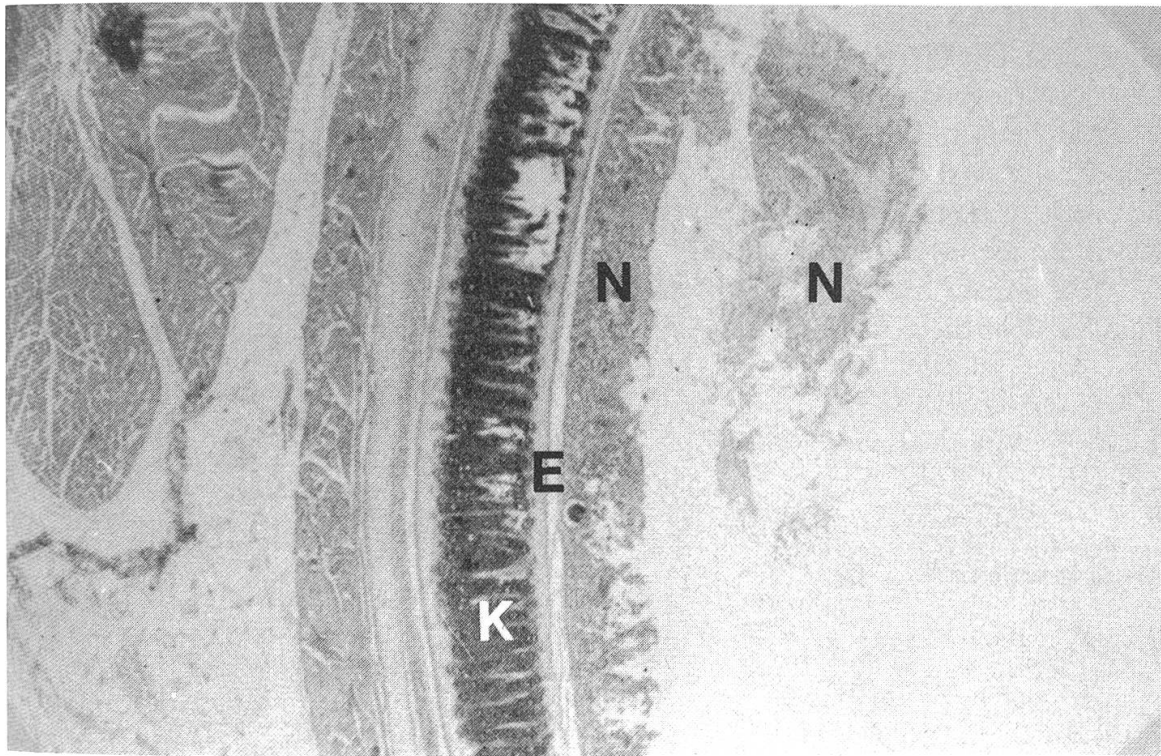


Abb. 1 Nekrotisierende Tracheitis (K = Knorpel, E = Epithel, N = Nekrosemassen)

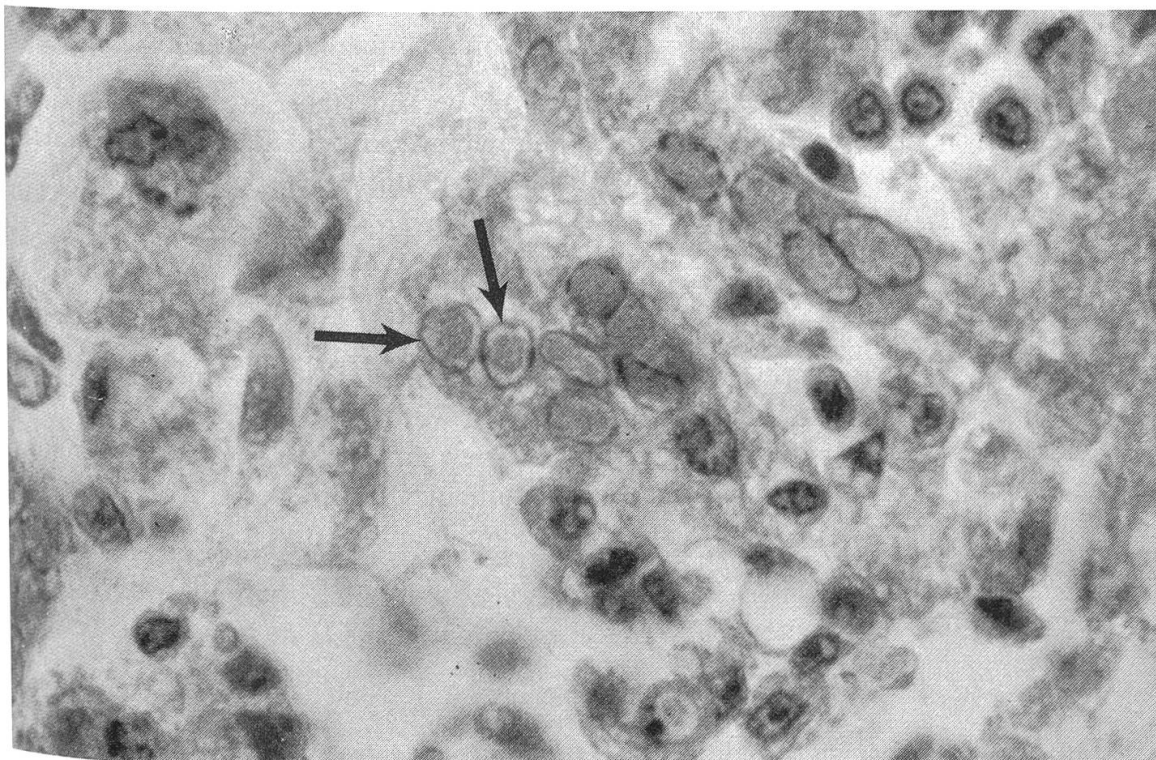


Abb. 2 Eosinophile, intranukleäre Einschlusskörperchen in den Epithelzellen des Hauptbronchus (Hämatoxylin-Eosin)

membran (CAM) oder die Allantoishöhle (AH) 10tägiger Eier von ILT-freien Hühnern überimpft. Die Eier wurden 5 Tage bei 37,8 °C bebrütet und täglich auf pockenähnliche Läsionen (sogenannte «pock lesions») der CAM untersucht.

Am fünften Tag wurden CAM und Allantoisflüssigkeit (AF) geerntet, im Agargelddiffusionstest mit positivem ILT-Serum eines mit dem Impfstamm immunisierten Kaninchens kontrolliert und erneut auf Bruteier überimpft. Die Tabelle vermittelt die Resultate dieser Untersuchungen.

Nur die auf die CAM beimpften Bruteier entwickelten «pock lesions». Mit jeder Passage über die CAM und die AH nahm die Zahl der virushaltigen Eier zu.

Tabelle 1 Virusisolierung im Brutei

	Impfart	Anzahl Bruteier	Eier mit Läsionen der CAM	Eier mit pos. Agargelddiff.
Ausgangsmaterial	CAM	4	0	0
	AH	4	0	0
1. Passage	CAM	8	2	2
	AH	7	0	4
2. Passage	CAM	8	3	5
	AH	5	0	3

CAM = Chorioallantoismembran AH = Allantoishöhle
pos. Agargelddiff. = positiver Agargelddiffusionstest

Histologisch liessen sich in den Läsionen des veränderten Ekto- und Mesoderms der CAM intranukleäre Einschlusskörperchen nachweisen. Bei der elektronenmikroskopischen Untersuchung der CAM und der AF konnten Herpesviren identifiziert werden (Abb. 3).

Da der Besitzer alle Junghennen sofort getötet hatte, konnten nur die Seren der 14 älteren Hühner serologisch untersucht werden. Alle Einzelseren wurden im Agargelddiffusionstest auf Antikörper gegen den isolierten Feldstamm und den in der Routinediagnostik eingesetzten Impfstamm des ILT-Virus geprüft. Dabei konnten keine präzipitierenden Immunglobuline gegen ILT gefunden werden.

Die Seren der 11 aus Deutschland eingeführten und der 3 aus der Schweiz stammenden Hühner wurden gepoolt und je ein Serumneutralisationstest mit dem Feld- und dem Impfstamm angesetzt. Alle vier Versuche verliefen negativ, d.h. es wurden keine Antikörper gegen ILT nachgewiesen.

Diskussion

Die infektiöse Laryngotracheitis ist eine in der Schweiz selten beobachtete Erkrankung der Hühner. Diese Mitteilung ist unseres Wissens seit vielen Jahren die erste Beschreibung eines Krankheitsausbruchs in einer Junghennenherde.

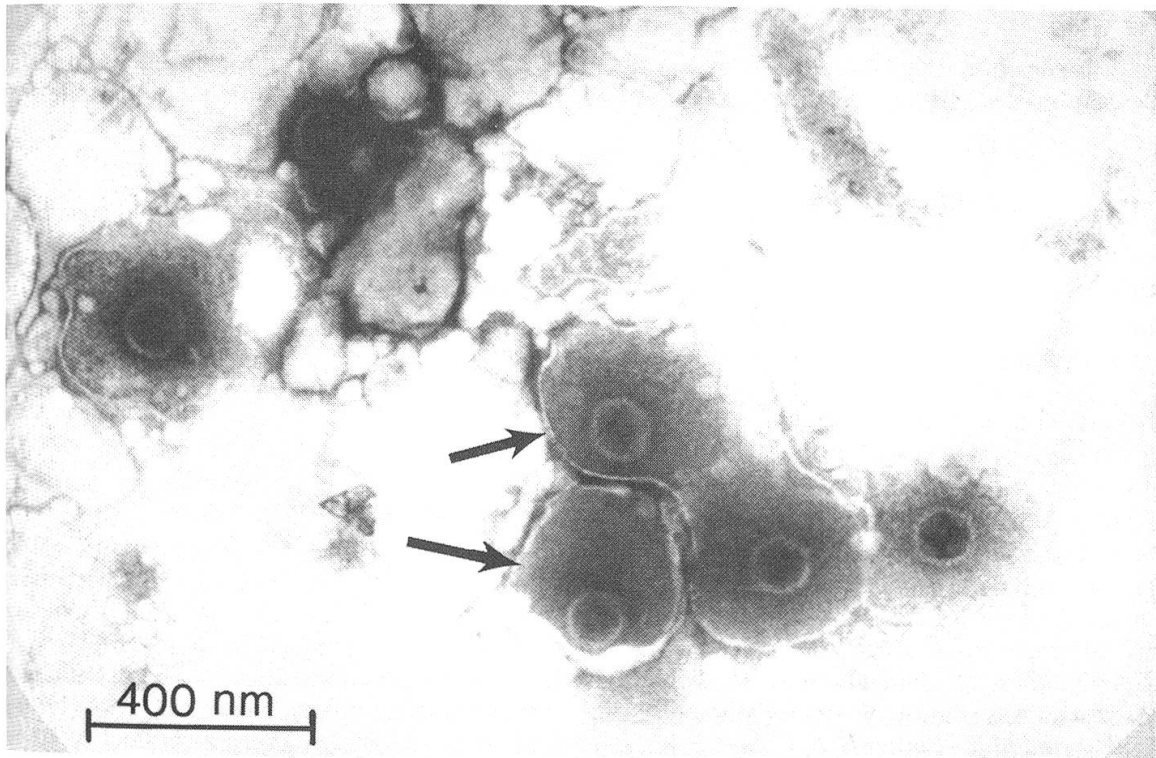


Abb. 3 Behüllte Herpesviren (Pfeile) aus der Allantoisflüssigkeit eines beimpten Bruteies

Wie das ILT-Virus in die Herde eingeschleppt wurde, konnte nicht eruiert werden. Die serologischen Untersuchungen der 14 älteren, z.T. aus Deutschland eingeführten Hühner auf ILT verliefen alle negativ. Der Tierarzt, der die Hühner in Deutschland betreut hatte, teilte uns auf Anfrage mit, dass die ILT in diesem Gebiet der Bundesrepublik nicht vorkomme und die Tiere nicht gegen ILT geimpft wurden.

Dennoch bleibt aufgrund der Seuchenlage in Deutschland (Kaleta *et al.*, 1981) und der erst kürzlich beschriebenen Latenz des ILT-Impfvirus im Wirt mit möglicher Virusreaktivierung und -ausscheidung (Kaleta *et al.*, 1986) der Verdacht bestehen, dass eines der importierten Tiere Träger des Virus gewesen sein könnte. Dafür spricht neben dem seit Jahren fehlenden Vorkommen der Krankheit in der Schweiz auch das zeitliche Auftreten der Erkrankung kurz nach dem Zusammenbringen der Junghennen mit den älteren Hennen.

Wahrscheinlich haben die frühzeitige Erkennung der Krankheit, die isolierte Lage des Betriebes und die schnelle Tilgung der Herde eine Ausbreitung der ILT verhindert. Bei einer derart sporadisch auftretenden Krankheit sind in kleinen, schwer zu überwachenden Tierbeständen Radikalmaßnahmen angezeigt, die allerdings wie im Falle der nicht anzeigepflichtigen ILT von der Bereitschaft des Besitzers abhängen.

Zusammenfassung

Es wird ein Ausbruch von infektiöser Laryngotracheitis in einer Junghennenherde eines Ziergeflügelhalters beschrieben. Das Krankheitsbild und der Erregernachweis im Laboratorium werden kurz vorgestellt.

Résumé

Description d'une éclosion de laryngotrachéite infectieuse dans un groupe de jeunes poules, de l'ensemble des symptômes et des méthodes pour identifier l'agent étiologique au laboratoire.

Riassunto

Viene descritto un caso di laringotracheite infettiva in un gruppo di pollastrelle di un tenitore di uccelli d'appartamento. Vengono presentati il quadro clinico e la individuazione dell'agente infettivo in laboratorio.

Summary

A description is given of an outbreak of infectious laryngo-tracheitis in a brood of young hens belonging to a breeder of ornamental poultry. The clinical picture and the laboratory proof of the germ causing it are briefly described.

Literatur

- [1] *Brugère-Picoux J.*: Les affections respiratoires des oiseaux. Rec. Méd. Vét. numéro special 11 (1984). – [2] *Cruickshank J.G., Berry D.M., Hay B.*: The fine structure of infectious laryngotracheitis virus. *Virology* 20, 376–378 (1963). – [3] *Hilbink F.W.*: Vatbaarheid voor Infectieuze Laryngotracheitis van andere vogels dan kippen. *Tijdschr. Diergeneeskd.* 110, 437–439 (1985). – [4] *Hitchner S.B., Domermuth C.H., Purchase H.G., Williams J.E.*: Isolation and Identification of Avian Pathogens. American Association of Avian Pathologists, Creative Printing Company, New York, USA (1980). – [5] *Hofstad M.S., Barnes H.J., Calnek B.W., Reid W.M., Yoder H.W. Jr.*: Diseases of Poultry. 8th ed. The Iowa State University Press, Ames, Iowa, USA (1984). – [6] *Kaleta E.F., Janssen W., Khalaf S.R.D.*: Zum erneuten Auftreten der akuten Form der infektiösen Laryngotracheitis (ILT) des Huhnes in Norddeutschland. *Dtsch. tierärztl. Wschr.* 88, 309–318 (1981). – [7] *Kaleta E.F., Redmann Th., Heffels-Redmann U., Frese K.*: Zum Nachweis der Latenz des attenuierten Virus der infektiösen Laryngotracheitis des Huhnes im Trigeminus-Ganglion. *Dtsch. tierärztl. Wschr.* 93, 40–42 (1986). – [8] *May H.G., Tittsler R.P.*: Tracheo-laryngitis in poultry. *J. Am. vet. med. Assoc.* 67, 229–231 (1925). – [9] *Seddon H.R.*: Diseases of domestic animals in Australia. Dep. Health, Serv. Publ. 8, Australia (1952). – [10] *Vindevogel H., Duchatel J.P.*: Etude de la réceptivité de différentes espèces animales au virus herpès du pigeon. 2. Résistance du pigeon au virus de la laryngotrachéite infectieuse aviaire. *Ann. Méd. Vét.* 123, 63–65 (1979). – [11] *Yamada S., Matsuo K., Fukuda T., Uchinuno Y.*: Susceptibility of ducks to the virus of infectious laryngotracheitis. *Av. Dis.* 24, 930–938 (1980).

Manuskripteingang: 4. April 1986