

**Zeitschrift:** Schweizer Archiv für Tierheilkunde SAT : die Fachzeitschrift für Tierärztinnen und Tierärzte = Archives Suisses de Médecine Vétérinaire  
ASMV : la revue professionnelle des vétérinaires

**Herausgeber:** Gesellschaft Schweizer Tierärztinnen und Tierärzte

**Band:** 131 (1989)

**Heft:** 2

**Artikel:** Étude clinique rétrospective des fractures et luxations de la mandibule chez le chat

**Autor:** Battier, B. / Montavon, P.M.

**DOI:** <https://doi.org/10.5169/seals-588260>

### **Nutzungsbedingungen**

Die ETH-Bibliothek ist die Anbieterin der digitalisierten Zeitschriften. Sie besitzt keine Urheberrechte an den Zeitschriften und ist nicht verantwortlich für deren Inhalte. Die Rechte liegen in der Regel bei den Herausgebern beziehungsweise den externen Rechteinhabern. [Siehe Rechtliche Hinweise.](#)

### **Conditions d'utilisation**

L'ETH Library est le fournisseur des revues numérisées. Elle ne détient aucun droit d'auteur sur les revues et n'est pas responsable de leur contenu. En règle générale, les droits sont détenus par les éditeurs ou les détenteurs de droits externes. [Voir Informations légales.](#)

### **Terms of use**

The ETH Library is the provider of the digitised journals. It does not own any copyrights to the journals and is not responsible for their content. The rights usually lie with the publishers or the external rights holders. [See Legal notice.](#)

**Download PDF:** 19.02.2025

**ETH-Bibliothek Zürich, E-Periodica, <https://www.e-periodica.ch>**

# ÉTUDE CLINIQUE RÉTROSPECTIVE DES FRACTURES ET LUXATIONS DE LA MANDIBULE CHEZ LE CHAT

B. BATTIER ET P. M. MONTAVON

## RÉSUMÉ

Les fractures et luxations mandibulaires ainsi que leur traitement ont été étudiées rétrospectivement chez 26 chats. Elles étaient causées par des accidents automobiles (46%) ou des chutes importantes (23%) et étaient accompagnées de traumatismes thoraciques (23%), crâniens tels que epistaxis (30%), fente du palais (19%), hémorragies sous-conjonctivales (15%), canines fracturées (15%), commotions cérébrales (15%), fracture du maxillaire (12%) et de chocs cardiovasculaires importants (40%).

Chez 26 chats il y avait 22 fractures de la symphyse, 6 fractures du corps de la mandibule, 4 fractures de la branche mandibulaire, dont 3 articulaires et 6 luxations temporo-mandibulaires.

Chez 21 patients on a procédé à une réduction ouverte et osteosynthèse des fractures. L'indication chirurgicale s'appliquait en général aux fractures instables de la symphyse et du corps mandibulaire. Des difficultés ont été rencontrées lors de la stabilisation des fractures du corps mandibulaire rostral.

Une thérapie conservative et des méthodes de traitement ancillaires telles que coaptation externe ou pharyngostomie étaient plutôt indiquées pour les fractures de la branche mandibulaire.

Six luxations temporo-mandibulaires, dont 5 étaient accompagnées de fractures mandibulaires concomitantes, ont été réduites sous anesthésie générale.

Le succès des thérapies évaluées selon la récupération post-opératoire de la fonction de la mandibule et l'examen de l'occlusion dentaire a été évalué comme rapide et exempt de complications sérieuses dans tous les cas traités (24 chats).

**MOTS-CLÉS:** chat – fracture mandibulaire – luxation temporo-mandibulaire – traumatismes multiples – pharyngostomie

Chez le chat, les traumatismes crâniens sont présents dans 28% des traumatismes totaux (Crane, 1980) et les fractures mandibulaires sont fréquemment diagnostiquées. Une étude a recensé 15 432 fractures, dont 5,2% étaient mandibulaires,

## A RETROSPECTIVE STUDY OF MANDIBULAR FRACTURES AND LUXATIONS IN THE CAT

Twenty-six cases of mandibular fractures and luxations are reviewed. Mandibular trauma was due to car accidents (46%) and falls from great heights (23%). Cardiovascular shocks (40%), thoracic injuries (23%), epistaxis (30%), cleft palates (19%), subconjunctival hemorrhages (15%), broken canines (15%), concussions (15%), maxillary fractures (12%) were the most frequently encountered associated problems.

Of the 26 cats, 22 had symphyseal fractures, 6 mandibular body fractures, 4 ramus fractures (3 of which were articular) and 6 had temporo-mandibular luxations.

Open reduction and internal fixation was performed in 21 cases, surgery being indicated for unstable symphyseal and body fractures, the rostral body fractures being the most challenging to repair. Conservative therapy and ancillary treatment methods such as external coaptation and pharyngostomy were used for the fractures of the ramus. Six temporo-mandibular luxations associated with mandibular fractures in 5 cases were reduced under anesthesia. Good dental occlusion and mandibular function was obtained in the 24 treated cases.

**KEY WORDS:** cat – mandibular fracture – temporo-mandibular luxation – multiple trauma – pharyngostomy

bulaires, les fractures-séparation de la symphyse représentant 87% de ces dernières (Weigel, 1985).

Elles sont occasionnées principalement par des accidents automobiles ou des chutes. Ces fractures sont évidentes et

impressionnantes pour le propriétaire qui amène son animal à la clinique sans délai.

Une réduction anatomique permettant une occlusion dentaire adéquate est impérative pour un rétablissement précoce de la fonction de la mâchoire. Une fracture instable représente une indication de traitement chirurgical avec fixation interne à l'aide d'implants.

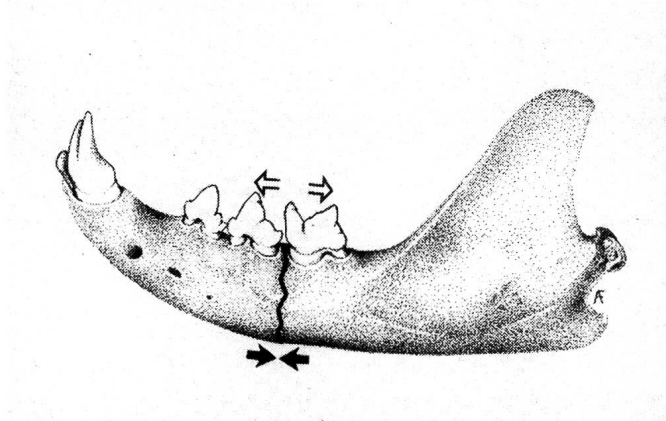


Fig. 1: Flèches indiquant les forces de tension (flèches ouvertes) et de compression (flèches fermées) s'exerçant sur une fracture du corps mandibulaire. Les implants de stabilisation sont placés de préférence près du bord alvéolaire de la mandibule.

Biomécaniquement, les forces de distraction se situent sur le bord alvéolaire, les forces de compression sur la surface ventrale de la mandibule (Brinker et al., 1983; Sumner-Smith, 1984) (Fig. 1), ce qui détermine le type d'instabilité fracturaire, ainsi que la position des implants de fixation. Les racines des canines occupent 80% de la mandibule rostrale (portion incisive), celles des prémolaires et molaires les 2/3 supérieurs du corps mandibulaire (portion molaire), ne laissant que peu de matière osseuse pour le placement d'implants. La guérison des fractures mandibulaires est facilitée par l'abondant apport sanguin présent dans les os plats (Rhinelander et Wilson, 1982). Les fractures mandibulaires sont souvent accompagnées de traumatismes de la tête ou du thorax à considérer pour la planification thérapeutique et le pronostic.

Le but de notre travail est de présenter 26 cas de fractures et luxations mandibulaires chez le chat, recensées durant 20 mois à l'hôpital vétérinaire universitaire de Zurich, les traitements appliqués et leur succès.

### MATÉRIEL

Les patients étaient représentés par 26 chats âgés de 6 mois à 7 ans (moyenne d'âge: 2,8 ans) (table 1). Les traumatismes mandibulaires étaient causés par des accidents de voitures (46%), des chutes du 3ème ou 4ème étage (23%) ou d'origine inconnue (31%).

Table 1: Anamnèses, symptômes, localisations, traitements des fractures et luxations de la mandibule et leurs résultats chez 26 chats

No.	Age (années)	Origine du traumatisme	Localisation des fractures et luxations mandibulaires	Problèmes concomitants (autres que le choc)	Traitement	Résultat	Période d'observation post-opératoire (mois)
1	7	AA	SM	—	C	Bon	6
2	7	AA	SM	—	C	Bon	2
3	5	?	SM	hématurie	C	Bon, *	24
4	1	AA	SM	Fx canine	C	Bon, *	12
5	2	AA	SM	Epistaxis, contusions pulmonaires, dyspnée, abrasion lèvre inf.	C	Euthanasie, 1 jour post op.	
6	1	AA	SM	—	C	Bon, *	6
7	1	?	SM	Epistaxis, hémorragie sous-conjonctivale, Fx canine	C	Bon	0,3 (sortie hôpital)
8	2	AA	SM	Commotion, contusions pulmonaires, épanchement thoracique, dyspnée	C	Bon	2



## DES FRACTURES ET LUXATIONS DE LA MANDIBULE CHEZ LE CHAT

Continuation Table 1: Anamnèses, symptômes, localisations, traitements des fractures et luxations de la mandibule et leurs résultats chez 26 chats

No.	Age (années)	Origine du traumatisme	Localisation des fractures et luxations mandibulaires	Problèmes concomitants (autres que le choc)	Traitement	Résultat	Période d'observation post-opératoire (mois)
9	1	AA	SM	Epistaxis, fente du palais	C	Bon	2
10	3	AA	SM	Epistaxis, contusions pulmonaires	C	Bon	2
11	0,5	Ch	SM	Contusions pulmonaires, pneumothorax, dyspnée Fx col fémur Fx omoplate	C (Vicryl)	Bon	0,3 (sortie hôpital)
12	3	AA	SM	Epistaxis, hémorragie sous-conjonctivale, décollement lèvre inférieure, Fx maxillaire	C	Bon	12
13	1	?	SM	Commotion	C	Bon, *	12
14	1	AA	SM CMR g	Contusions pulmonaires Fx canine	C K	Suboptimal: meulage des canines nécessaire	7
15	3	AA	SM CMR g	—	C cerclage	Bon	18
16	2 (fig. 6)	Ch	SM CMR g Cond d	fente du palais	K cerclage	Bon	2
17	1	?	SM CMC d	Epistaxis, hémorragie sous-conjonctivale Fissure arc zygomatique d Fx os nasal d	C Mini-plaque, cerclage, pharyngostomie (tracheotubus)	Bon, *	1,5
18	2	?	SM Cor g Cond g	Déchirure langue	C pharyngostomie (sonde alimentaire)	Bon	1,5
19	5 (fig. 13)	AA	SM	— Cond d	C muselière	Bon, *	18
20	7	?	L cran d SM L (diagnostic clinique)	Commotion Fx canine	C R	Bon	2



*Continuation* Table 1: Anamnèses, symptômes, localisations, traitements des fractures et luxations de la mandibule et leurs résultats chez 26 chats

No.	Age (années)	Origine du traumatisme	Localisation des fractures et luxations mandibulaires	Problèmes concomitants (autres que le choc)	Traitement	Résultat	Période d'observation post-opératoire (mois)
21 (fig. 12)	4	?	SM	Commotion L cran g	C (luxation n'a pas pu être réduite)	Bon, *	12
22	1	AA	SM L cran g	hémorragie sous-conjonctivale, multiplex Fx maxillaire, hématurie	—	Euthanasie	—
23	1	Ch	CMR bilatéral	Epistaxis, fente du palais, hématurie	conservatif (diète)	Bon, *	2
24 (fig. 9)	1	Ch	CMR bilatéral	pneumothorax, fente du palais Fx fémur g	R pharyngostomie (sonde alimentaire), muselière	Bon	1,5
25 (fig. 10 et 11)	4	Ch	L caud g	fente du palais, déchirure Cor g	R (crayon) langue, Fx ilium d	Bon	2
26	4	Ch	L caud (diagnostic clinique)	—	R	?	

AA = accident automobile

Ch = chute

? = inconnu

Fx = fracture

SM = Fx symphyse mandibulaire

CMR = Fx corps mandibulaire rostral

CMC = Fx corps mandibulaire caudal

g = gauche

d = droite

caud = caudal

cran = crânial

Cor = Fx Processus coronoideus

Cond = Fx Processus condylaris

L = luxation temporo-mandibulaire

C = cerclage symphysaire

Cerclage = autres cerclages

K = broche de Kirschner

R = réduction de la luxation

\* = tél.

## MÉTHODES

### A) Traitements d'urgence

L'emploi d'une source d'oxygène ou d'une tente à oxygène était nécessaire en cas de forte dyspnée. Si l'état du patient ne s'améliorait pas dans les 5 minutes et lors de pneumothorax, une thoracocentèse était effectuée sur la moitié supérieure du 6ème ou 7ème espace intercostal à l'aide

d'une canule veineuse type butterfly<sup>a</sup>, d'un robinet à 3 voies et d'une seringue de 20 ml. Le choc circulatoire était traité à l'aide de fluides par voie intraveineuse, après normalisation de la respiration, à raison de 60 ml/kg/heure de solution physiologique de Ringer, de 10 mg/kg de

<sup>a</sup> Venofix<sup>R</sup>

prednisolone tétrahydrophosphate sodique<sup>b</sup> et d'un antibiotique à large spectre. Le patient était évalué après la première heure de traitement. Lors de résolution du choc les fluides étaient maintenus à raison de 60 ml/kg/24 heures par voie intraveineuse ou sous-cutanée.

### B) Diagnostic

Un examen clinique, des radiographies du thorax et un bilan sanguin étaient effectués après stabilisation du patient. L'instabilité de la symphyse ou du corps mandibulaire, facilement palpable sous la peau, une malocclusion dentaire avec crépitation des molaires étaient pathognomoniques d'une fracture ou luxation mandibulaire.

Un examen radiographique de la mâchoire, sous narcose, était entrepris aussitôt que l'état général du patient le permettait: bonne hydratation, production satisfaisante d'urine, valeurs sanguines normales, résolution du pneumothorax et des contusions pulmonaires.

Une prémédication sous-cutanée d'atropine (0,02 mg/kg) et d'acepromazine<sup>c</sup> (0,1–0,2 mg/kg) était suivie d'une injection intramusculaire (10–20 mg/kg) ou intraveineuse (1–2 mg/kg) de kétamine<sup>d</sup>.

Après évaluation de l'occlusion existante et un examen manuel de la mâchoire sous narcose, un diagnostic radiographique précis était posé à l'aide des vues dorsosventrales et obliques gauche et droite avec gueule ouverte.

### C) Préparation du patient

Après intubation endotrachéale et continuation de la narcose par inhalation, ce qui diminue le risque d'aspiration, le chat était placé en décubitus dorsal, la tête stabilisée à l'aide d'une bande de gaze positionnant le maxillaire de manière symétrique sur la table d'opération et la mandibule était préparée chirurgicalement en prenant garde de protéger les yeux du patient durant la préparation. Pour les fractures rostrales, on gardait la possibilité d'intuber et d'extuber pendant l'opération ou lors de fractures complexes et multiples on plaçait de préférence une sonde endotrachéale par pharyngostomie afin de libérer la cavité orale et vérifier l'occlusion dentaire de manière plus précise (Hartsfield et al., 1977).

### D) Pharyngostomie

Une pharyngostomie était indiquée: a) préopérativement pour permettre la pose d'une sonde endotrachéale et gar-

der la possibilité de narcose par inhalation tout en libérant la cavité orale, b) postopérativement pour poser une sonde alimentaire oesophagienne<sup>e</sup> permettant une prise de nourriture passive mais fréquente et sans douleur (Bohning et al., 1970; Lantz, 1981).

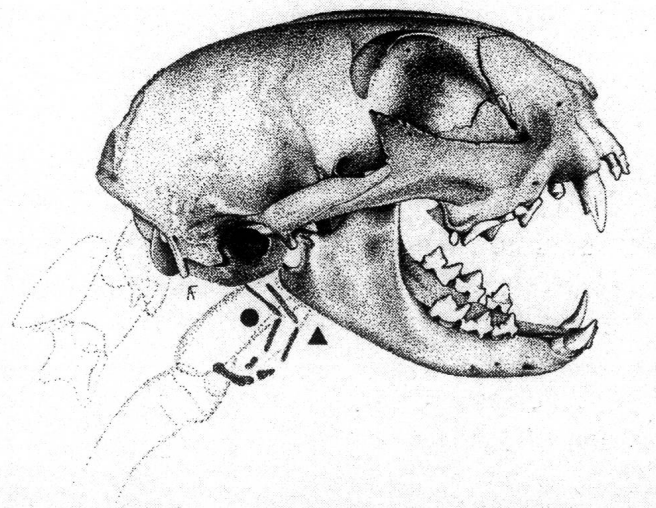


Fig. 2: Dessin représentant les deux endroits possibles de pharyngostomie employés chez le chat: la fosse piriforme crâniale à l'os épiphyoïdeum (triangle), ou la région caudale à l'os épiphyoïdeum (rond).

Après préparation aseptique de l'aspect latéro-ventral du cou, l'index de l'opérateur était introduit dans la cavité orale, permettant la palpation de l'os épiphyoïdeum et une pince de Péan était placée cranialement ou caudalement à celui-ci (Crowe et Downs, 1986) (Fig. 2). La peau était incisée horizontalement sur 1 cm, parallèlement à la branche faciale de la veine linguofasciale, sur le renflement provoqué par la pression de la pince. La muqueuse pharyngée, la musculature et les tissus sous-cutanés étaient perforés de façon atraumatique avec la pointe de l'instrument, permettant la préhension de l'extrémité de la sonde endotrachéale ou alimentaire, sans blesser les structures vitales voisines. La sonde alimentaire était préalablement mesurée afin que son extrémité se situe dans le tiers distal de l'oesophage pour éviter des oesophagites de reflux. Son emplacement était contrôlé radiographiquement grâce à sa bande radio-opaque. Elle était retirée dès que le chat se nourrissait tout seul, en général après 7 à 10 jours.

<sup>b</sup> Ultracorten-H<sup>R</sup>, Ciba

<sup>c</sup> Sedaline<sup>R</sup>, Chassot

<sup>d</sup> Narketan<sup>R</sup>, Chassot

<sup>e</sup> Sonde à gavage pédiatrique Mallinckrodt<sup>R</sup> taille 8,0 CH

### E) Stabilisation de la symphyse

Après réduction manuelle, la fixation de la fracture-séparation était faite à l'aide d'un cerclage d'acier (0,6–0,7 mm  $\varnothing$ ), placé derrière les canines, autour du corps de la mandibule (Fig. 3).

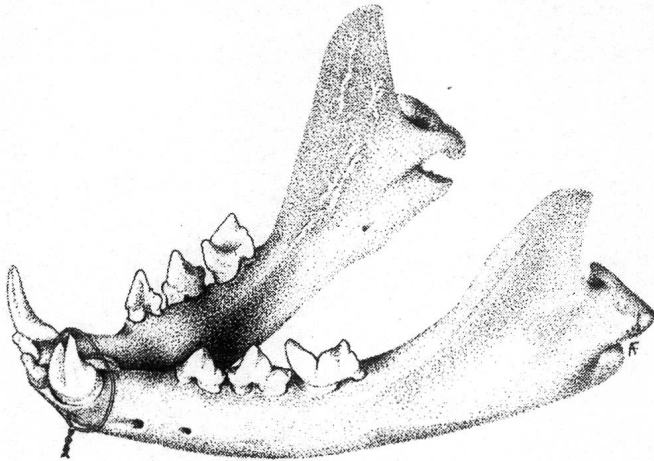


Fig. 3: Stabilisation de la symphyse mandibulaire à l'aide d'un cerclage métallique.

La peau du menton était incisée sur 1 cm, sur la ligne médiane. Le cerclage métallique était passé à l'aide d'une aiguille chirurgicale autour de la mandibule, près de l'os, afin de ne pas étrangler les tissus mous, ajusté ventralement puis coupé à 2 mm de la peau. Lors du contrôle 1,5 mois à 2 mois après l'opération, la stabilité de la symphyse était mise à l'épreuve en manipulant les canines. Si la symphyse était stable, il suffisait, sous légère sédation, de couper le fil oralement et de le retirer ventralement d'où il ressortait de la peau.

### F) Stabilisation du corps mandibulaire

Les fractures stables, non déplacées d'animaux jeunes prédisposés à une guérison rapide étaient traitées de façon conservative.

Les fractures instables étaient réduites par une approche ventrale (Rudy, 1975) (Fig. 4), l'approche orale étant réservée aux cerclages interdentaires et au traitement des lésions de la muqueuse orale en fin d'opération seulement. Les fréquentes fractures mandibulaires rostrales, situées sur le bord interalvéolaire, derrière les canines, étaient fixées par une ou plusieurs broches de Kirschner fines (0,6–0,8 mm  $\varnothing$ ) placées dans la seule substance osseuse existante, ventralement aux racines des canines et parallèles au corps

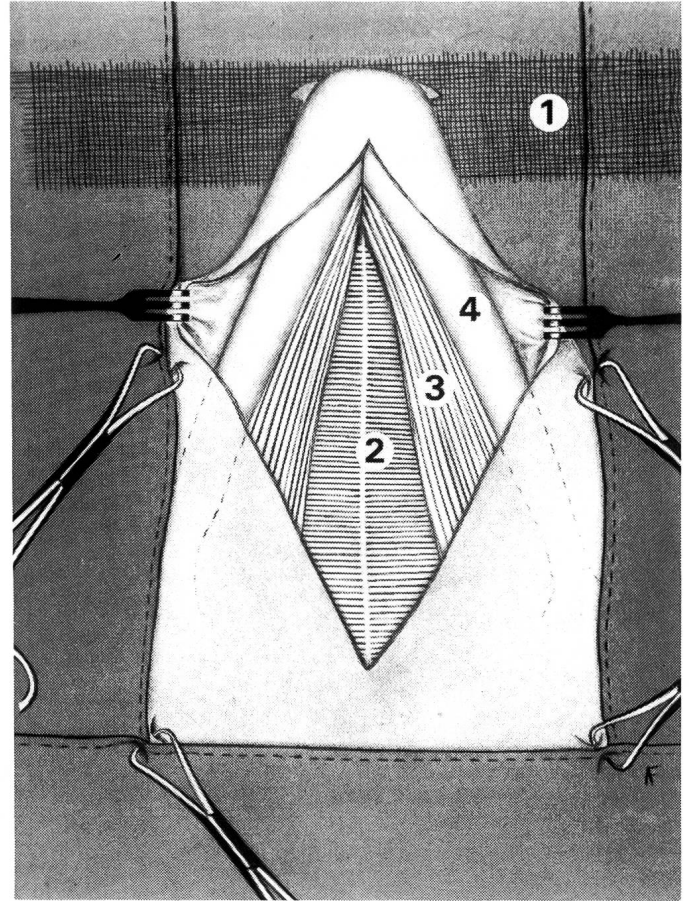


Fig. 4: Voie d'abord ventrale de la mandibule: la fixation de la tête du chat sur la table à l'aide d'une gaze prise dans les canines supérieures (1) et la manière correcte de champage sont représentées. La rétraction de l'incision cutanée incluant le m. platysma révèle les mm. mylohyoïdeus (2) et digastrique (3). Leur élévation périostale permet l'exposition du corps mandibulaire (4), la visualisation de la réduction fracturaire et le positionnement adéquat des implants.

mandibulaire. Cette fixation était complétée en stabilisant le côté de distraction de la fracture à l'aide d'un cerclage interdental oral (Chambers, 1981) (Fig. 5). Lorsque la fracture était associée à une fracture-séparation de la symphyse ou lorsque l'instabilité fracturaire persistait en raison du manque de substance osseuse de la région mandibulaire rostrale, la fixation était complétée à l'aide d'une broche de Kirschner en diagonale stabilisant le fragment caudal de la fracture avec la partie rostrale du corps mandibulaire opposé (Fig. 6).



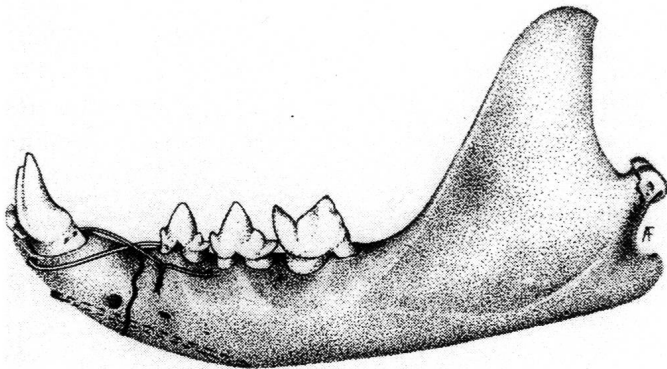


Fig. 5: Méthode de fixation d'une fracture mandibulaire rostrale: la stabilisation ventrale avec une broche de Kirschner est renforcée par un cerclage neutralisant les forces de tension sur le bord alvéolaire.

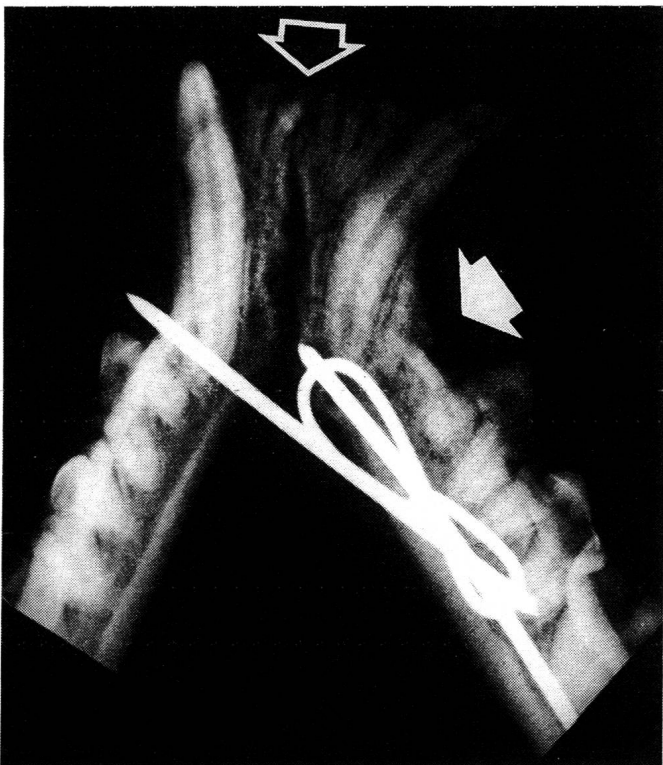


Fig. 6: Fracture mandibulaire rostrale (flèche pleine) associée à une séparation de la symphyse mandibulaire (flèche vide), 6 semaines après la chirurgie. La broche de Kirschner ventrale parallèle au corps mandibulaire associée à un cerclage a été renforcée par une seconde broche qui, introduite diagonalement permet un meilleur ancrage osseux rostralement et stabilise la symphyse. Placée trop caudalement, la broche diagonale peut interférer avec le mécanisme du frein de la langue (cas No. 16).

**G) Stabilisation des fractures de la branche mandibulaire (ramus mandibulae) et des luxations temporo-mandibulaires**

Les fractures de la branche mandibulaire étaient traitées conservativement après réduction orthopédique. Les luxations rostrales et caudales étaient réduites par pression digitale ou par la méthode du crayon (Niemand, 1984) qui consiste à placer un crayon en travers dans la gueule au niveau des molaires du côté de la luxation. La mâchoire est fermée sur le crayon qui agit comme bras de levier sur le condyle mandibulaire (processus condylaris). Ce dernier peut être réduit dans la fosse mandibulaire en tournant le crayon dans le sens désiré.




Fig. 7: Coaptation externe à l'aide d'une muselière permettant le maintien de la réduction et la mise au repos temporaire de la mandibule, employée durant 1 à 2 semaines comme traitement conservatoire ou en supplément à la chirurgie.

Si la réduction d'une fracture de la branche ou d'une luxation temporo-mandibulaire était instable, on ajustait une muselière fabriquée à l'aide d'un ruban adhésif collé sur lui-même (Withrow, 1981) (Fig. 7) ou un cerclage intermaxillaire fixant la mandibule au maxillaire (Lantz, 1981) (Fig. 8) tout en laissant un espace suffisant (1 cm) entre les incisives pour permettre une alimentation liquide. Si l'occlusion ne pouvait être maintenue que par l'interdigitation

plus complète des canines, une alimentation par pharyngostomie était obligatoire.

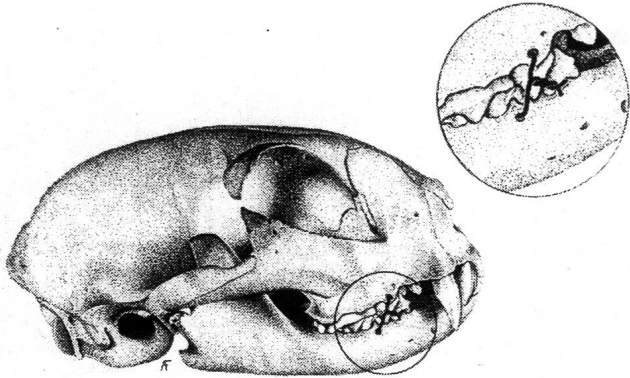


Fig. 8: Autre méthode de stabilisation temporaire employant un cerclage métallique intermaxillaire ancré entre les racines des prémolaires (agrandi), et permettant une meilleure correction de la latéro-déviations accompagnant les fractures de la branche mandibulaire.

Une purée alimentaire à haute teneur protéinique était offerte librement, à l'aide d'une seringue ou par la sonde. La fixation externe était retirée après 10 à 15 jours.

### RÉSULTATS (voir table 1)

Les traumatismes mandibulaires étaient accompagnés dans 76% des cas par des lésions concomitantes, telles que saignements de nez (30%), traumatismes thoraciques (23%) consistant en pneumothorax ou contusions pulmonaires engendrant des dyspnées plus ou moins importantes, fentes du palais (19%), commotions cérébrales (15%), canines fracturées (15%), hémorragies sous-conjonctivales (15%), hématuries (12%), fractures de la mâchoire supérieure (12%), autres fractures (12%).

Les bilans sanguins effectués dans 9 cas montraient une anémie légère à moyenne chez tous, une neutropénie dans 3 cas, une élévation du fibrinogène dans 3 cas et 1 fois seulement une augmentation des valeurs de GOT, GPT, de l'urée et la créatinine.

Les fluides furent administrés par voie intraveineuse chez les patients en état de choc (40%) puis par voie sous-cutanée chez tous pour maintenir une bonne hydratation pré- et post-opératoire, jusqu'à restauration de la fonction mandibulaire.

Deux chats furent euthanasiés, soit un jour après l'opération en raison de la détérioration de l'état général du patient insuffisamment stabilisé avant la narcose (No. 5) ou

pour des raisons économiques (No. 22). Les résultats de 23 chats étaient bons, la fonction de la mandibule rétablie, l'occlusion dentaire bonne et ils pouvaient se nourrir normalement. Chez un chat (No. 14), un meulage partiel des canines fut nécessaire pour obtenir une occlusion dentaire complète.

L'évaluation des résultats fut faite soit au moment du retrait des implants à la clinique, en général 2 mois après l'opération, soit par téléphone, plus tard. Deux cas ne furent suivis que jusqu'à leur sortie de l'hôpital 10 jours après l'opération (No. 7 et 11), un patient fut perdu pour un contrôle post-opératoire (No. 26).

Chez les 26 chats il y avait 22 fractures de la symphyse, 6 fractures du corps mandibulaire, 4 fractures de la branche mandibulaire, dont 3 articulaires, et 6 luxations temporo-mandibulaires. Elles furent diagnostiquées radiologiquement sous narcose et opérées 2,6 jours en moyenne après l'accident.

Les fractures de la symphyse mandibulaire au nombre de 22 (= 85% des cas) furent toutes fixées par un cerclage d'acier à l'exception de celle d'un chat de 6 mois (No. 11) qui fut stabilisée par un cerclage de polyglactin 910<sup>f</sup> et de celle, associée à une fracture mandibulaire rostrale (No. 16), qui fut stabilisée par une broche en diagonale (Fig. 6).

Dans les cas de fractures symphysaires compliquées d'autres fractures mandibulaires ou de luxations temporo-mandibulaires, la luxation ou la fracture la plus caudale était réduite et stabilisée d'abord. La symphyse étant réparée en dernier. Lors de décollement de la lèvre inférieure et de mise à nu de l'os mandibulaire rostral (No. 12), le lèvre était recousue à la gencive, après toilette adéquat de la plaie, avec un fil de polyglactin 910<sup>f</sup>. Si la réparation était insuffisante, un fil de polypropylène<sup>g</sup> était ancré autour des dents ou passé au travers d'un tunnel osseux, percé préalablement à l'aide d'une broche de Kirschner, dans la mandibule. Un drainage sous-cutané était placé pour 2 jours et des compresses chaudes appliquées jusqu'à la guérison de la lèvre. Toutes les fractures symphysaires guérirent sans problème et dans la plupart des cas on procéda à l'ablation du matériel d'ostéosynthèse 6 à 8 semaines après l'opération. Des 6 fractures du corps mandibulaire, 5 étaient rostrales juste caudales aux canines, 1 caudale; 4 étaient accompagnées d'une fracture de la symphyse et 2 étaient bilatérales. Les 3 fractures rostrales unilatérales, accompagnées d'une

<sup>f</sup> Vicryl<sup>®</sup>, Ethicon Inc.

<sup>g</sup> Prolene<sup>®</sup>, Ethicon Inc.

fracture de la symphyse dans les 3 cas, furent stabilisées par des broches de Kirschner et des cerclages. Dans un cas de fracture comminutive insuffisamment réduite (No. 14), un meulage des canines fut nécessaire, après guérison des fractures, pour obtenir une occlusion adéquate.

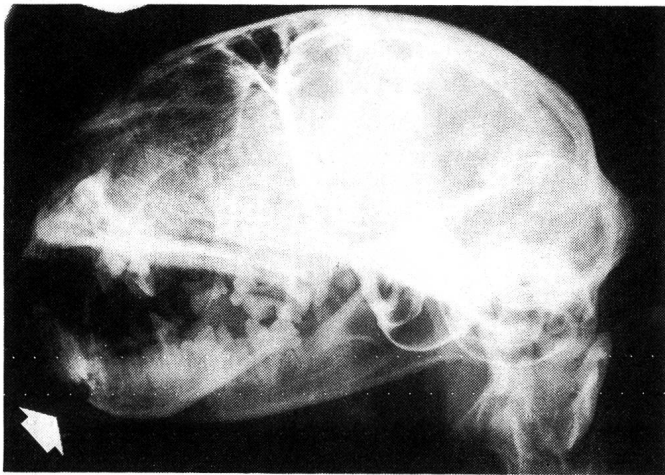


Fig. 9: Fracture bilatérale par compression de la portion incisive du corps mandibulaire rostral (flèche) dont la relative stabilité procurée par les longues racines des canines permet un traitement conservatoire (cas No. 24).

Les 2 fractures rostrales bilatérales, stables à la palpation, furent traitées conservativement: régime de purée pendant 10 jours (No. 23), muselière et sonde alimentaire par pharyngostomie pendant 11 jours (No. 24), (Fig. 9).

Après intubation endotrachéale par pharyngostomie, l'unique fracture caudale, oblique, fut fixée par une mini-plaque<sup>h</sup> (Montavon et al., 1988) et un cerclage. L'approche ventrale et l'élévation sous-périostale du m. massetericus furent utilisées pour l'exposition partielle de la fossa masseterica. Les vis furent placées sur les bords cranial et ventral de la mandibule afin de profiter de sa qualité corticale. Les 4 fractures de la branche de la mandibule (ramus mandibulae), dont deux étaient associées à une luxation temporo-mandibulaire, furent difficiles à mettre en évidence radiographiquement. Plusieurs vues furent nécessaires à l'établissement d'un diagnostic précis. Ces fractures furent traitées conservativement. N'occasionnant aucune malocclusion en elles-mêmes, les fractures de l'apophyse coronoïde (processus coronoideus) furent décelées par deux fois (No. 18 et No. 25) et traitées conservativement (fig. 10 et 11).

<sup>h</sup> Synthes<sup>R</sup>, Waldenburg

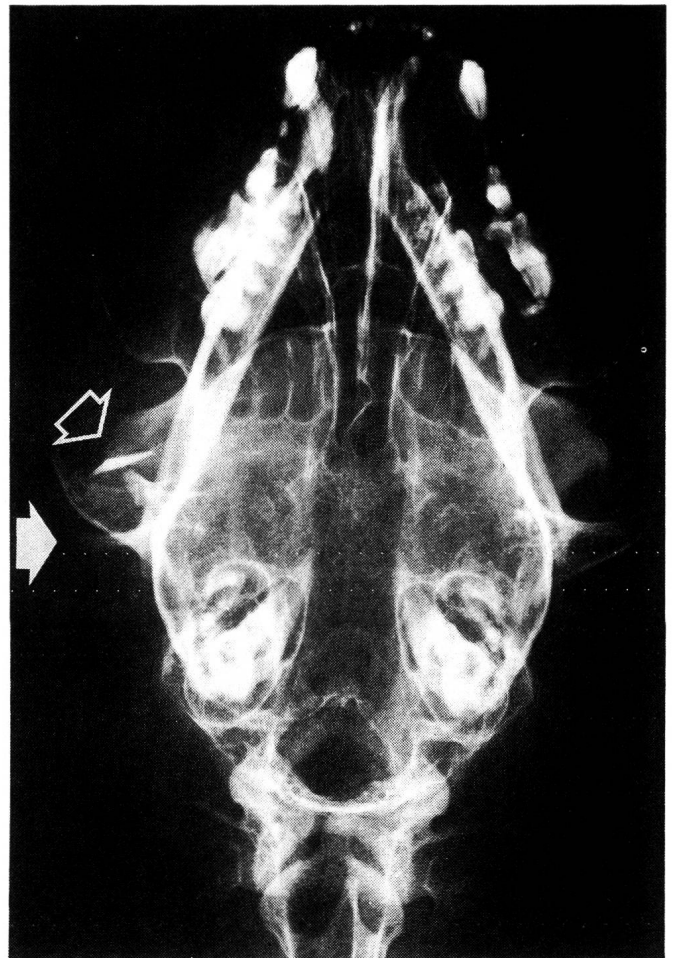

Fig. 10: Vue dorsoventrale d'une luxation temporo-mandibulaire caudale (flèche pleine) associée à une fracture du processus coronoïdeus (flèche vide), (cas No. 25).

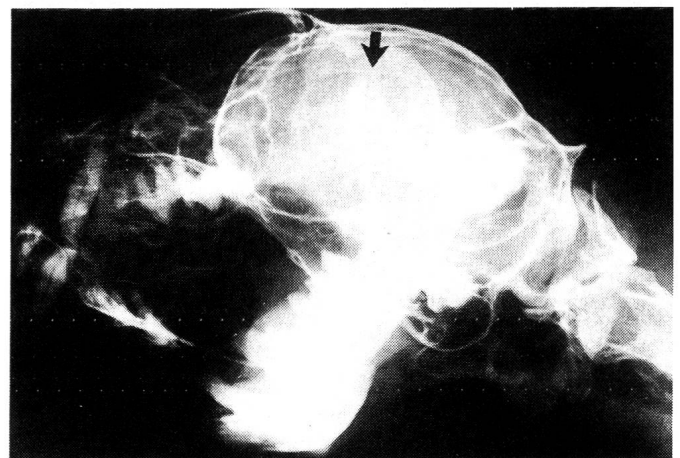


Fig. 11: Vue oblique du même cas: seule la fracture du processus coronoïdeus est identifiable (flèche). Un traitement conservatoire a été employé avec succès.



Les 3 fractures articulaires du condyle (processus condylaris) peu ou pas déplacées et associées à d'autres fractures mandibulaires furent traitées conservativement: une sonde alimentaire par pharyngostomie fut placée pendant 8 jours dans un cas (No. 18) et une muselière, qui fut arrachée par 2 fois, fut employée dans un autre cas (No. 19).

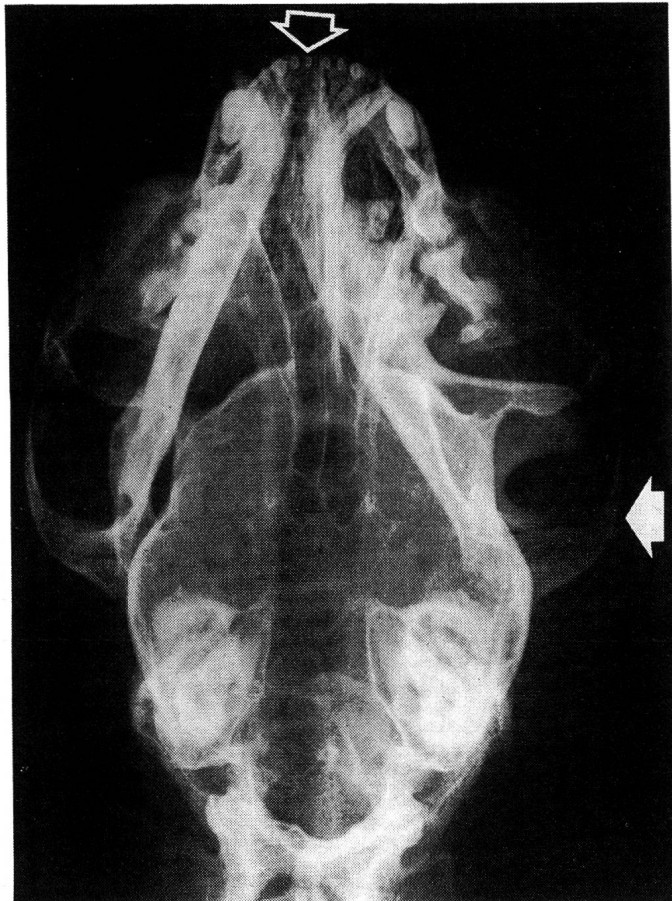

Fig. 12: Radiographie dorsoventrale démontrant une luxation temporo-mandibulaire crâniale unilatérale (flèche pleine) associée à une fracture de la symphyse (flèche vide) (cas No. 21).

Les 6 luxations temporo-mandibulaires étaient plus aisément identifiables sur les projections dorsoventrales (Fig. 10, 12 et 13). Deux luxations, crâniale et caudale, étaient associées à des fractures de la branche et 2 luxations crâiales à des fractures de la symphyse; deux luxations temporo-mandibulaires caudales furent diagnostiquées cliniquement seulement. Aucune luxation bilatérale ne fut documentée radiographiquement. Cinq luxations purent être réduites de façon adéquate par pression digitale ou par la méthode du crayon. Seule la luxation associée à

une fracture du condyle (No. 19) nécessita une coaptation externe. Tous les chats retrouvèrent une fonction normale.

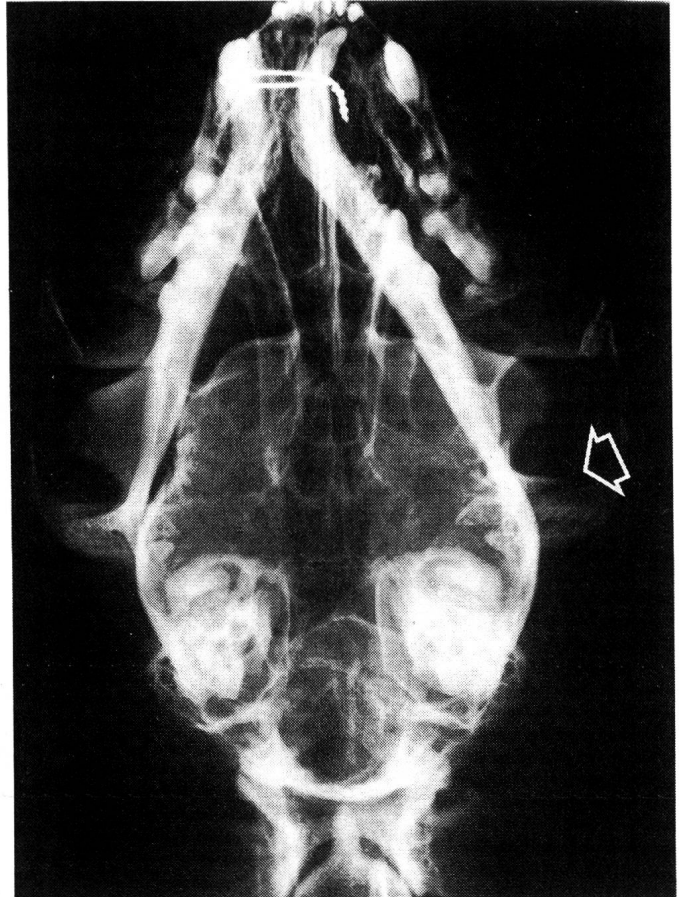


Fig. 13: Fracture articulaire du condyle mandibulaire (processus condylaris) (flèche), engendrant une instabilité articulaire crâniale persistant après fixation de la fracture symphysaire avec un cerclage, et nécessitant une coaptation externe temporaire (cas No. 19).

## DISCUSSION

Près d'un quart des patients (23%) avaient des traumatismes thoraciques importants, souvent indécélables à l'auscultation et que seule une radiographie pouvait mettre en évidence. Un pneumothorax non identifié rend le contrôle d'une narcose difficile et l'emploi de gaz hilarant ( $\text{NO}_2$ ) met la vie du patient en danger.

Il est indiqué d'évaluer d'un œil critique tout patient ayant fait une chute de plusieurs étages ou un accident engendrant une fracture mandibulaire, de traiter le choc par une perfusion et d'attendre la résolution des traumatismes thoraciques avant d'opérer.

Alors que les fractures de la symphyse ou du corps rostral n'offrent aucune difficulté de diagnostic clinique il est sou-

vent difficile de différencier les lésions de la partie caudale de la mandibule. Des radiographies de bonne qualité, sous anesthésie générale, avec positions standardisées sont indispensables à un diagnostic précis. Les vues obliques permettent de distinguer les fractures du corps et de la branche des hémimandibules gauche et droite. La projection dorso-ventrale est nécessaire pour juger de l'articulation temporo-mandibulaire. Une vue de profil est superflue vu l'effet de superposition.

La voie d'abord ventrale permet une réduction anatomique des fragments grâce à la visualisation de la corticale du corps mandibulaire. Elle respecte la vascularité, évite un traumatisme additionnel aux muqueuses, contribue à une meilleure aseptie et permet le drainage de la plaie si nécessaire.

Il est intéressant de constater que, comparé au chien, l'insertion du muscle digastrique, chez le chat, se fait sur toute la surface ventromédiale du corps mandibulaire (McClure et al., 1973), jusqu'à la symphyse, et non pas seulement sur la partie molaire caudale. Il est par conséquent nécessaire de l'élever sous-périostalement lors d'abord chirurgical du corps mandibulaire.

Le pourcentage élevé des fractures-séparations de la symphyse est dû en partie à la fusion incomplète des hémimandibules. Les fractures du corps rostral de la mandibule représentent, avec les fractures symphysaires, l'indication la plus fréquente pour une réduction chirurgicale et une fixation interne. Les fractures rostrales sont spécialement difficiles à réduire vu leur portion incisive faible et fortement relevée et le peu de place laissé pour des implants (Barone, 1966); la moindre déviation provoque une malocclusion et il devrait être possible de juger l'occlusion dentaire intraopérativement. Le meulage des canines est un compromis possible pour rétablir une occlusion dentaire en cas de consolidation vicieuse.

Bien que toujours accompagnées d'une autre fracture ou luxation et apparaissant souvent compliquées, les fractures de la branche mandibulaire et plus particulièrement les fractures articulaires du condyle de la mandibule n'ont pas un mauvais pronostic. Si une bonne occlusion dentaire peut être obtenue en manipulant la mandibule, une thérapie conservatrice consistant en diète et coaptation externe d'une à 2 semaines suffit généralement à un rétablissement de la fonction, l'arc zygomatique ainsi que la puissante musculature enveloppante du masséter et du temporal tenant lieu d'attelle naturelle. Il est avantageux d'attendre la résolution de l'oedème des parties molles, traumatisées par l'accident et la chirurgie, avant d'ajuster une coaptation

externe. L'emploi de corticostéroïdes (dexaméthasone 0,2 mg/kg i. v.) périopératoires et des compresses froides appliquées localement réduisent l'inflammation, facilitant la guérison des tissus mous.

La pose d'une sonde alimentaire par pharyngostomie est indiquée si les traumatismes oraux sont importants, si les muqueuses oedémateuses et douloureuses rendent difficile la préhension d'aliments ou si l'état général du patient est mauvais. Le stress traumatique et chirurgical induit un stade catabolique chez l'animal; une hyperalimentation par sonde permet un retour plus rapide à l'homéostasie, favorise la guérison des plaies et diminue le risque d'infection. Dans notre série de cas la pharyngostomie se situait de préférence dans la fosse piriforme craniale à l'os épiphyoïdeum. L'emplacement de la sonde devrait être vérifié au laryngoscope: la sonde ne doit pas interférer avec le mécanisme de l'épiglotte ni se trouver en travers du larynx, ce qui augmente les risques d'aspiration et l'inconfort du patient, et son tracé idéal devrait être une ligne droite de la paroi latérale du pharynx à l'oesophage. Les complications dues aux sondes elles-mêmes sont rares. Une bonne vascularité locale et un soin quotidien de la plaie réduisent les risques d'infection et un carcan empêche le déplacement de la sonde par l'animal. La capacité maximale de l'estomac est de 100 ml pour un chat d'un kilo, de 60 ml/kg pour un chat moyen et de 45 ml/kg pour un grand chat; elle est excessivement réduite chez un chat anorexique (Lewis et al., 1987). La nourriture doit être donnée lentement en petites quantités et à plusieurs reprises (4 fois par jour) au début afin de ne pas être régurgitée avec la sonde. Les animaux recommencent à manger d'eux-mêmes après 8 à 10 jours. La sonde peut être retirée à ce moment là et la plaie guérit rapidement par seconde intention.

Tous les cerclages symphysaires ou interdentaires, bien qu'étant bien tolérés, furent retirés.

### LITTÉRATURE

- Crane, S. W. (1980): The Veterinary Clinics of North America. W. B. Saunders Co., Philadelphia, 13, 3, 518. — Weigel, J. P. (1985): Trauma to Oral Structures. Dans: Harvey, C. E.: Veterinary Dentistry. W. B. Saunders Co., Philadelphia, 140–155. — Brinker, W. O., Piermattei, D. L., Flo, G. L. (1983): Handbook of Small Animal Orthopedics and Fracture Treatment. W. B. Saunders Co., Philadelphia, 184–192. — Sumner-Smith, G. (1984): Fractures of the mandible. Dans: Brinker, W. O., Hohn, R. B., Prieur, W. D. (eds.): Manual of Internal Fixation in Small Animals. Springer Verlag, New York, 210–218. — Rhinelander, F. W., Wilson, J. W.

(1982): Dans: Sumner-Smith G.: Bone in Clinical Orthopaedics. W. B. Saunders Co., Philadelphia, 85–86. — *Hartsfield, S. M., Gendreau, C. L., Smith, C. W., Rouse, G. P., Thurmon, J. C.* (1977): Endotracheal intubation by pharyngotomy. *J. Am. Anim. Hosp. Assoc.* 13, 71–74. — *Bohning, R. H. Jr., DeHoff, W. D., McElhinney, A.* et al. (1970): Pharyngostomy for maintenance of the anorectic animal. *J. A. V. M. A.* 156, 611–615. — *Lantz, G. C.* (1981): Pharyngostomy tube installation for the administration of nutritional and fluid requirements. *Comp. Cont. Ed.* 3, 2, 135–142. — *Crowe, D. T., Downs, M. O.* (1986): Pharyngostomy complications in dogs and cats and recommended technical modifications: Experimental and clinical investigations. *J. Am. Anim. Hosp. Assoc.* 22, 493–502. — *Rudy, R. L.* (1975): Fractures of the maxilla and mandible. Dans: *Bojrab M. J.* (ed): *Current Techniques in Small Animal Surgery.* Lea & Febiger, Philadelphia, 364–375. — *Chambers, J. N.* (1981): Principles of management of mandibular fractures in the dog and cat. *J. Vet. Orthop.* 2, 26–36. — *Niemand, H. G.* (1984): *Praktikum der Hundeklinik,* Verlag Paul Parey, Hamburg, Berlin, 5. Auflage, 166. — *Withrow, S. J.* (1981): Taping of the mandible in treatment of mandibular fractures. *J. Am. Anim. Hosp. Assoc.* 17, 27–31. — *Lantz, G. C.* (1981): Interarcade wiring as a method of fixation for selected mandibular injuries. *J. Am. Anim. Hosp. Assoc.* 17, 599–603. — *Montavon, P. M., Pohler, O. E., Olmstead, M. L., Wendelburg, K. L.* (1988): The mini instrument and implant set and its clinical application. *V. C. O. T. I.* 44–51. — *McClure, R. C., Dallman, M. J., Garrett, P. D.* (1973): *Cat Anatomy – An atlas, text and dissection guide.* Lea & Febiger, Philadelphia, 51–58. — *Barone, R.* (1966): *Anatomie comparée des mammifères domestiques.* Laboratoire d'anatomie, Ecole nationale vétérinaire Lyon, 1, 201–211. — *Lewis, L. D., Morris, M. L., Hand, M. S.* (1987): *Small Animal Clinical Nutrition III.* Mark Morris Assoc., Topeka, 5–33 – 5–34.

### **Retrospektive Studie von Unterkieferfrakturen und Luxationen bei der Katze**

Die Resultate einer retrospektiven Studie von Unterkieferfrakturen und Luxationen bei 26 Katzen werden beschrieben. Autounfälle (46%) und Stürze aus grosser Höhe (23%) waren die wichtigsten Ursachen. Die häufigsten Begleitsymptome waren kardiovaskulärer Schock (40%), Lungen trauma (23%), Epistaxis (30%), Gaumenspalte (19%), subkonjunktivale Blutungen (15%), abgebrochene Canini (15%), Hirnerschütterungen (15%), Oberkieferfrakturen (12%). In 22 Fällen lagen eine Unterkiefersymphysenfraktur vor, 6mal eine Unterkieferkörperfraktur, 4mal eine Un-

terkieferastfraktur (davon 3 Unterkiefergelenksfrakturen) und 6mal eine Unterkieferluxation. Stabile, nicht verlagerte Unterkieferastfrakturen wurden mit Diät, Maulschlinge und/oder Ernährungssonde nach Pharyngostomie konservativ behandelt, während instabile Frakturen der Unterkiefersymphyse und des Unterkieferkörpers bei 21 Patienten offen reponiert und mit Implantaten fixiert wurden. Die Fixation der rostralen Unterkieferkörperfraktur bereitete am meisten Schwierigkeiten. Die 6 Unterkieferluxationen waren in 5 Fällen von anderen Unterkieferfrakturen begleitet und wurden unter Narkose reponiert. Aufgrund der tiefen Komplikationsrate und der raschen Wiederherstellung der Kieferfunktion bei 24 behandelten Katzen, können die beschriebenen Massnahmen als erfolgreich betrachtet werden.

### **Studio clinico retrospettivo delle fratture e lussazioni della mandibola nel gatto**

Vengono descritti retrospettivamente 26 casi di fratture e lussazioni della mandibola nel gatto. Gli incidenti della strada (46%) e le cadute da grandi altezze (23%) sono tra le cause principali. Come problemi associati sono stati riscontrati più frequentemente: shock cardiovascolare (40%), traumi toracici (23%), epistassi (30%), scissione del palato (19%), emorragie subcongiuntivali (15%), canini fratturati (15%), fratture mascellari (12%).

Dei 26 gatti, 22 avevano frattura della sinfisi, 6 fratture del corpo mandibolare, 4 fratture del ramo mandibolare (di cui 3 articolari) e 6 lussazioni temporo-mandibolari.

In 21 casi è stata eseguita una riduzione aperta con fissaggio interno. L'indicazione chirurgica è stata seguita generalmente per le fratture instabili della sinfisi e del corpo mandibolare. Alcune difficoltà sono state riscontrate nella stabilizzazione delle fratture del corpo mandibolare rostrale. Per le fratture del ramo mandibolare, più stabili, sono stati scelti dei metodi conservativi come la dieta, il laccio boccale e/o la sonda nutritiva in seguito a faringostomia. Sei lussazioni temporo-mandibolari, di cui 5 accompagnate da fratture mandibolari, sono state ridotte sotto narcosi. Il successo terapeutico nei 24 casi curati è stato giudicato rapido e privo di grosse complicazioni.

Adresse: Dr. P. M. Montavon  
Veterinär-Chirurgische Klinik der Univ. Zürich  
Winterthurerstrasse 260, 8057 Zürich

Manuskripteingang: 5. Dezember 1988