

**Zeitschrift:** Schweizer Archiv für Tierheilkunde SAT : die Fachzeitschrift für Tierärztinnen und Tierärzte = Archives Suisses de Médecine Vétérinaire ASMV : la revue professionnelle des vétérinaires

**Herausgeber:** Gesellschaft Schweizer Tierärztinnen und Tierärzte

**Band:** 131 (1989)

**Heft:** 3

**Artikel:** Key-Gaskell-Syndrom bei einer Katze in der Schweiz

**Autor:** Litschi, B. / Dieth, V.

**DOI:** <https://doi.org/10.5169/seals-588620>

### **Nutzungsbedingungen**

Die ETH-Bibliothek ist die Anbieterin der digitalisierten Zeitschriften. Sie besitzt keine Urheberrechte an den Zeitschriften und ist nicht verantwortlich für deren Inhalte. Die Rechte liegen in der Regel bei den Herausgebern beziehungsweise den externen Rechteinhabern. [Siehe Rechtliche Hinweise.](#)

### **Conditions d'utilisation**

L'ETH Library est le fournisseur des revues numérisées. Elle ne détient aucun droit d'auteur sur les revues et n'est pas responsable de leur contenu. En règle générale, les droits sont détenus par les éditeurs ou les détenteurs de droits externes. [Voir Informations légales.](#)

### **Terms of use**

The ETH Library is the provider of the digitised journals. It does not own any copyrights to the journals and is not responsible for their content. The rights usually lie with the publishers or the external rights holders. [See Legal notice.](#)

**Download PDF:** 19.02.2025

**ETH-Bibliothek Zürich, E-Periodica, <https://www.e-periodica.ch>**

# KEY-GASKELL-SYNDROM BEI EINER KATZE IN DER SCHWEIZ

B. LITSCHI UND V. DIETH

## ZUSAMMENFASSUNG

Es wird unseres Wissens das erste Mal über das Vorkommen des Key-Gaskell-Syndroms bei Katzen in der Schweiz berichtet. Das Vollbild der Erkrankung mit Megaoesophagus, Anorexie, Obstipation, trockenen Schleimhäuten, verminderter Tränensekretion, Nickhautvorfall, Mydriasis, Regurgitieren und Bradykardie ist pathognomonisch. Beim Key-Gaskell-Syndrom handelt es sich um eine Dysfunktion des autonomen Nervensystems. Die histopathologischen Veränderungen beziehen sich ausschliesslich auf Ganglien des autonomen Nervensystems und auf Neuronen in Kernen einzelner Kopfnerven. Weniger schwere Veränderungen finden sich gelegentlich in Neuronen des Rückenmarkes und in Ganglien des dorsalen beziehungsweise ventralen Hornes.

Eine spezifische Therapie existiert nicht, sie richtet sich nach den jeweils vorherrschenden Symptomen. Die Ätiologie ist unbekannt, es bestehen jedoch auffällige Parallelen zum Grass sickness Syndrom beim Pferd und zur Dysautonomie des Menschen und des Hundes.

**SCHLÜSSELWÖRTER:** Katze – Dysautonomie – Megaoesophagus – autonome Polyganglionopathie – Klinik

## KEY-GASKELL-SYNDROM IN A CAT IN SWITZERLAND

As far as the authors know this is the first case of Key-Gaskell-syndrome being described in Switzerland. The clinical signs of megaoesophagus, anorexia, constipation, dryness of all mucous membranes, reduced tear production, protrusion of the membrana nictitans, mydriasis, regurgitation and bradycardia are pathognomonic and can't be mistaken by any other disease.

The subject of the Key-Gaskell-syndrome is a dysfunction of the autonomic nervous system.

Histopathological changes are exclusively related to the autonomic nervous system and to neurons of some nuclei in the cranial nerves. Less severe changes can be found in the neurons of the spinal cord or in the dorsal root ganglia.

The etiology remains still unclear. There is a relationship to the grass sickness syndrome in horses and to dysautonomia of man and dog.

**KEY WORDS:** cat – dysautonomie – megaoesophagus – autonome polyganglionopathie – clinical features

Ende 1981 trat in Grossbritannien eine neue Erkrankung unbekannter Genese auf (Key und Gaskell, 1982) mit trockenen Schleimhäuten, erweiterten Pupillen, Obstipation und Megaoesophagus. Nash (1982) ordnete diese Symptome Läsionen in den autonomen Ganglien zu. Diese Erkrankung wird besonders in England beobachtet, aber auch in Skandinavien und vereinzelt in anderen Ländern werden einige wenige Fälle beschrieben (Presthus, 1983, in Norwegen, und Wissler, 1983, in Schweden). Jüngst berichtete Kraft (1988) über 3 Fälle von feliner Dysautonomie in Deutschland. In der Schweiz ist unseres Wissens noch kein Fall von Key-Gaskell-Syndrom beschrieben worden. Am häufigsten sind junge Katzen betroffen, die keine vor-

hergehenden Erkrankungen aufwiesen. (Edney et al., 1987).

Epidemiologische Untersuchungen von Rochlitz (1984) und Sharp (1984) konnten keine Übertragbarkeit und ursächlich keine anderen Umwelteinflüsse nachweisen.

Meistens tritt die Erkrankung relativ rasch ein, ein über Wochen und Monate protrahierter Verlauf ist selten (Nash et al., 1987). Die Symptome sind: Vorfall des 3. Augenlides, Mydriasis mit fehlendem oder reduziertem Pupillarreflex, Photophobie (Barnett, 1984), Depression, Anorexie, Obstipation, verminderte oder fehlende Tränensekretion, Megaoesophagus (59% nach Sharp et al., 1984), trockene Schleimhäute in Maulhöhle, Nasen- und Rachen-

raum, Bradykardie, Harninkontinenz (18% nach *Sharp et al.*, 1984), Dehydration, Gewichtsverlust. Seltener treten auch propriozeptive Defizite, Verlust des Analreflexes und Paresen in einzelnen Gliedmassen auf. Als prognostisch besonders ungünstig sind Megaoesophagus und Lähmungen von Blase und Darm anzusehen. Hämatologische, chemische und urologische Untersuchungen ergeben in der Regel normale Werte (*Wright*, 1983). Die häufiger anzutreffenden vermehrten Heinz'schen Innenkörper in den roten Blutkörperchen (25% nach *Sharp*, 1984) werden auf die intestinale Obstruktion zurückgeführt. Ein Zusammenhang zum feline Leukämievirus (FELV) besteht nicht; die meisten betroffenen Katzen sind FELV negativ (*Sharp et al.*, 1984; *Nash et al.*, 1987).

Es besteht auch keine Geschlechtsdisposition (*Gaskell et al.*, 1982; *Rochlitz et al.*, 1984).

Beim Vollbild der Erkrankung ist das Key-Gaskell-Syndrom kaum mit einer anderen Erkrankung zu verwechseln. In einem früheren Stadium kann die Erkrankung je nach Lage der Symptome an einen Katzenschnupfen, eine intestinale Obstruktion oder an das feline urologische Syndrom erinnern. Im typischen Fall lässt sich die Diagnose schon klinisch mit grosser Sicherheit stellen. Die Diagnose sollte histologisch durch den Nachweis der pathognomonischen degenerativen Veränderungen in den autonomen Ganglien gesichert werden. Veränderungen werden regelmässig in allen Ganglien gefunden (*Sharp et al.*, 1984). In schweren Fällen können bis zu 95% der Nervenzellen geschädigt sein (*Edney et al.*, 1987). Zusätzlich können in einzelnen Fällen degenerative Prozesse in Ganglien der Dorsalwurzeln, in ventralen Bereichen des Rückenmarkes sowie in verschiedenen Hirnkernen gefunden werden (*Sharp et al.*, 1984). Die meisten Katzen zeigen Dehydration und Anorexie unterschiedlichen Ausmasses. Es ist daher sehr wichtig, die Katzen zuerst zu rehydrieren (NaCl 40–60 ml/kg und Tag während einiger Tage kombiniert mit einem Multivitamin). Von Hand oder mittels einer Spritze kann versucht werden den Tieren flüssige Nahrung einzugeben. Dies muss allerdings sehr sorgfältig geschehen, da sich Katzen mit Megaoesophagus oft verschlucken und sehr leicht eine Verschluckpneumonie entwickeln. Bei wiederholtem Regurgitieren kann eine Nasenschlundsonde eingeführt werden. Ein Breitspektrumantibiotikum für 1–2 Wochen ist angezeigt, um sekundären Infektionen vorzubeugen, da durch die ausgetrockneten Schleimhäute und deren leichten Verletzlichkeit die Infektionsabwehr massiv beeinträchtigt ist. Der Appetit der meist inappetenten Tiere kann mit Kortikosteroiden, Valium oder Megestrol-

azetat angeregt werden. Obstipationen werden mit Paraffinöl (2–5 ml alle 2 Tage) oder besser mit Danthron (Istizin: 5 ml einer 5 mg/ml Lösung p. o. täglich) therapiert. Das Auftreten einer Harnretention erfordert mehrmaliges tägliches manuelles Auspressen der Blase. Parasympathikomimetika sind oft von grossem Nutzen und können entweder als Tabletten (Betanechol hydrochlorid 2,5 mg/Tg oder Prostigmin: 1–2 mg 2–3 mal täglich) oder als Augentropfen (0,5%ige Physostigmine oder 1%iges Pilocarpine 1 Tropfen in ein oder beide Augen) gegeben werden (*Griffiths et al.*, 1982). Nach ca. 2wöchiger Therapie sollte die Katze nochmals beurteilt werden. Falls keine Besserung eingetreten ist, sollte sie eingeschläfert werden, hat sich der Zustand gebessert oder zumindest stabilisiert, kann die Katze nach Hause entlassen werden. Es empfiehlt sich jedoch die Katze in Abständen von einigen Tagen zu kontrollieren. Parasympathikomimetika können bedenkenlos über mehrere Monate gegeben werden, wobei bei Besehrungseintritt ein schrittweiser Abbau der Medikamente vorzunehmen ist.

Als *Komplikationen* zu erwähnen sind:

Parasympathikomimetika, die in zu hoher Dosierung Hyperästhesien, Muskelzuckungen, Bauchkrämpfe und Diarrhoe verursachen. Natürlich können diese Symptome der Überdosierung leicht mit Atropin therapiert werden; nur Atropin verstärkt die Symptome des Key-Gaskell-Syndroms. Durch forcierte Zwangsfütterung und durch Dysphagie entsteht leicht eine Verschluckpneumonie.

Ferner bestehen Berichte, wonach Anästhesien mit verschiedenen parenteralen und Inhalationsnarkotika fatale Folgen hatten. Es ist somit angezeigt, solche Katzen nach Möglichkeit nicht zu anästhesieren. Harnretentionen sind prädisponierend für die Entwicklung einer Zystitis. Eine Spätfolge bei Patienten mit Verlust des Analreflexes ist die Entwicklung einer Inkontinenz von Kot.

Die Überlebensrate beträgt 27% (*Nash et al.*, 1987) bis 50% (*Blaxter et al.*, 1987).


Der Schweregrad der Symptome zu Beginn der Erkrankung ist kein Gradmesser. Viel besser geeignet zur Beurteilung des Schweregrades ist das Allgemeinbefinden und das Ansprechen auf die Therapie. Die Erholungszeit wird im allgemeinen mit 2–12 Monaten angegeben. In einigen Fällen ist die Heilung komplett, aber in den meisten Fällen bleiben Symptome wie Mydriasis, intermittierendes Regurgitieren oder mangelndes Wiedererlangen des ursprünglichen Körpergewichtes zurück.

Virale, toxikologische und epidemiologische Untersuchungen zur Abklärung der Ätiologie blieben bisher erfolglos (*Sharp et al.*, 1984; *Gaskell*, 1987).

# Neu: Paratect **Flex**<sup>®</sup>

Bolus

Schützt Rinder vor  
Magen-Darmwurmbefall und  
verbessert die Rentabilität der  
Weidehaltung.



**pfizer**

- einmalige Eingabe zu Weidebeginn
- schützt während der ganzen Weidesaison
- flexibler Bolus aus neutralem, abbaubarem Material
- keine Rückstände, keine Absetzfrist


▶ **Antidiarrhoikum für die  
Alp- und Weidesaison** ◀

**SULFACARBON 25**  
für Kälber  
**SULFACARBON 100**  
für Rinder/Kühe

- Wirkstoffkombination:

Sulfaguanidin	40 %
Bolus alba	30 %
Carbo adsorbens	30 %
- Sulfaguanidin gehört zu den schwer resorbierbaren Sulfonamiden, so dass therapeutische Konzentrationen auch noch in den Endabschnitten des Darmes erreicht werden.
- Aktivkohle und Kaolin besitzen eine ausserordentliche Adsorptionsfähigkeit und binden bakterielle Toxine irreversibel an ihre Oberfläche.
- Ausgezeichnete Wirkung bei:
  - allen nicht parasitären Weidedurchfällen
  - bei Kokzidiose
  - bei Jungtier-Diarrhoe
  - bei Durchfällen nach Fütterungsumstellung.
- Durchfälle werden sofort gestoppt, geringer Elektrolyt-Verlust, minime Gewichtsabnahme.
- Parenterale Therapie nur bei akuten fieberhaften Prozessen nötig.
- Packungen:

Sulfacarbon 25:	6 Beutel zu 25 g	IKS-Nr. 43040
Sulfacarbon 100:	6 Beutel zu 100 g	IKS-Nr. 43040




**Das klinisch erprobte Antidiarrhoikum**

*Streuli*

**G. Streuli & Co. AG – 8730 Uznach**  
**Pharmazeutica**  
**Telefon 055 - 71 11 01**  
**Telefax 055 - 72 46 45**

Gebärparese



**Calci TAD<sup>®</sup> N 25**  
**Calci TAD<sup>®</sup> S 50**

**Bringt die Kühe auf die Beine.**

**Zuverlässig.**

**provet**

Generalvertretung für die  
Schweiz: Provet AG,  
Veterinär-Produkte  
3421 Lyssach b. Burgdorf  
Tel. 034 45 40 66



**Zusammensetzung:**

	CALCI TAD N 25		CALCI TAD S 50
100 ml enthalten:			
Calciumgluconat 1H <sub>2</sub> O	1,55 g	} entspr. 2,28 g Ca	3,10 g
Calciumborogluconat	21,45 g		42,90 g
Calciumhydroxid	0,66 g	} entspr. 0,39 g Mg	1,32 g
Magnesiumchlorid 6H <sub>2</sub> O	3,25 g		6,50 g
2-Aminoethyl- dihydrogenphosphat p-Hydroxybenzoesäure- methylester	0,30 g	entspr. 0,066 g P	0,60 g
	0,10 g		entspr. 0,132 g P
			0,10 g

**Anwendungsgebiete:** Rind, Schaf, Ziege: Gebärparese, unspezifisches Festliegen; Mutterschwein: Geburtstetanie (Eklampsie); Rind, Schaf, Ziege, Schwein, Hund, Katze: Allergien, Knochenweiche, Rachitis. **Wartezeit:** Eine Wartezeit ist nicht erforderlich. **Handelsformen:** CALCI TAD N 25: Flasche 250 ml, Flasche 500 ml. CALCI TAD S 50: Flasche 500 ml. **Apothekenpflichtig!** Zul.-Nr.: CALCI TAD N 25: 1468.00.00, CALCI TAD S 50: 1468.01.00

**TAD Pharmazeutisches Werk GmbH**  
D-2190 Cuxhaven, Heinz-Lohmann-Str. 5, Tel.: (047 21) 6 06 0

# Gentapen<sup>®</sup> ad us. vet.

Neu

## Suspension und Injektoren zur Euterbehandlung

### Kombination Gentamicin / Penicillin

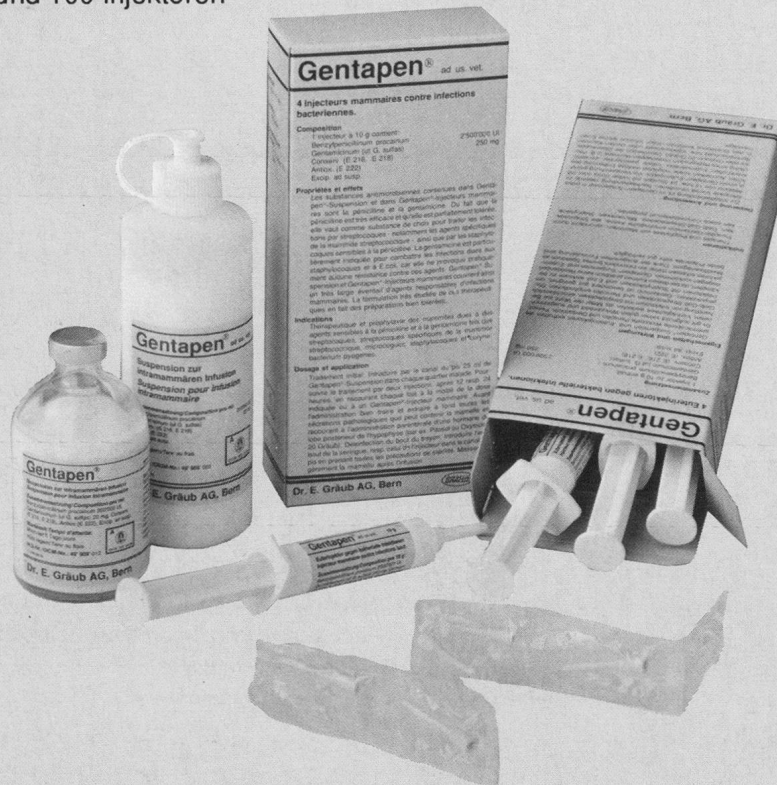- umfassendes Wirkungsspektrum
  - kaum Resistenzen
  - hohe Dosierung
  - hervorragende Euterverträglichkeit
- bessere Erfolge bei der Behandlung akuter Mastitiden!

#### ■ **Gentapen<sup>®</sup>-Suspension** zur Initialbehandlung:

- 1 Dosis (25 ml) = 5 Mio. Penicillin + 500 mg Gentamicin
- konzentrierte wässrige Suspension
- rasch hohe Wirkstoffspiegel im Euter
- mit allen gängigen Lösungsmitteln verdünnbar
- Durchstechflaschen zu 100 ml und Flaschen mit Luer-Verschluss zu 200 ml

#### ■ **Gentapen<sup>®</sup>-Euterinjektoren** zur Nachbehandlung:

- 1 Injektor (10 g) = 2,5 Mio. Penicillin + 250 mg Gentamicin
- konzentrierte wässrige Salbe
- rasche Wirkung ohne verzögerte Ausscheidung und Hemmstoffprobleme
- Packungen mit 4 und 100 Injektoren



**Gentapen<sup>®</sup>-Suspension und -Injektoren = zwei wirksamere Präparate!**

Dr. E. Gräub AG, Bern

Tel. (031) 34 22 11

GRAEUB

### KASUISTIK

Am 25. August 1988 wurde uns eine 5 Monate alte weibliche Siamkatze vorgestellt mit Inappetenz, Schnupfen und Würgereizen. Sie zeigte leichtgradiges Fieber (39,1 °C), etwas gerötete Schleimhäute in Maulhöhle und Konjunktiven. Ein Wurfgeschwister hatte dieselben Symptome. Es wurden beide Katzen mit Katzenschnupfenserum behandelt. Einige Tage darauf schienen beide wieder gesund. Anfangs September wurde uns dieselbe Katze mit der Anamnese Abmagerung, Apathie, Regurgitieren, Inappetenz und Niessen vorgestellt. Neben einem massiven Flohbefall und schütterem Haarkleid, fielen bei der Untersuchung auf: Vorfall des 3. Augenlides, eine beidseitige Mydriasis, die auf Lichteinfall überhaupt nicht reagierte, ein normaler Augenhintergrund, trockene Lidbindehäute mit einem zäh-schleimigen Augenausfluss, fehlende Tränensekretion (sno strip 0 mm/Min.), aber keine Keratitis, ein stark verkrusteter Nasenspiegel mit zäh-eitrigem Ausfluss aus beiden Nasenlöchern, stark ausgetrocknete Mundschleimhäute (Abb. 1), ein trockener rissiger Zungenrand, eine Bradykardie (120/Min.), Exsikkose und Schwierigkeiten beim Absetzen eines harten und völlig trockenen Stuhles. Eine Röntgenaufnahme nach Bariumeingabe ergab einen auf der gesamten Länge ausgeweiteten Oesophagus (Abb. 2). Laut Besitzer sind all diese Symptome rasch in wenigen Tagen aufgetreten.

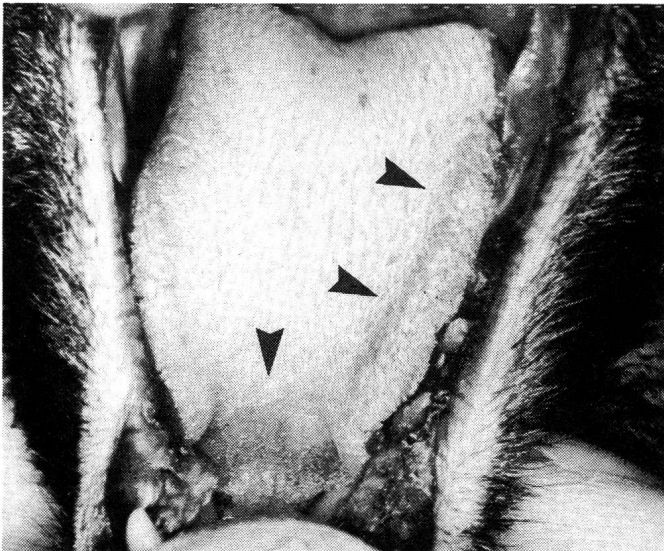


Abb. 1: Maulhöhle der Katze: Aus dem Bild geht deutlich hervor, dass Gingiva und Zunge völlig ausgetrocknet sind. Zu beachten sind ferner die aufgerauten Zungenränder (▶).

Eine Harnuntersuchung ergab keine abnormen Befunde. Eine hämatologische Untersuchung ergab eine Hämokonzentration, eine Lymphopenie (1690/ul) und eine Eosinophilie. Die Eosinophilie dürfte auf den massiven Flohbefall zurückzuführen sein.

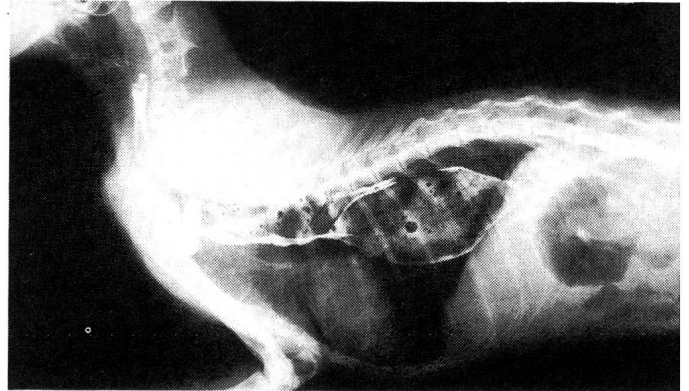


Abb. 2: Seitliche Aufnahme des Thorax: Der massive Megaoesophagus, der sich über den gesamten Schlund hinzieht, ist ein typischer Befund bei Key-Gaskell-Syndrom.

Die klinisch-chemische Untersuchung des Blutes ergab eine leichtgradige Hypernatriämie, zurückzuführen auf die Hämokonzentration.

Der Test der felines infektiösen Peritonitis (1:25) und der Leukotest verliefen negativ.

Ein Therapieversuch, allerdings nur über 5 Tage, mit Infusionen und Dimethylcarbaminsäureester (Mestinon) und Handfütterung brachte keinen Erfolg. Wegen Fortschreitens der Symptome wurde die Katze eingeschläfert.

### PATHOLOGISCH-ANATOMISCHE UND HISTOLOGISCHE UNTERSUCHUNG

Das Tier war stark abgemagert, die Nase seromukös verklebt und die Schleimhäute erschienen blass. Am Rand der Zunge waren kleine Erosionen erkennbar, der Larynx war stark gerötet.

Das distale Drittel des Oesophagus war stark dilatiert (3,5 cm breit), die Schleimhaut stark gerötet und aufgeraut. Es konnten keine Missbildungen des Herzens sowie der abgehenden Gefäße gefunden werden. Der Enddarm enthielt relativ viel harten Kot, der Durchmesser des Colons lag im Normalbereich. Die übrigen Organe zeigten makroskopisch keine Veränderungen.

Folgende Organe wurden histologisch untersucht: Zentralnervensystem, Ganglion mesenteriale craniale, Oeso-



phagus und Magen-Darm-Trakt. Die auffälligsten Veränderungen wurden im Ganglion mesenteriale craniale gefunden (Abb. 3). Zahlreiche Nervenzellen zeigten pyknotische, exzentrisch gelegene Zellkerne und ein homogenes, eosinophiles Zytoplasma mit Verlust der Nissl-Substanz. In Kernen verschiedener Hirnnerven konnten lichtmikroskopisch keine Veränderungen festgestellt werden. Der Oesophagus wies eine starke, ulzerative Entzündung auf. Im Magen-Darm-Trakt konnten lichtmikroskopisch keine Veränderungen gefunden werden.

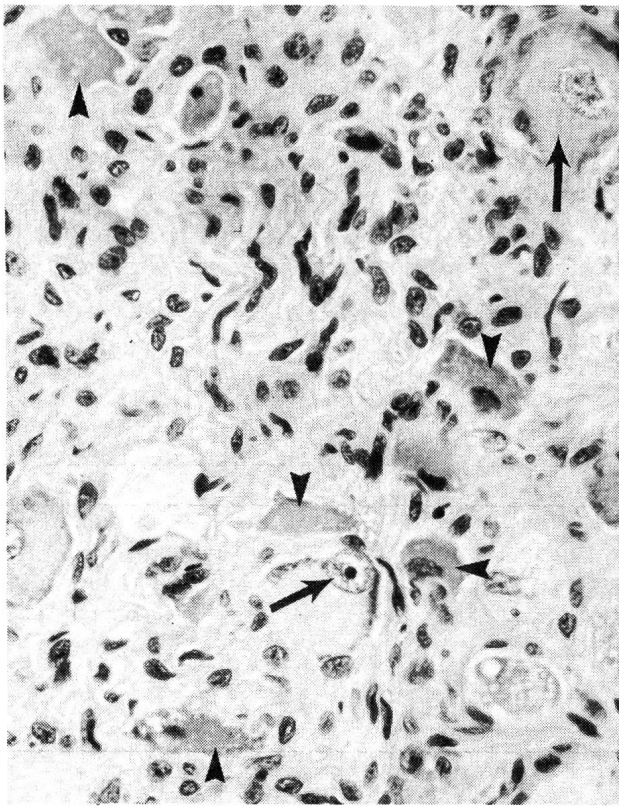


Abb. 3: Ganglion mesenteriale craniale; Zahlreiche degenerative Nervenzellen (kurze Pfeile) charakterisieren das Key-Gaskell-Syndrom. Die langen Pfeile zeigen normale Nervenzellen.

### DISKUSSION

Auf Grund der sehr typischen und ausgeprägten klinischen und histologischen Symptome wurde die Diagnose Key-Gaskell-Syndrom gestellt. Die Diagnose konnte histologisch mit den für das Key-Gaskell-Syndrom typischen Veränderungen abgesichert werden. Die auffälligsten Symptome waren dabei Vorfall des 3. Augenlides, Inappetenz, trockene Schleimhäute, Regurgitieren und eine beidseitige Mydriasis.

Der Grossteil der Symptome reflektiert eine Denervation der parasympathischen Ganglien (trockene Schleimhäute, Mydriasis). Megaoesophagus, Blasen- und Darmlähmung könnten durch den Verlust parasympathischer und sympathischer Anteile verursacht sein. Der Vorfall des 3. Augenlides ist Folge des Verlustes von sympathischen Anteilen. Die gelegentlich auftretenden Gehstörungen, Propriozeptionsstörungen und der Verlust des Analreflexes weisen auf leichtgradige Veränderungen in den Ganglien der dorsalen Wurzel hin (Sharp et al., 1984).

Obwohl es sich beim Key-Gaskell-Syndrom um eine sehr ernst zu nehmende Erkrankung handelt, können bei richtiger symptomatischer Therapie über 30% aller Patienten überleben. Als prognostisch ungünstig gelten Megaoesophagus, Blasen- und Darmlähmungen. Allerdings muss gesagt werden, dass nicht alle Überlebenden auch wirklich vollständig geheilt werden. Oft erreichen die Tiere ihr ursprüngliches Körpergewicht und ihre vormalige Kondition nicht wieder. Auch bleiben bei vielen Katzen eine Mydriasis und gelegentliches Regurgitieren bestehen.

Über die Ätiologie dieser Erkrankung herrscht noch weitgehend Unklarheit. Vor Ausbruch der Krankheit hatte die Katze leichtgradigen Schnupfen. Inwieweit jedoch Viren in der Ätiologie der feline Dysautonomie eine Rolle spielen, kann nicht beantwortet werden. Unsere Katze und auch deren Eltern zeigten keine Verwandtschaft zu Katzen in England.

Die Beobachtung, wonach sowohl in England als auch in Skandinavien die Zahl der Fälle vorerst rasch anstieg, in jüngster Zeit jedoch wieder rückläufig ist, kann nicht gedeutet werden. Es bleibt vorderhand eine interessante Feststellung.

### LITERATURVERZEICHNIS

- Barnett K. C. (1984): Observations on the feline dilated pupil syndrome. *Vet Rec 114*, 351. — Bedford P. G. (1982): A new disease in the cat. *Vet Rec 111*, 473. — Blaxter A., Gruffydd-Jones T. (1987): Feline dysautonomia. In *Practice 9*, 58. — Bromberg N. M., Cabanis L. D. (1988): Feline dysautonomia: A case report. *JAAHA 24 (1)*, 106. — Gaskell C. J. (1982): Key-Gaskell-Syndrome. *Vet Rec 111*, 564. — Gaskell C. J. (1985): Feline dysautonomia distribution. *Vet Rec 117*, 395. — Griffiths I. R., Nash A. S., Sharp N. J. H. (1982): The Key-Gaskell-Syndrome: The current situation. *Vet Rec 111*, 532. — Janz R. (1982): The Key-Gaskell-Syndrome, *111*, 401. — Key T. J. A., Gaskell C. J. (1982): Puzzling syndrome in cats associated with pupillary dilatation. *Vet Rec 110*, 160. — Kraft W., Ballauf B., Ghermai A. K., Münster M. (1988): Feli-

ne Dysautonomie: erste Beobachtungen in Mitteleuropa. *Kleintierpraxis* 8, 287. — *Macholc L. J.* (1983): Key-Gaskell-Syndrome in Burmese kittens. *Vet Rec* 116, 83. — *Nash A. S.* (1983): Key-Gaskell-Syndrome. *Vet Rec* 112, 463. — *Nash A. S.* (1982): Key-Gaskell-Syndrome — An autonomic polyganglionopathy. *Vet Rec* 111, 307 und 564. — *Pollin M., Sullivan M.* (1986): A canine dysautonomia resembling the Key-Gaskell-Syndrome. *Vet Rec* 118, 402. — *Power J. C., Temple J. D.* (1982): Key-Gaskell-Syndrome. *Vet Rec* 111, 540. — *Rochlitz I., Bennett A. M.* (1983): Key-Gaskell-Syndrome. *Vet Rec* 112, 614. — *Ruben J. M. S.* (1983): Key-Gaskell-Syndrome. *Vet Rec* 112, 159. — *Sharp N. J. S., Nash A. S., Griffiths I. R.* (1984): Key-Gaskell-Syndrome. *J. small An Pract* 25, 599. — *Tutt J. B.* (1982): The Key-Gaskell-Syndrome. *Vet Rec* 111, 353. — *Whitlock M., Whitlock J.* (1985): Key-Gaskell-Syndrome: A case report. *Vet Rec* 116, 408. — *Wright J.* (1983): Key-Gaskell-Syndrome. *Vet Rec* 112, 111.

### Syndrome "key-gaskell" chez le chat en suisse

A notre connaissance, c'est la première fois que le syndrome «Key Gaskell» est décrit chez le chat en Suisse. Les symptômes de la maladie avec mégaoesophage, anorexie, constipation, dessiccation des muqueuses, diminution de la sécrétion des larmes, prolaps de la membrane nictitante, mydriase, régurgitation et bradycardie sont pathognomoniques. Le «Key Gaskell Syndrome» est une dysfonction du système nerveux autonome. Les signes histopathologiques se trouvent uniquement dans les ganglions du système nerveux autonome et dans les neurones des nucléus de différents nerfs craniaux. Des lésions moins graves se trouvent parfois dans les neurones de la moëlle épinière et dans les ganglions du rameau dorsal respectivement ventral. Une thérapie spécifique n'existe pas, elle est déterminée par les symptômes prédominants. L'étiologie est inconnue, mais il existe des parallèles au syndrome «grass sickness» du cheval et à la dysautonomie de l'homme et du chien.

### Primo caso in svizzera di sindrome di key-gaskell in un gatto

Secondo l'opinione degli autori, viene descritto per la prima volta in Svizzera un caso di sindrome di Key Gaskell in un gatto. Il completo quadro clinico della malattia, caratterizzato da megaesofago, anoressia, stitichezza, mucose asciutte, secrezione lacrimale ridotta, prolasso della membrana nictitans, midriasi, rigurgitazione e bradicardia, è patognostico. La sindrome di Key Gaskell è una conse-

guenza di una disfunzione del sistema nervoso autonomo. I mutamenti istopatologici si concentrano nei gangli del sistema autonomo e nei neuroni all'interno dei nuclei di alcuni nervi cranici.

Mutamenti meno gravi possono essere trovati occasionalmente nei neuroni del midollo spinale e nei gangli dei corni dorsali e ventrali.

In assenza di una specifica terapia causale, i possibili trattamenti si limitano ad una terapia sintomatica.

Pur essendo la causa eziologica sconosciuta, risulta tuttavia una evidente similitudine con la «grass sickness syndrome» nel cavallo e con la disautonomia nell'uomo e nel cane.

### VERDANKUNGEN

Wir danken Prof. Dr. A. Pospischil, PD Dr. H. Lutz und Dr. H. Gschwind für ihre wertvollen Anregungen und ihre Unterstützung.

Adresse: Dr. B. Litschi  
Pilgerweg 13  
8803 Rüslikon

Manuskripteingang: 4. Januar 1989

## Röntgen

Mit Franken 14.50 sind Sie dabei:

Mit unserem neuen Röntgen-Vertriebs-System berapen Sie nachträglich nur die ausgeführten Expositionen zu Fr. 14.50.

Interessiert Sie diese risikofreie Beschaffung einer Röntgeneinrichtung, mit Service und Vollgarantie? Bitte verlangen Sie unverbindlich unser Angebot für eine betriebsbereite, komplette Röntgenanlage mit Dunkelkammereinrichtung.

**Vorteile:** kein Risiko, keine Kapitalinvestition; Vollgarantie während der Vertragsdauer. Nach 8 Jahren sind Sie Besitzer der kompletten Röntgeneinrichtung.

**R. Liechti AG**  
2075 Thielle/Gals

Röntgen- und Elektromedizin  
Tel. 032 88 21 27