

Zeitschrift: Schweizer Archiv für Tierheilkunde SAT : die Fachzeitschrift für Tierärztinnen und Tierärzte = Archives Suisses de Médecine Vétérinaire ASMV : la revue professionnelle des vétérinaires

Herausgeber: Gesellschaft Schweizer Tierärztinnen und Tierärzte

Band: 132 (1990)

Heft: 2

Artikel: Élargissement du diamètre transversal pelvien chez un chat

Autor: Huber, E. / Hiltbrand, D.

DOI: <https://doi.org/10.5169/seals-589524>

Nutzungsbedingungen

Die ETH-Bibliothek ist die Anbieterin der digitalisierten Zeitschriften. Sie besitzt keine Urheberrechte an den Zeitschriften und ist nicht verantwortlich für deren Inhalte. Die Rechte liegen in der Regel bei den Herausgebern beziehungsweise den externen Rechteinhabern. [Siehe Rechtliche Hinweise.](#)

Conditions d'utilisation

L'ETH Library est le fournisseur des revues numérisées. Elle ne détient aucun droit d'auteur sur les revues et n'est pas responsable de leur contenu. En règle générale, les droits sont détenus par les éditeurs ou les détenteurs de droits externes. [Voir Informations légales.](#)

Terms of use

The ETH Library is the provider of the digitised journals. It does not own any copyrights to the journals and is not responsible for their content. The rights usually lie with the publishers or the external rights holders. [See Legal notice.](#)

Download PDF: 16.03.2025

ETH-Bibliothek Zürich, E-Periodica, <https://www.e-periodica.ch>

ÉLARGISSEMENT DU DIAMÈTRE TRANSVERSAL PELVIEN CHEZ UN CHAT

ED. HUBER ET D. HILTBRAND

RÉSUMÉ

Par une symphysiostomie pelvienne et l'implantation d'un greffon homologue, le diamètre transversal du canal pelvien d'un chat, souffrant d'une consolidation vicieuse de fractures du bassin, a été augmenté. La coprostase chronique a été supprimée; la démarche anormale et l'atrophie musculaire ont été améliorées.

MOTS-CLÉS: chat – symphysiostomie pelvienne – greffe homologue – coprostase chronique – élargissement du bassin

WIDENING OF THE TRANSVERSE PELVIC DIAMETER IN A CAT

By symphysiotomy and inserting of a homograft, the pelvic transverse diameter of a cat, suffering from pelvic fracture complication, has been improved. Chronic obstipation has been suppressed; gait and muscular atrophy have been ameliorated.

KEY WORDS: cat – pelvic symphysiotomy – homograft – chronic obstipation – pelvic widening

Les fractures de l'ilium, de l'acétabulum ou de l'ischium non réduites ou mal réduites peuvent provoquer une déformation du bassin. Celle-ci, suivie d'une consolidation fracturaire vicieuse avec présence éventuelle d'un cal hypertrophique, produit une réduction du diamètre transversal du canal pelvien.

L'animal présente une démarche anormale des postérieurs et une possible atrophie musculaire due à une fonction perturbée du membre; l'occlusion partielle de l'ouverture de la cavité pelvienne peut entraîner une coprostase plus ou moins marquée et augmenter le risque de dystocie chez les femelles. L'examen radiologique confirme le diagnostic.

PRÉSENTATION

Un chat européen, mâle castré, âgé de deux ans, a été présenté pour constipation récidivante, durant depuis environ dix mois et allant augmentant malgré l'emploi régulier de laxatifs divers. Lors d'un accident survenu à l'âge de huit mois, le chat s'était fracturé le bassin et n'avait pas été soigné.

A l'examen, le chat montrait une atrophie des muscles de la cuisse droite et marchait avec le postérieur droit fortement sous lui, en claudiquant. La palpation du bassin n'était pas douloureuse, la mobilité des articulations coxo-fémorales normale. Les réflexes dans les jambes étaient normaux. La palpation abdominale révélait une coprostase importante.

Les clichés radiologiques (fig. 1) documentaient une diminution du diamètre transversal du canal pelvien, en raison de la consolidation vicieuse d'une triple fracture du bassin avec enfoncement du coxal droit. La fracture de l'articulation sacro-iliaque droite combinée à celles de la table de l'ischium et de la branche craniale du pubis ipsi-latérales, avait permis une rotation partielle du coxal droit autour de son axe. L'articulation coxo-fémorale droite était intacte. Un mégacolon du colon descendant était évident sur la radiographie. L'origine de la coprostase était située au niveau du canal pelvien. Afin d'agrandir l'ouverture de la cavité pelvienne, une symphysiostomie avec intercalage d'une greffe osseuse homologue fut décidée, selon une méthode décrite par différents auteurs (*Brinker et al.*, 1983; 1984; *Bojrab*, 1981).

TECHNIQUES OPÉRATOIRES

1. *Récolte du greffon:* sous narcose et en suivant les mesures d'asepsie habituelles, le corps et le col de l'ilium sont prélevés sur un chat adulte, sérologiquement FIP et FeLV négatifs, et destiné à l'euthanasie.

Par une approche dorso-latérale (*Piermattei et Greeley*, 1975), le coxal est dégagé de l'aile iliaque à l'articulation coxo-fémorale. Au moyen d'une scie oscillante, on prélève le corps et le col de l'ilium, représentant un morceau d'os d'environ 2 cm de large, 2,5 cm de long, de qualité cortico-spongieuse. L'épaisseur du fragment est d'environ 0,5 à

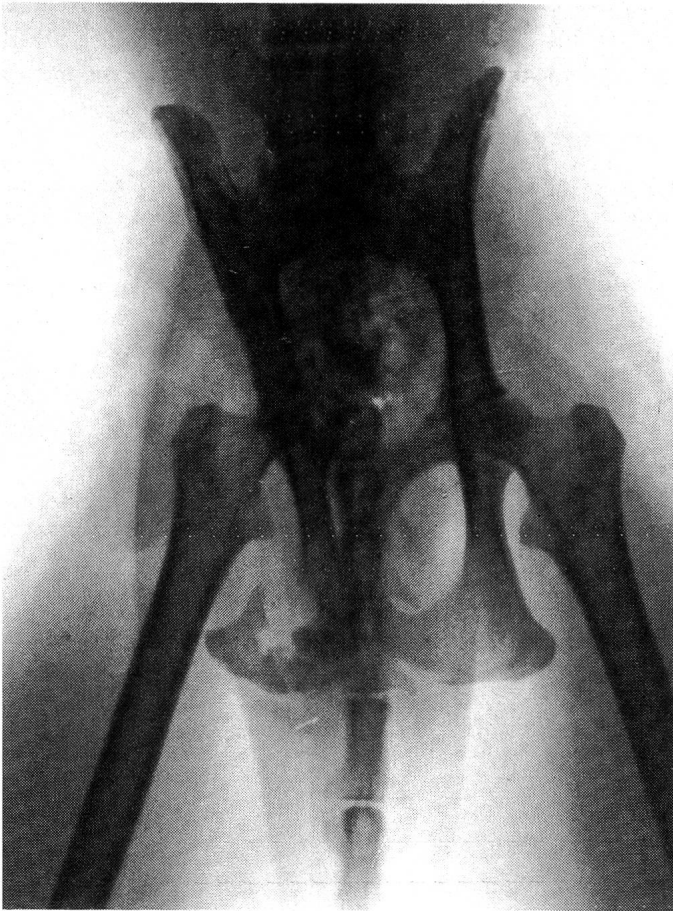

Fig. 1: Vue ventro-dorsale du bassin. Diminution du diamètre transversal, rotation du coxal droit autour de son axe, coprostase au niveau du canal pelvien.

0,7 cm. Le greffon est conservé dans un tube stérile, au congélateur, à -20°C (Brinker et al., 1983; Bojrab, 1981), pendant les 7 jours séparant la récolte de la pose. Le greffon est dégelé à la température ambiante, trois heures avant l'implantation.

2. *Pose du greffon*: par une approche ventrale et médiale du bassin (Piermattei et al., 1975), on expose entièrement la symphyse pubienne et on élève d'un demi-centimètre l'origine des adducteurs. La symphyse est ouverte à la scie oscillante en évitant de léser les structures intra-pelviennes délicates, tel l'urètre. La symphysiostomie est alors écartée à l'aide d'un rétracteur selon Weitlaner à pointes mousse.

Le greffon est scié à sa forme quadrangulaire définitive, de façon à obtenir un fragment de 1,6 cm environ de large et de 2,2 cm de long. Les deux côtés longs sont sciés en biseau afin de permettre au greffon de bien s'encastrer de manière

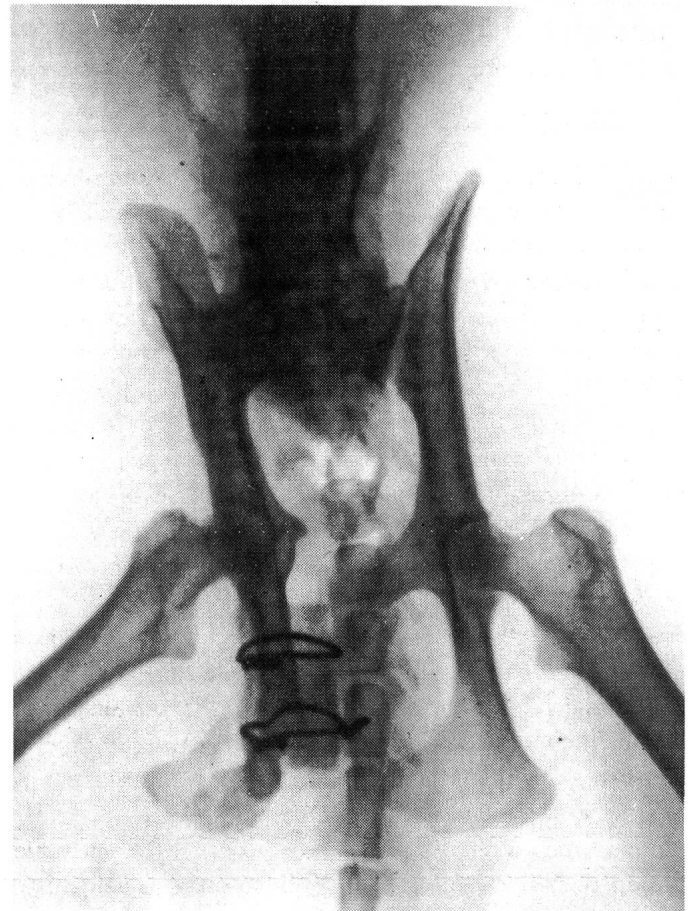


Fig. 2: Vue ventro-dorsale du bassin, post-opératoire. Le greffon est fixé par cerclages. Subluxation sacro-iliaque g. Le diamètre transversal du bassin est élargi.

stable dans la symphyse. On perce deux tunnels au moyen d'une mèche de 1,5 mm dans l'épaisseur et dans le sens de la largeur du greffon, et en prolongement, deux trous dans chaque bord de symphyse. Un fil métallique de 0,8 mm est passé dans chaque tunnel, puis fixé en cerclage aux bords de la symphyse (fig. 2).

Les adducteurs sont réapproximés et la plaie refermée. Le chat est gardé en cage pendant dix jours, puis retourne progressivement en un mois à une activité normale.

RÉSULTATS DE L'INTERVENTION

La coprostase s'éliminait spontanément dans l'heure suivant l'opération, sans aucune médication laxative.

Au contrôle, deux mois plus tard, la démarche était améliorée et la cuisse à nouveau musclée. La ligne d'apposition entre le greffon et la symphyse n'était plus visible; le colon avait retrouvé une taille normale.

20 mois plus tard, la démarche du chat était quasiment normale et il n'y avait plus en d'épisodes de constipation. La radio de contrôle montrait l'assimilation du greffon.

DISCUSSION

Lors de l'accident, par enfoncement et sous la force de traction exercée par le muscle ilio-psoas en direction cranio-médiale, le coxal droit fracturé a pu se déplacer vers la médiane, diminuant ainsi le diamètre transversal du canal pelvien et provoquant en plus une dysfonction du diaphragme pelvien. Une fracture de bassin pourrait encore engendrer d'autres séquelles qu'il s'agit d'évaluer avant toute décision thérapeutique. Ces séquelles peuvent être des déficits neurologiques dus à une lésion du nerf sciatique ou à son étranglement dans du tissu fibrotique (Walker, 1981), une arthrose de l'articulation coxofémorale, une distension excessive et irréversible du colon descendant pouvant nécessiter une colectomie (Summer-Smith, 1988).

Dans le cas présent, des lésions nerveuses ou arthrotiques ayant pu être exclues, l'augmentation de la circonférence du canal pelvien de 1,6 cm a permis de supprimer rapidement et durablement la coprostase sans recourir à des mesures thérapeutiques d'appoint (tels que Métamucil[®], Searle; aliment riche en fibres; énémas, etc ...). Cet écartement a également permis de mieux repositionner le postérieur droit. L'appui sur le postérieur droit en a été favorisé, améliorant ainsi la démarche. Durant l'opération, la force nécessaire à l'écartement de la symphyse a été très importante, en raison de la rigidité des articulations sacro-iliaques. Dans le cas présent, l'articulation droite était soudée et l'articulation gauche distendue, subluxée sous l'effort d'écartement (fig. 2). On peut s'imaginer qu'un écartement excessif et brutal aurait pu provoquer une luxation de cette articulation. En raison de la force de compression exercée, seul un greffon résistant pouvait être envisagé. Le col et le corps iliaque d'un chat adulte, formé d'os cortico-spongieux bien minéralisé a représenté une greffe optimale, très bien assimilée par le receveur. La conservation du greffon au congélateur, par -20 °C, pendant sept jours n'a pas été préjudiciable. Il semble que la congélation d'un greffon en diminuerait le rejet immunologique et réduirait ainsi la différence qualitative entre un greffon autologue frais et un greffon homologue ou hétérologue conservé (Bojrab, 1981). L'emploi d'une scie oscillante pour effectuer la symphysiostomie et la taille du greffon, a permis de réaliser des surfaces de coupe franches et planes, facilitant l'adaptation du greffon à la symphyse.

La fixation du transplantat par transfixation et cerclage a conféré une bonne stabilité du greffon, certainement supérieure

au cerclage autour du greffon et par les bords médiaux des trous ovalaires. Cette dernière méthode pourrait être envisagée si l'épaisseur du greffon était au moins la même que l'épaisseur de la symphyse, ce qui n'était pas le cas ici.

LITTÉRATURE

Bojrab J. (1981): Pathophysiology in small animal surgery. Lea and Febiger, Philadelphia, p. 538-539. — Bojrab J. (1981): Praxis der Kleintierchirurgie. Enke Verlag, Stuttgart, p. 460-461. — Brinker W. D., Piermattei D. L., Flo G. (1983): Handbook of small animal orthopedics and fracture treatment. W. B. Saunders, Philadelphia, p. 73. — Brinker W. D., Hohn R. B., Priour W. D. (1984): Manual of internal fixation in small animals. Springer Verlag, Berlin, p. 164. — Piermattei D. L., Greeley R. G. (1975): Zugänge zum Skelettsystem von Hund und Katze. F. K. Schattauer Verlag, Stuttgart, p. 80-85. — Summer-Smith G. (1988): Decision making in small animal orthopaedic surgery. B. C. Decker, Toronto, p. 86-87. — Walker T. L. (1981): Ischiadic nerve entrapment. J. Amer. Vet. Med. Assoc. 178, 1284-1288.

Erweiterung des Beckendurchmessers einer Katze

Der Beckendurchmesser einer Katze, die an einer schlecht verheilten Beckenfraktur litt, wurde durch das Einsetzen eines homologen Knochentransplantates in die Symphyse vergrößert. Dadurch wurden die chronische Koprostase beseitigt und die Lahmheit und die Muskelatrophie stark verbessert.

Aumento del canale pelvico d'un gatto

Il diametro trasversale del canale pelvico d'un gatto, soferente di consolidazioni in seguito a delle fratture del bacino, è stato aumentato mediante sinfisectomia pelvica e impiantazione di spongiosa ossea omologa. La coprostasi cronica è stata eliminata, il moto anormale e l'atrofia muscolare sono stati migliorati.

Remerciements

Les auteurs remercient le Dr. P. Montavon pour ses encouragements et son aide à la rédaction de cette publication, ainsi que le Confrère F. Nägeli pour la traduction du résumé en italien.

Adresse: Dr Ed. Huber
Les Grillières
1354 Montcherand/Orbe

Manuskripteingang: 12. Juni 1989