

**Zeitschrift:** Schweizer Archiv für Tierheilkunde SAT : die Fachzeitschrift für Tierärztinnen und Tierärzte = Archives Suisses de Médecine Vétérinaire ASMV : la revue professionnelle des vétérinaires

**Herausgeber:** Gesellschaft Schweizer Tierärztinnen und Tierärzte

**Band:** 133 (1991)

**Heft:** 5

**Artikel:** Rück- und Anbildung der Milchdrüse bei Ziegen : histologisch-histochemische Untersuchungen nach einer Melkzeit von 8-10 Monaten

**Autor:** Geyer, H. / Augsburg, H.

**DOI:** <https://doi.org/10.5169/seals-590661>

### **Nutzungsbedingungen**

Die ETH-Bibliothek ist die Anbieterin der digitalisierten Zeitschriften. Sie besitzt keine Urheberrechte an den Zeitschriften und ist nicht verantwortlich für deren Inhalte. Die Rechte liegen in der Regel bei den Herausgebern beziehungsweise den externen Rechteinhabern. [Siehe Rechtliche Hinweise.](#)

### **Conditions d'utilisation**

L'ETH Library est le fournisseur des revues numérisées. Elle ne détient aucun droit d'auteur sur les revues et n'est pas responsable de leur contenu. En règle générale, les droits sont détenus par les éditeurs ou les détenteurs de droits externes. [Voir Informations légales.](#)

### **Terms of use**

The ETH Library is the provider of the digitised journals. It does not own any copyrights to the journals and is not responsible for their content. The rights usually lie with the publishers or the external rights holders. [See Legal notice.](#)

**Download PDF:** 02.04.2025

**ETH-Bibliothek Zürich, E-Periodica, <https://www.e-periodica.ch>**

# RÜCK- UND ANBILDUNG DER MILCHDRÜSE BEI ZIEGEN. HISTOLOGISCH-HISTOCHEMISCHE UNTERSUCHUNGEN NACH EINER MELKZEIT VON 8–10 MONATEN<sup>1</sup>

H. GEYER und H. AUGSBURGER

## ZUSAMMENFASSUNG

An 7 gemsfarbigen Gebirgsziegen wurden die Rückbildung und Neuanbildung der Milchdrüse nach einer langen Melkzeit von 8–10 Monaten histologisch-histochemisch untersucht. Durch wiederholte Inzisionsbiopsien wurden Gewebeprobe zu folgenden Zeiten entnommen: beim Trockenstellen = 2 Monate vor dem errechneten Geburtstermin sowie anschliessend in Abständen von 8–16 Tagen bis zur Geburt.

Die Befunde der vorliegenden Untersuchung werden mit den Ergebnissen von zwei früheren Untersuchungsreihen verglichen, in denen die Rückbildung und die Anbildung der Drüse getrennt voneinander studiert wurden.

Zur Zeit des Trockenstellens nach langer Melkzeit findet man nebeneinander laktierendes Gewebe sowie alle Stadien der Rückbildung und Frühstadien der Neuanbildung. Das beim Trockenstellen noch laktierende Gewebe befindet sich bereits 16 Tage nach dem Trockenstellen in der Phase des stärksten Ab- und Umbaus und wird somit doppelt so schnell abgebaut als beim Trockenstellen in Hocklaktation. 32 Tage nach dem Trockenstellen sind vor allem Anbildungsstadien und nur noch Reste von Rückbildungsstadien zu sehen; danach findet man nur Stadien der Anbildung. Wegen der bald folgenden Geburt verläuft die Anbildung der Drüse nach langer Melkzeit schneller als unter Bedingungen, in denen mehr Zeit zur Verfügung steht.

Die Schwierigkeiten in der Unterscheidung von Rück- und Anbildungsstadien in der Zeit der Überschneidung beider Vorgänge werden diskutiert.

**SCHLÜSSELWÖRTER:** Milchdrüse — Histologie — Rückbildung — Anbildung — Ziege

## INVOLUTION AND REDEVELOPMENT OF THE MAMMARY GLAND IN THE GOAT. HISTOLOGICAL AND HISTOCHEMICAL INVESTIGATION OF THE GLAND AFTER AN 8 TO 10 MONTH LACTATION

7 chamois-coloured mountain goats were used to investigate histologically and histochemically the processes of involution and redevelopment of the mammary gland after a lactation period of 8 to 10 months. Tissue specimens were obtained by incision biopsy at drying-off two months prepartum and afterwards in intervals of 8–16 days up to parturition.

The findings of this investigation were compared with results of two former investigations, in which involution and proliferation of the gland were studied separately, thus precluding an overlapping of the two processes.

At drying-off, after an 8 to 10 month-lactation, sections indicative of active lactation occurred concomitantly with sections at various stages of involution, as well as early stages of redeveloping alveoli. At 16 days post drying-off, the sections indicating lactation at first examination were in a stage of maximum involution and transformation. Thus, the time required for involution was reduced by half compared to drying-off at peak lactation. At 32 days post drying-off, stages of proliferation predominated with only a few involuting glands. Specimens obtained thereafter contained only redeveloping glands.

The histological and histochemical differentiation between areas of involution and those of proliferation may present difficulties during the mid-portion of the dry period. There appears to be an association between the length of the time interval from drying-off to parturition and the rate of tissue transformation in the caprine mammary gland; the rate is increased when the duration of the dry period is reduced.

**KEY WORDS:** mammary gland — histology — involution — redevelopment — goat

<sup>1</sup> Herrn Prof. Dr. Dr. h. c. H. Spörri zum 80. Geburtstag am 1. 11. 1990 gewidmet.

**EINLEITUNG**

Die starken Wandlungen des histologischen Bildes der Milchdrüse bereiten häufig Schwierigkeiten bei der Grenzziehung zwischen normalen und pathologisch veränderten Bildern. Um die verschiedenen Stadien sowohl der Rückbildung als auch der Anbildung kennen zu lernen, wurden in früheren Untersuchungen der Verlauf der Rückbildung und der Verlauf der Anbildung studiert, ohne dass sich die beiden Vorgänge überschneiden konnten.

Nach dem Trockenstellen in Hochlaktation (das heisst nach einer kurzen Säugezeit von 3–4 Monaten) dauert die **Rückbildung** der Milchdrüse etwa 2 Monate (Geyer et al., 1986a). Dabei kommt es während der Rückbildung der Drüse zu einer starken Einwanderung von mononukleären Zellen, die besonders um die Tage 16 und 32 nach dem Trockenstellen in grosser Zahl anzutreffen sind. Dieser Befund ist nicht als pathologisch und nicht als chronische Mastitis anzusprechen.

Die **Anbildung** der Milchdrüse dauert bei Erstlingsziegen oder bei pluriparen Ziegen nach abgeschlossener Rückbildung 2–3 Monate (Bentivoglio, 1985; Geyer et al., 1986b). Zwei Monate vor dem Geburtstermin sind jeweils schon deutliche Zeichen der Sekretion in Form von Fetttropfchen zu sehen, und es sind normalerweise nur wenig mononukleäre Zellen im Interstitium vorhanden.

Da die Ziege, ähnlich wie das Rind, in der Regel erst ca. 2 Monate vor dem nächsten Geburtstermin trockengestellt wird, interessierte in einer dritten Untersuchungsreihe der Verlauf der Rückbildung und Neuanbildung der Drüse nach einer langen Melkzeit von 8–10 Monaten und einer üblichen, kurzen Trockenzeit von ca. 2 Monaten. In der Untersuchungsreihe sollten insbesondere folgende Fragen geklärt werden:

1. Wie weit ist das Drüsengewebe zu diesem späten Zeitpunkt des Trockenstellens schon zurückgebildet?
2. Wie lange nach dem Trockenstellen sind noch Involutionsstadien zu sehen?
3. Verläuft die Rück- und Anbildung der Drüse unter Zeitdruck, das heisst bei der bereits in zwei Monaten nach dem Trockenstellen eintretenden Geburt, schneller als wenn längere Zeit für diese Vorgänge zur Verfügung steht?

**TIERE, MATERIAL UND METHODEN**

Das Untersuchungsgut bestand aus 7 Ziegen, an denen 8 Untersuchungsreihen durchgeführt wurden, wobei ein Tier an zwei aufeinanderfolgenden Trächtigkeiten untersucht wurde (Tab. 1).

Die Erstlingsziegen hatten vor dem Trockenstellen eine Milchleistung von ca. 400 kg, die mehrfachlaktierenden hat-

Tab. 1: Verteilung der Versuchsziegen

Zahl der Tiere	Alter (Jahre)	Rück- und Anbildung der Milchdrüse zwischen folgenden Laktationen (L)
3	2	1.–2. L
4	3–6	je ein Mal: 2.–3. L; 3.–4. L; 4.–5. L; 5.–6. L
1	9	8.–9. L

ten vor der jeweiligen Untersuchungsreihe eine Milchleistung von 500–700 kg in 8–10 Monaten Laktationszeit.

Durch wiederholte Inzisionsbiopsien nach der von Geyer et al. (1985) beschriebenen Methode wurden zu den in Tabelle 2 aufgeführten Zeiten Gewebeproben entnommen.

Tab. 2: Zeit der Probenentnahmen bezogen auf den Termin des Trockenstellens und der Geburt in 8 Untersuchungsreihen

– Erste Probenentnahme: am Tag des Trockenstellens = 60 Tage vor dem errechneten Geburtstermin					
– Zweite und weitere Probenentnahmen zu folgenden Zeiten:					
Tage nach Trockenstellen	8	16	32	46	53
= Tage vor dem errechneten Geburtstermin					
Geburtstermin	52	44	28	14	7

Ausserdem wurden in Nähe des Geburtstermins (= 3 Tage ante bis 5 Stunden post partum) je eine Biopsie entnommen sowie einzelne Biopsien am laktierenden Euter dieser Tiere. Bei einer Ziege wurde ausnahmsweise zum ersten Mal bereits 98 Tage vor der Geburt eine Gewebeprobe entnommen (Abb. 1).

Da der Eintritt der Geburt Schwankungen zum errechneten Geburtstermin aufwies, entstanden leichte Abweichungen vom oben aufgeführten Versuchsplan in bezug zum effektiven Geburtstermin. Die in den Abbildungen angeführten Zeitanlagen beziehen sich jeweils auf den effektiven Geburtstermin der Einzeltiere.

Die entnommenen Gewebeproben wurden nach den bei Rahm et al. (1984) beschriebenen Methoden histologisch-histochemisch untersucht. Dabei wurden folgende Färbungen angewendet und die untenstehenden histochemischen Reaktionen geprüft:

## RÜCK- UND ANBILDUNG DER MILCHDRÜSE BEI ZIEGEN

Hämalaun-Eosin, Alcianblau-PAS, Sudan III, Fettrot, Sudan-schwarz.

Enzymnachweise: Succinatdehydrogenase (SDH), Lactatdehydrogenase (LDH); saure Phosphatase, unspezifische Esterase,  $\beta$ -Glucuronidase; Adenosintriphosphatase (ATPase nach *Wachstein* und *Meisel*), alkalische Phosphatase.

Ferner wurde auf Desoxyribonukleinsäure (DNS) und Ribonukleinsäure (RNS) mit Methylgrün-Pyronin sowie auf Phosphate untersucht.

Der Gesundheitszustand der Euter wurde regelmässig durch klinische und bakteriologische Untersuchungen sowie durch Zellzählungen des Sekretes überprüft.

Da zur Zeit der Durchführung des Versuches nur ausnahmsweise Ziegen erhältlich waren, die nicht mit dem Virus der Caprinen Arthritis-Encephalitis (CAE-Virus) infiziert waren, wurden nur zwei CAE-freie Tiere in den Versuch einbezogen. Da diese beiden Tiere gemeinsam mit den konventionellen Tieren gehalten wurden, zeigten auch sie kurz vor der Geburt eine serologisch positive Reaktion auf Antikörper gegen das CAE-Virus. Aus diesem Grund wurden bei der histologischen Untersuchung des Milchdrüsengewebes alle die Bezirke, die Zeichen von CAE bedingten Veränderungen aufwiesen (meist fokale Anhäufungen mononukleärer Zellen), nicht in die Auswertung einbezogen (*Geyer et al.*, 1986a).

### ERGEBNISSE

In der **Spätlaktation** war die tägliche Milchleistung der Einzeltiere unterschiedlich. Nach einer Melkzeit von 7–9 Monaten gaben 2 Ziegen noch 1,5–2 l Milch/Tag; bei 4 Ziegen lag die tägliche Milchmenge bei 1 l, und 2 Ziegen produzierten bereits weniger als 1 l Milch/Tag. Abbildung 1 zeigt das Drüsengewebe einer Ziege nach einer Laktation von 9 Monaten, das 98 Tage vor der folgenden Geburt nur noch wenig laktierendes Gewebe (1/b) enthielt. Das übrige Drüsengewebe war schon weit oder bereits vollständig zurückgebildet (1/a) und enthielt enge Alveolen mit flachem oder kubischem Epithel. Die unterschiedlichen Zustandsbilder, laktierend und trockenstehend, kamen nicht nur in verschiedenen Läppchen vor, sondern waren auch innerhalb desselben Läppchens (1/a–b) festzustellen.

Zum **Zeitpunkt des Trockenstellens** (60 Tage vor dem errechneten Geburtstermin) lag die Milchleistung der Einzeltiere zwischen 0,15 und 1,5 l. Dementsprechend waren die histologischen Befunde der Biopsien auch sehr verschieden. Bei Tieren, die bereits vor dem Trockenstellen ihre Milchproduktion weitgehend eingestellt hatten, enthielten die Gewebeproben nur noch wenig laktierende Drüsenbläschen. Neben vollständig zurückgebildeten Drüsengewebe fand man vor-

wiegend die verschiedenen Stadien der Rückbildung (Abb. 2/a; 6/a–c; 8/a–c).

Bei Ziegen, deren Milchleistung beim Trockenstellen noch mehr als 0,5 l pro Tag betrug, war in den Gewebeproben neben Rückbildungsstadien auch reichlich laktierendes Gewebe vorhanden.

Das **noch laktierende Gewebe** hat Alveolen, deren Lumina im Vergleich zur Hochlaktation enger und deren Epithelien niedriger sind (Abb. 3/a–b). Die laktierenden Alveolen sind zur Zeit des Trockenstellens i. d. R. 50–100  $\mu$ m weit, ihr Epithel ist zwischen 10 und 20  $\mu$ m hoch. Die laktierenden Alveolen enthalten feintropfiges Fett in ihren Epithelzellen, und auch in ihrem Lumen sind meist feine Fetttropfchen vorhanden. Im Unterschied zu den laktierenden Alveolen ist das Epithel von Alveolen in Rückbildung während mehreren Tagen mit grosstropfigem Fett angefüllt (Abb. 2/a; 6/b; 8/b), und auch die Lumina der Drüsenbläschen enthalten dann grosstropfiges Fett.

Zum Zeitpunkt des Trockenstellens (= 2 Monate vor der Geburt) können bereits frühe (Abb. 2/b; 8/d) und stellenweise auch fortgeschrittene (Abb. 7/a–b) Anbildungsphasen des Drüsengewebes vorkommen.

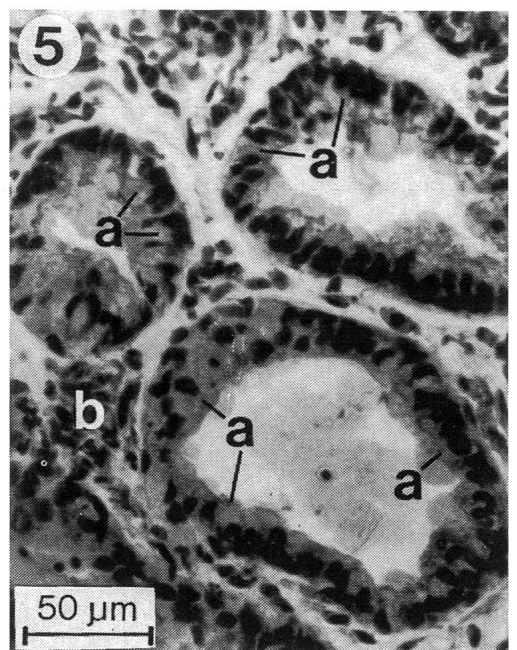
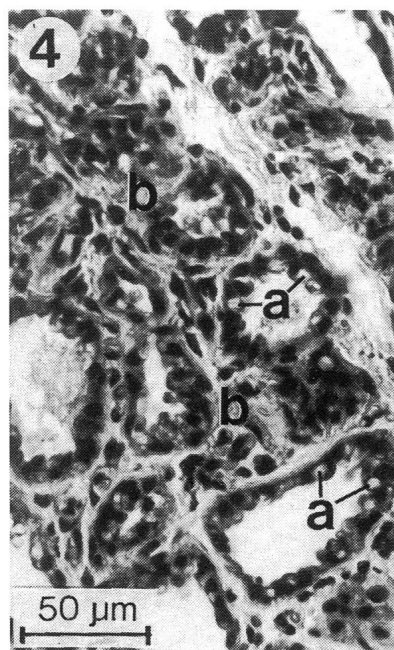
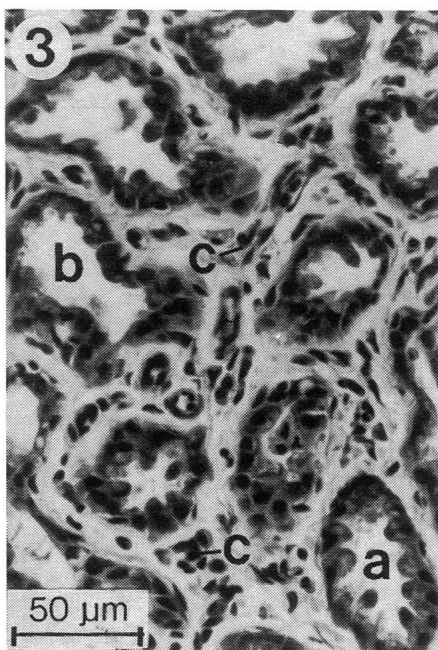
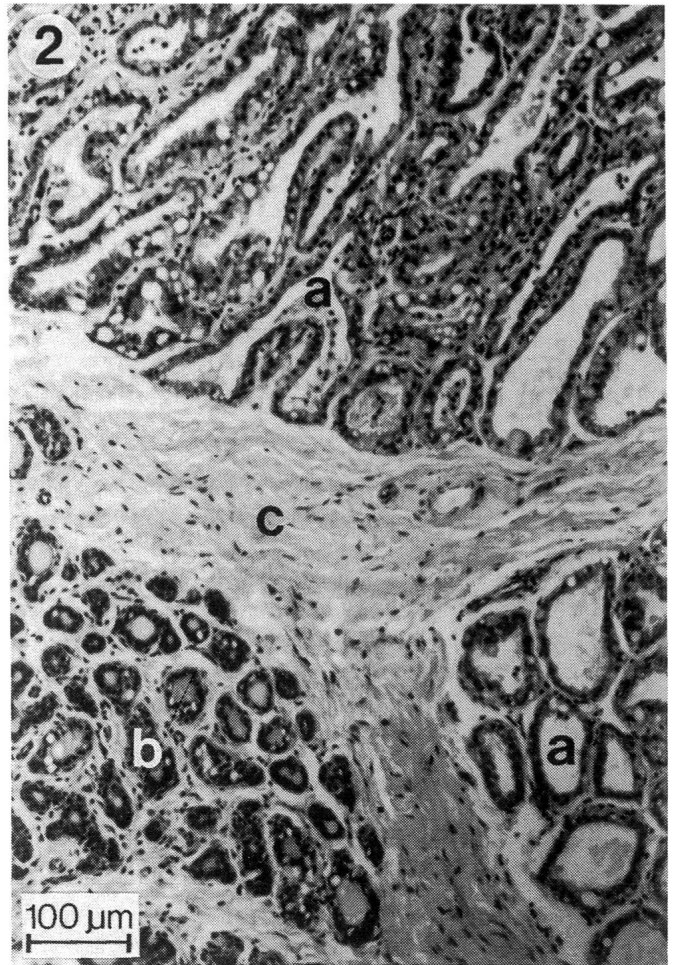
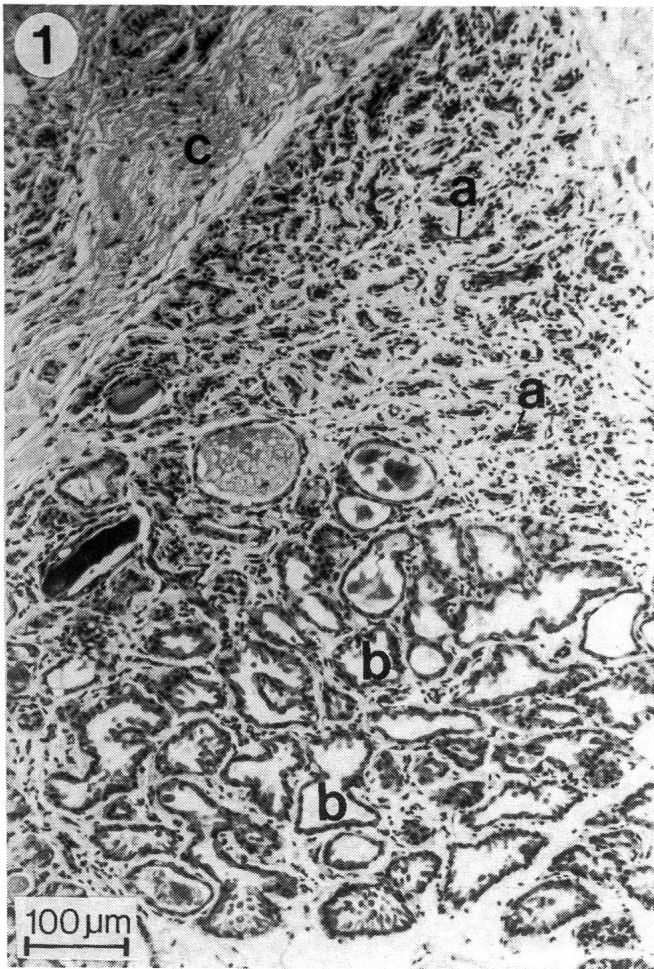
In Abbildung 2 sieht man z. B. **Frühstadien der Anbildung** im einen der drei Läppchen (b), und an den beiden übrigen Läppchen noch entfaltete Alveolen in Rückbildung (a). Die Abbildungen 6 und 7 zeigen bei starker Vergrösserung zwei unmittelbar benachbarte Drüsenläppchen einer Ziege zur Zeit des Trockenstellens. In Abbildung 6 erkennt man noch weite Alveolen in Rückbildung mit granuliertem Sekret (a), grossen Fettvakuolen im Epithel (b) und zahlreichen Zellen im Interstitium (c). Abbildung 7 stellt das danebenliegende Drüsenläppchen dar und zeigt schon eine **fortgeschrittene Anbildungsphase** mit homogenem Sekretplasma sowie grosstropfigen Fettvakuolen im Epithel (b) und auch schon im Lumen (b'). Ausserdem sind zahlreiche Zellen im Interstitium vorhanden.

Es kommt auch vor, dass beim Trockenstellen die Rückbildung der Drüsenbläschen der vorangegangenen Laktation noch nicht beendet ist (Abb. 8/a–c), während gleichzeitig an der Peripherie desselben Drüsenläppchens die ersten Alveolen schon wieder zu sprossen beginnen (8/d) und sich im Frühstadium der Anbildung befinden.

Zwei Monate vor dem Geburtstermin (= Zeitpunkt des Trockenstellens oder eine Woche später) kann man im selben Drüsenläppchen schon frühe (Abb. 9/a–b) und fortgeschrittene (9/c–d) Stadien der Anbildung feststellen.

Die **Frühphasen der Anbildung** sind gekennzeichnet durch solide oder schwach entfaltete Epithelsprossen (Abb. 2/b; 8/d;





## RÜCK- UND ANBIldUNG DER MILCHDRÜSE BEI ZIEGEN

9/a–b), deren Sekret eosinophil und PAS-positiv (rot) und meist noch homogen ist. Nach *Masson-Goldner* färbt sich das Sekret orange an. Die Epithelzellen zeigen oft schon eine beginnende Fettbildung (8/d), wobei die ersten feinen Fetttropfchen mehr lumenseitig im Epithel auftreten. Bald danach sind aber die Epithelzellen mit grosstropfigem Fett gefüllt (7/b; 9/d), und kleine sowie grosse Fetttropfen werden auch ins Lumen der Alveolen abgegeben (7/b'). Die mit grossen Fetttropfen gefüllten Epithelzellen sind zu Siegelringzellen der Anbildung geworden.

Aus den häufig vorkommenden histologischen Zustandsbildern, die 8–16 Tage nach dem Trockenstellen auftreten, ist zu schliessen, dass **das beim Trockenstellen noch laktierende Gewebe** wie folgt zurückgebildet wird:

**8 Tage nach dem Trockenstellen** ist das Epithel des noch entfalteten Drüsengewebes der letzten Laktation mit grosstropfigem Fett angefüllt (Abb. 4–5/a). Diese angefüllten Epi-

*Abb. 1: Milchdrüse einer Ziege mit geringer Milchleistung in der Spätlaktation. Die Gewebeprobe wurde 9 Monate nach der letzten und 98 Tage vor der nächsten Geburt entnommen. Im selben Drüsenläppchen befinden sich vollständig zurückgebildete Alveolen (a) neben laktierenden Alveolen (b); c interlobuläres Bindegewebe. Paraffinschnitt, Hämalaun-Eosin (HE).*

*Abb. 2: Milchdrüse einer Ziege am Tag des Trockenstellens, 62 Tage ante partum (a. p.), mit zwei Drüsenläppchen in Rückbildung (a) und einem Lläppchen in Neuanbildung (b). c interlobuläres Bindegewebe. Paraffinschnitt, HE.*

*Abb. 3: Laktierende Alveolen von mässiger Weite bei einer Ziege am Tag des Trockenstellens (62 Tage a. p.). Paraffinschnitt, HE.*

*a Alveole mit zylindrischem Epithel;*

*b Alveole mit kubischem Epithel;*

*c intralobuläres Bindegewebe mit mässiger Zellvermehrung.*

*Abb. 4: Alveolen in Rückbildung mit grossen Fettvakuolen im Epithel (a). Das Präparat stammt von derselben Ziege wie die Gewebeprobe von Abb. 3 und wurde 8 Tage nach dem Trockenstellen (56 Tage a. p.) entnommen. Paraffinschnitt, HE.*

*a Epithel mit grossen Fettvakuolen;*

*b intralobuläres Bindegewebe.*

*Abb. 5: Drüsengewebe in Rückbildung, 8 Tage nach dem Trockenstellen (54 Tage a. p.). Die Epithelzellen sind mit grossen Fetttropfen (a) angefüllt. Im intralobulären Bindegewebe sind schon viele mononukleäre Zellen (b) vorhanden. Gefrierschnitt, Sudan III.*

thelzellen können als Siegelringzellen bezeichnet werden. Im intralobulären Bindegewebe findet man bereits eine Anreicherung von lymphozytenähnlichen Zellen, Makrophagen und Plasmazellen (Abb. 4–5/b).

**16 Tage nach dem Trockenstellen** befindet sich das Drüsengewebe schon in der Phase des stärksten Ab- und Umbaus (Abb. 10–13). Das intralobuläre Bindegewebe und die Alveolen sind durchsetzt mit massenhaft mononukleären Zellen (Abb. 10/a–b; 11/b, f); die Alveolargrenzen sind häufig nur noch schlecht zu erkennen (Abb. 10/a; 11/e). Neben den vorherrschenden mononukleären Zellen treten oft auch Granulozyten (11/c) auf. In der Lläppchenperipherie findet man meist noch die weitesten Alveolen, die vereinzelt auch noch Siegelringzellen enthalten (11/d). Starke Aktivitäten der sauren Phosphatase sind am Drüsenepithel nachzuweisen (Abb. 12/a), und unter den eingewanderten mononukleären Zellen fallen besonders die zahlreichen Makrophagen durch ihren hohen Gehalt an  $\beta$ -Glucuronidase (Abb. 13/a–c) und unspezifischer Esterase auf.

**32 Tage nach dem Trockenstellen = ca. 30 Tage vor der Geburt** ist das histologische Bild eindeutig von Anbildungsstadien beherrscht (Abb. 14–16). Nur noch vereinzelt sind Reste von Rückbildungsstadien (15/a) als Anhäufungen von mononukleären Zellen zu finden. In Abbildung 15 sieht man neben den Resten der Rückbildung solide Epithelprosse oder leicht entfaltete Alveolen mit homogenem Sekret (15/b).

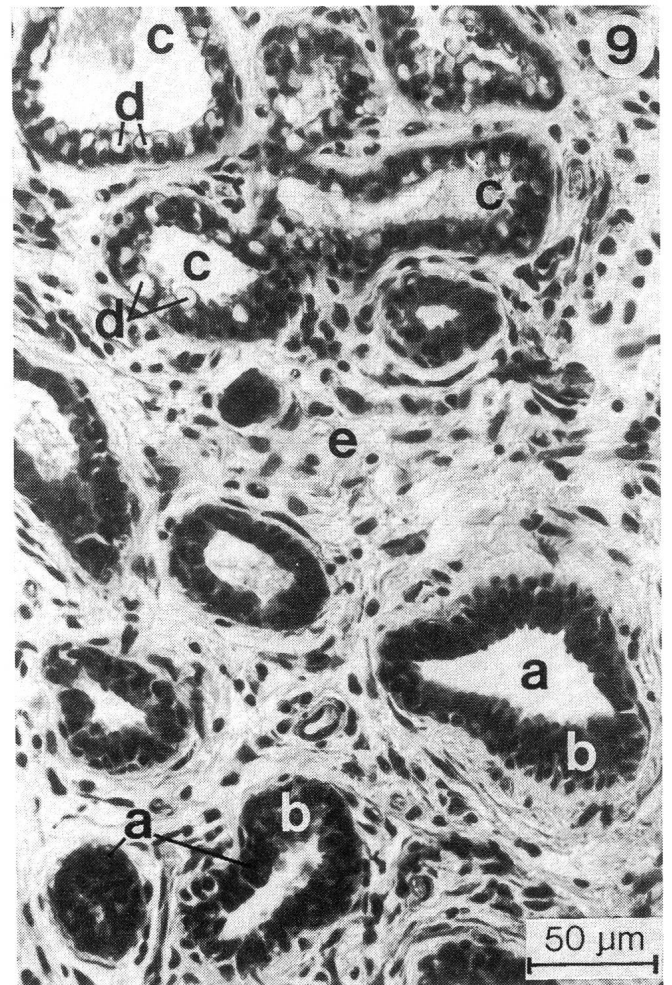
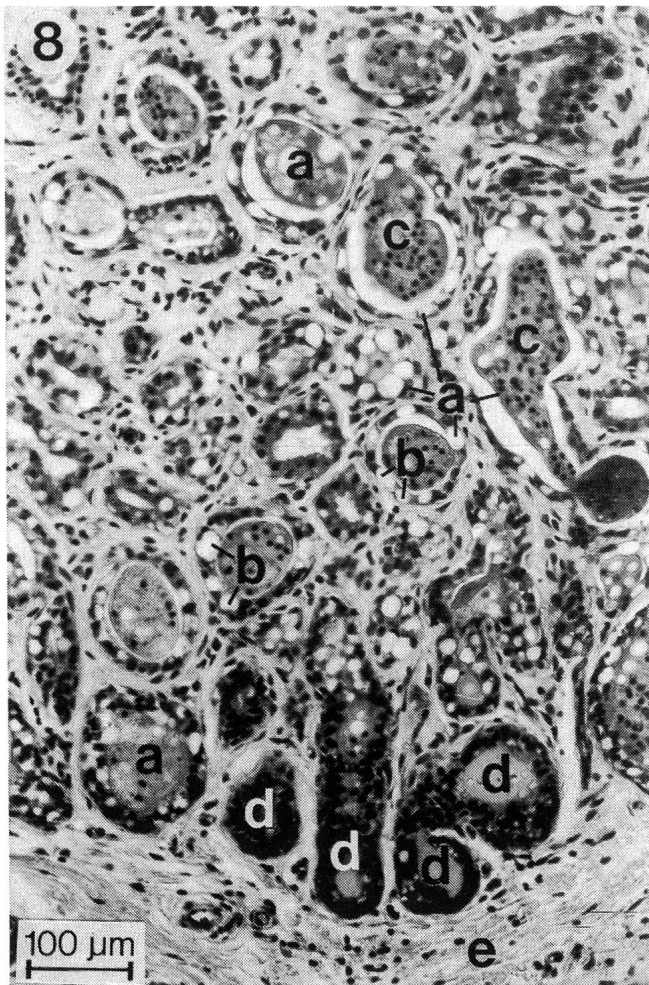
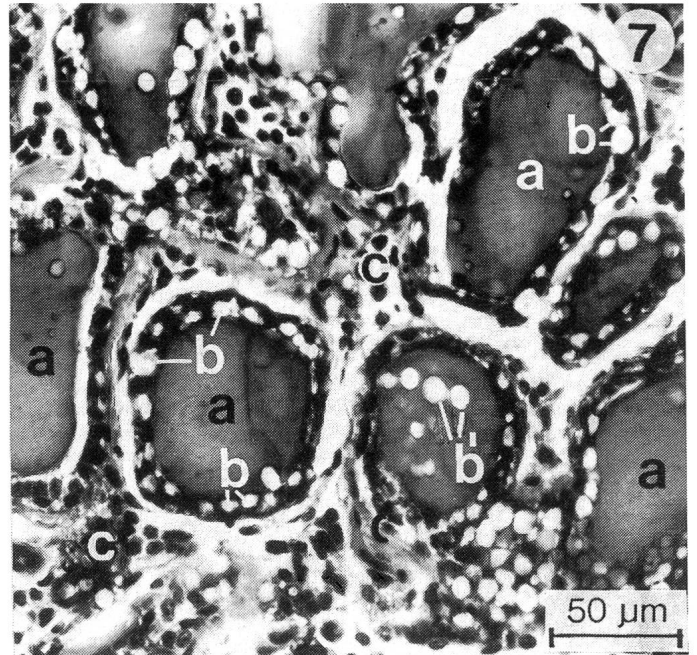
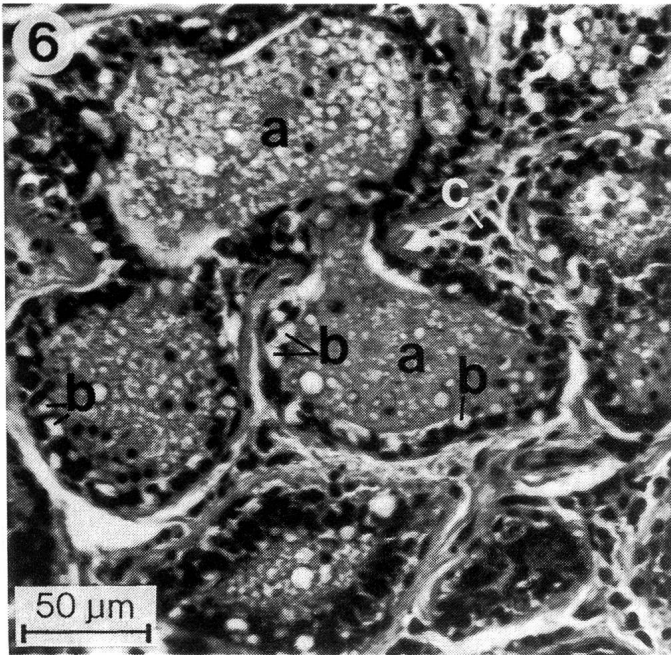
Die Anbildung der Drüse ist aber ab 30 Tagen vor der Geburt in der Regel schon so weit fortgeschritten, dass gut entfaltete Alveolen mit reichlich Sekret im Lumen überwiegen (14/a–c; 16/a–b). Der Durchmesser vieler Alveolen beträgt schon 100  $\mu$ m und mehr. Die Epithelzellen sind überwiegend mit grosstropfigem Fett angefüllt (16/a). Sie können, wie erwähnt, als Siegelringzellen der Anbildung bezeichnet werden. Das Sekret im Lumen (16/b) enthält meist auch grosse Fetttropfen und ist oft schon leicht granuliert.

Zu den später folgenden Entnahmezeiten = ca. **2 und 1 Woche vor der Geburt** sind die Lumina der Alveolen in der Regel noch weiter geworden (Alveolendurchmesser 100–200  $\mu$ m). Das gespeicherte Sekret wird allmählich feingranuliert und schwach basophil und reagiert dann nicht mehr oder nur leicht PAS-positiv.

Man sieht aber häufig bis zur Geburt noch Sekret, das weniger weit «ausgereift» ist. Das Sekretplasma erscheint dann noch homogen, eosinophil sowie PAS-positiv und färbt sich nach *Masson-Goldner* orange an, während das weiterentwickelte Sekret nach *Masson-Goldner* grau-grün gefärbt ist.

Nahe dem Geburtstermin, im Beispiel von Abbildung 17 neun Tage vor der Geburt, sieht man oft noch Drüsenläppchen mit





## RÜCK- UND ANBILDUNG DER MILCHDRÜSE BEI ZIEGEN

wenig weiten Alveolen (Durchmesser: 50–100 µm) und noch serumähnlichem, eosinophilem Sekret (17/a). Dieses noch wenig weit entwickelte Drüsengewebe findet man vor allem bei Ziegen, die beim Trockenstellen noch reichlich laktierendes Drüsengewebe hatten, seltener aber auch bei Ziegen, bei denen das Drüsengewebe zum Zeitpunkt des Trockenstellens (2 Monate a. p.) schon weitgehend zurückgebildet war.

**Zur Zeit der Geburt** sind die noch nicht entleerten Alveolen sehr weit (Durchmesser bis 200 oder 300 µm). Wenige Stunden nach der Geburt sieht man oft nebeneinander entleerte Alveolen mit hohem, zylindrischen Epithel (18/b) und weite, noch kolostrumhaltige Alveolen (18/a). Die entleerten Alveolen zeigen das typische Bild laktierender Drüsenbläschen mit

*Abb. 6: Alveolen in starkem Ab- und Umbau zur Zeit des Trockenstellens (61 Tage a. p.). Paraffinschnitt, Masson-Goldner.*

*a Lumen mit feingranuliertem Sekret;*

*b Epithelzellen mit grossen Fettvakuolen;*

*c zellreiches, intralobuläres Bindegewebe.*

*Abb. 7: Alveolen in Neuanbildung im benachbarten Drüsenläppchen derselben Gewebeprobe wie in Abb. 6.*

*a homogenes Sekretplasma;*

*b Epithelzellen mit grossen Fettvakuolen = Siegelringzellen der Anbildung;*

*b' grosse Fettvakuolen im Lumen;*

*c zellreiches, intralobuläres Bindegewebe.*

*Abb. 8: Drüsenläppchen einer Ziege beim Trockenstellen (62 Tage a. p.) mit beginnender Neuanbildung einiger Alveolen an der Läppchenperipherie, während die übrigen Alveolen erst in Rückbildung sind. Paraffinschnitt, HE.*

*a Alveolen in Rückbildung;*

*b Epithelzellen mit grossen Fettvakuolen;*

*c Lumina mit zellreichem Sekret;*

*d Alveolen in Neuanbildung: beginnende Entfaltung mit homogenem Sekretplasma im Lumen;*

*e interlobuläres Bindegewebe.*

*Abb. 9: Drüsenläppchen einer Ziege mit zwei Stadien der Neuanbildung, 8 Tage nach dem Trockenstellen (56 Tage a. p.). Paraffinschnitt, HE.*

*a Alveolen in beginnender Entfaltung ohne Fettvakuolen;*

*b zylindrisches Epithel;*

*c gut entfaltete Alveolen;*

*d Epithelzellen mit grossen Fettvakuolen = Siegelringzellen der Anbildung;*

*e interlobuläres Bindegewebe.*

zylindrischem Epithel, das, wie anschliessend in der Laktation, bereits reichlich Ribonukleinsäure (RNS) enthält (19/a). Die **histochemischen Untersuchungen** während der Rückbildung und Neuanbildung der Milchdrüse nach langer Melkzeit sollten mithelfen, die Involutions- und Anbildungsstadien besser zu erfassen und zu erkennen.

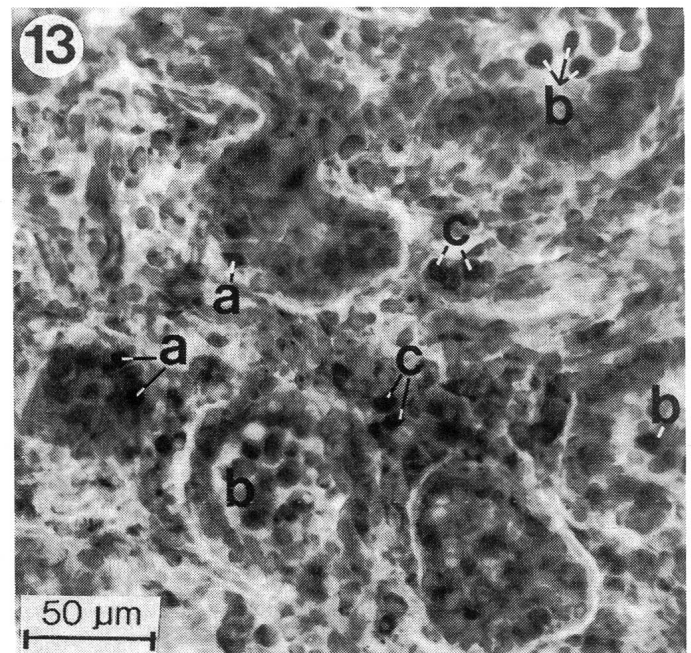
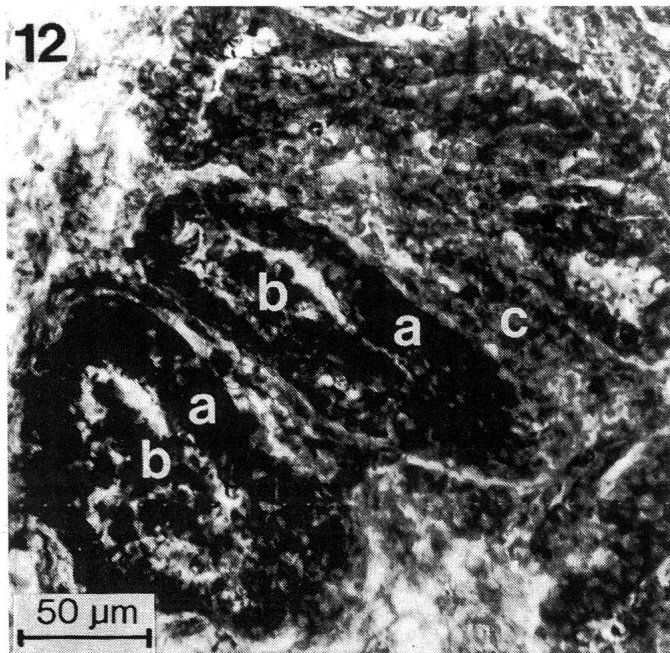
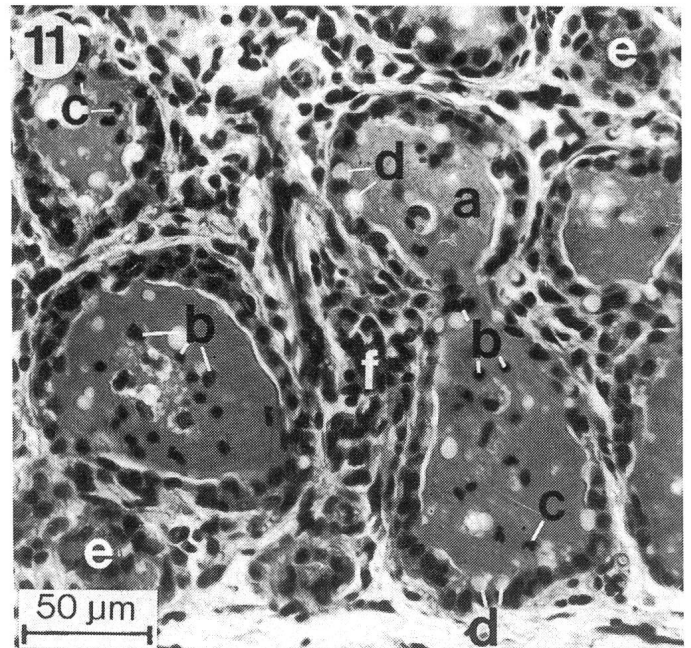
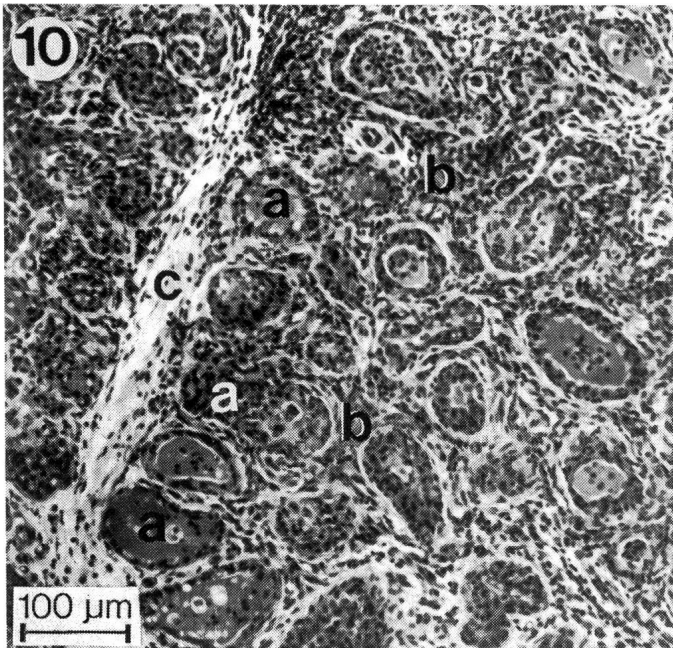
Die laktierenden Drüsenzellen haben am Ende der Laktation noch starke Aktivitäten an **Succinatdehydrogenase (SDH)** und **Lactatdehydrogenase (LDH)**, die während der Rückbildung bei der SDH deutlich, bei der LDH nur leicht vermindert sind. Im Stadium der Sprossung und der beginnenden Entfaltung zeigen die Drüsenzellen starke Aktivitäten beider Enzyme, die dann im Siegelringzellstadium der Anbildung nur noch mittelgradig, aber nach Ausstossung des Kolostrums an der laktierenden Zelle wieder stark sind.

Die Aktivitäten der lysosomalen Enzyme **saure Phosphatase**, **β-Glucuronidase** und **unspezifische Esterase** sind auf dem Höhepunkt der Rückbildungsvorgänge am stärksten: Die **saure Phosphatase** ist am laktierenden Drüsenepithel nicht oder nur schwach nachweisbar, zeigt aber auf dem Höhepunkt der Rückbildung (16 Tage nach dem Trockenstellen) eine hochgradig positive Reaktion des Drüsenepithels (12/a). Zur Zeit der starken Ab- und Umbauvorgänge findet man auch an den mononukleären Zellen eine mittelgradige bis starke Aktivität der sauren Phosphatase (12/b–c). Auch die noch engen Alveolen am Beginn der Neuanbildung zeigen noch eine mittelgradige bis starke Aktivität, während das Epithel der gut entfalteten Alveolen nur noch eine geringe Aktivität der sauren Phosphatase erkennen lässt.

Die **β-Glucuronidase** und die **unspezifische Esterase** kommen in den mononukleären Zellen des Interstitiums, vor allem in den Makrophagen, vor. Im Unterschied zur β-Glucuronidase findet man die unspezifische Esterase auch noch in fibrozytenähnlichen Zellen. Zur Zeit der stärksten Ab- und Umbauvorgänge sind massenhaft Zellen mit starker Aktivität beider Enzyme im intralobulären Bindegewebe (13/c), zwischen den Alveolarepithelien (13/a) und im Lumen der Alveolen (13/b) vorhanden. Die hohen Aktivitäten beider Enzyme zeigen sehr eindrücklich die zahlreichen Makrophagen im Interstitium und Drüsengewebe an.

Die **ATPase-Reaktion** nach *Wachstein* und *Meisel* ergibt an der Membran der Epithelien von engen Alveolen in Rückbildung, in Ruhe oder Neuanbildung eine hochgradige Aktivität. Die Membranen von mässig weiten Alveolen in Rückbildung oder Neuanbildung, inklusive die Siegelringzellen, haben oft eine mittelgradige Aktivität. Dagegen ist das Enzym an den Membranen laktierender Drüsenepithelzellen nicht nachzuweisen.





Die **alkalische Phosphatase** hat allgemein im Myoepithel eine starke Aktivität. In den engen oder nur mässig weit entfaltenen Alveolen der Rück- und Neuanbildung ist die positive Reaktion auch noch im basalen Teil der Epithelzellen zu sehen.  
 Die **Ribonukleinsäure (RNS)** findet man in grosser Menge in den Epithelzellen aller Stadien der Laktation (19/a), auch der Spätlaktation. Nach Vorinkubation mit Ribonuklease während 3 Stunden bei 37° ist die RNS mit der Pyroninfärbung nicht mehr nachzuweisen. Im Epithel der vollständig

zurückgebildeten, ruhenden Drüsenendstücke findet man nur wenig RNS im Unterschied zu den Epithelzellen der frühen Anbildung, die viel RNS enthalten. In den Siegelringzellen der Rückbildung und Anbildung ist die RNS nur noch in geringer bis mässiger Menge an der Peripherie der Epithelzellen zu finden, da das Plasma durch die grossen Fetttropfen an den Zellrand gedrängt wurde.  
 Die **Kossa'sche Reaktion** weist ausser Phosphaten auch Carbonate nach (Romeis, 1989). Im Sekret der sich zurückbilden-

## RÜCK- UND ANBILDUNG DER MILCHDRÜSE BEI ZIEGEN

Abb. 10: Drüsengewebe auf dem Höhepunkt der Rückbildung, 16 Tage nach dem Trockenstellen (= n. T.), 46 Tage a. p. Die starken Ab- und Umbauvorgänge sind in zahlreichen Läppchen vorhanden. Leistung der Ziege zur Zeit des Trockenstellens: 0,8 l Milch/Tag. Paraffinschnitt, HE.

a Reste von Alveolen;

b intralobuläres Bindegewebe, sehr zellreich;

c interlobuläres Bindegewebe.

Abb. 11: Ausschnitt aus demselben Präparat wie in Abb. 10 bei starker Vergrößerung.

a Alveolen mit zellreichem und stellenweise schon homogenem Sekretplasma;

b mononukleäre Zellen;

c Granulozyten im Lumen;

d einzelne Siegelringzellen;

e Reste von Alveolen;

f intralobuläres Bindegewebe mit zahlreichen, mononukleären Zellen.

Abb. 12: Nachweis der sauren Phosphatase mit hochgradiger Aktivität im Alveolarepithel auf dem Höhepunkt der Rückbildung (16 Tage n. T., 46 Tage a. p.). Das Gewebestück stammt von der gleichen Biopsieprobe wie dasjenige aus Abb. 10.

a Alveolen mit hochgradiger Aktivität des Epithels und einiger Makrophagen im Lumen (b);

c intralobuläres Bindegewebe mit leicht- bis mittelgradiger Aktivität.

Abb. 13: Nachweis der  $\beta$ -Glucuronidase mit hochgradiger Aktivität von zahlreichen eingewanderten Makrophagen (a–c) zwischen den Alveolarepithelien (a), im Lumen (b) und vor allem im intralobulären Bindegewebe (c). Schnitt aus derselben Biopsieprobe wie Abb. 12, in der Phase des stärksten Ab- und Umbaus der Alveolen (16 Tage n. T., 46 Tage a. p.).

den Alveolen sieht man oft in Form von Granula eine leicht- bis mittelgradig positive Kossa'sche Reaktion. Gelegentlich findet man auch im Sekret der späten Anbildung eine positive Kossa'sche Reaktion. In diesen Sekreten wurden auch (durch die Kontrollreaktion zur alkalischen Phosphatase) Phosphate nachgewiesen. In den Corpora amylacea ist die Kossa'sche Reaktion stets hochgradig positiv. Die grosse Menge an Phosphaten wurde ebenfalls durch die Kontrollreaktion zur alkalischen Phosphatase bestätigt.

### DISKUSSION

Die histologischen Untersuchungen des Milchdrüsengewebes zur Zeit des Trockenstellens nach einer Melkzeit von 8–10

Monaten belegen, ähnlich wie die Messung der Milchmenge, dass es grundsätzlich zwei Typen von Ziegen gibt:

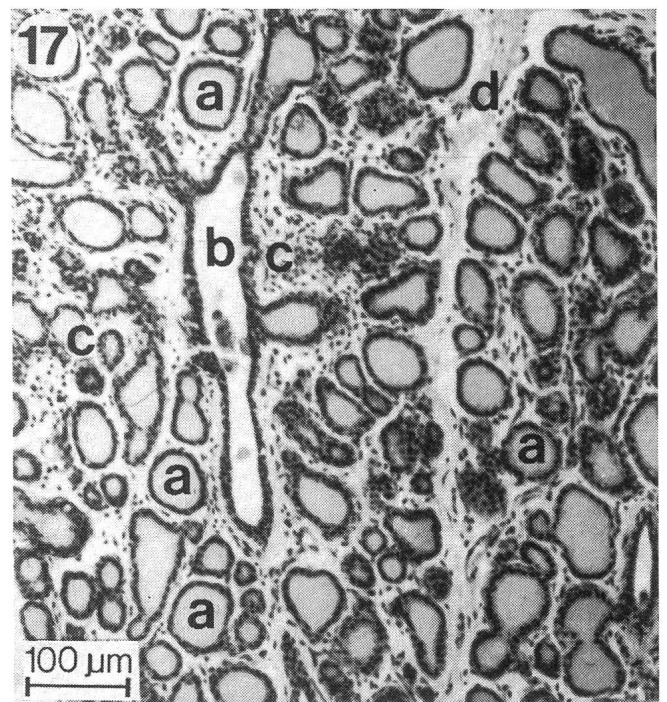
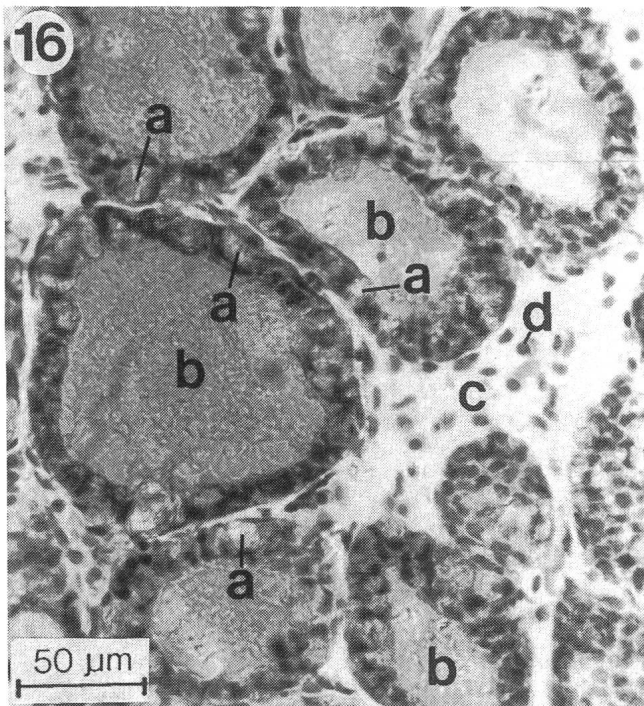
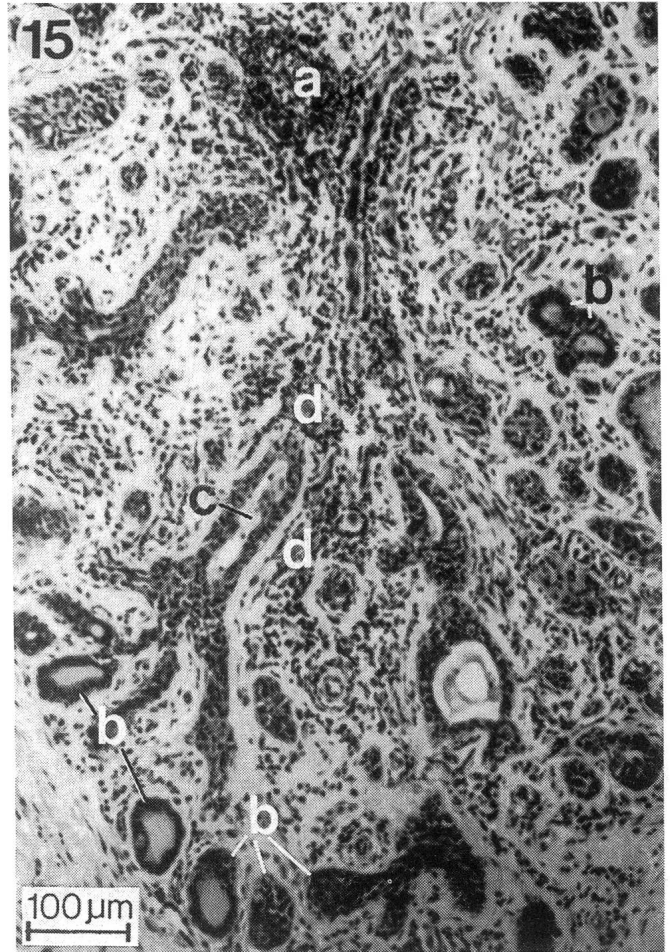
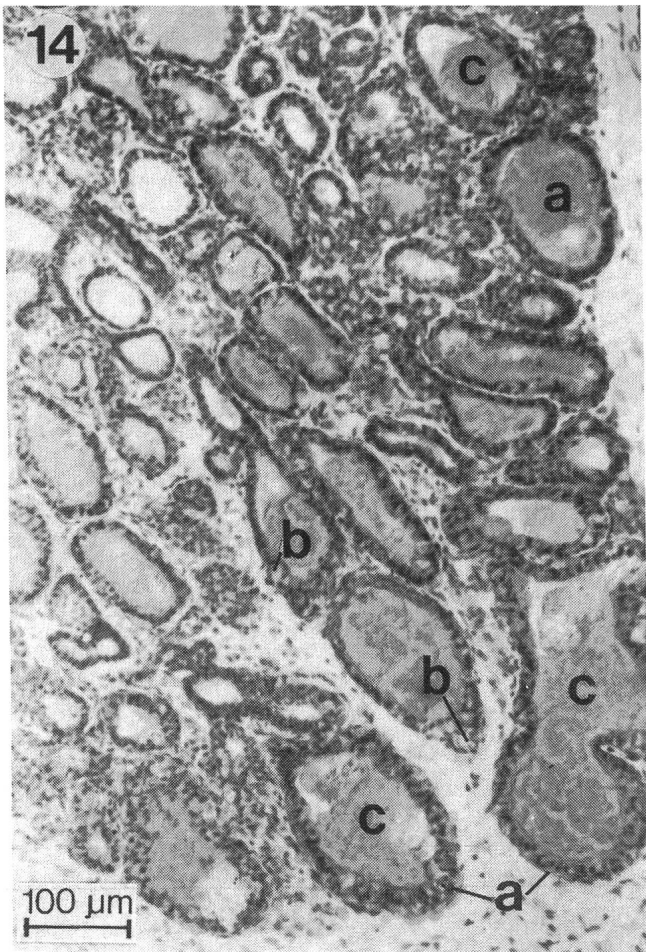
1. diejenigen Ziegen, die bereits mehr als 2 Monate vor dem Geburtstermin die Milchbildung von selbst und allmählich einstellen und das Drüsengewebe grösstenteils schon während der Laktation zurückbilden. Diese Tiere haben ca. 2 Monate vor dem Geburtstermin nur noch eine Milchleistung von weniger als 0,5 l Tagesmilch, und die Biopsieproben ihrer Milchdrüsen zeigen überwiegend Involutionsstadien oder schon ganz zurückgebildetes Drüsengewebe (Abb. 1/a; 2/a; 6/a–c; 8/a–c). Für die Neuanbildung der Drüse haben diese Tiere sicher zeitlich einen erheblichen Vorsprung; doch dürfte es sich bei diesem Typ eher auch um diejenigen Ziegen handeln, deren Milchleistungskurve steiler verläuft und damit den Stoffwechsel der Tiere nach der Geburt mehr belastet als es bei den Tieren der Fall ist, deren Milchleistungskurve flacher verläuft.

2. Der andere Typ Ziege, der den Tieren mit flacher Milchleistungskurve entsprechen dürfte, hat zum Zeitpunkt des Trockenstellens ca. 2 Monate ante partum noch reichlich laktierendes Gewebe. Wegen der in zwei Monaten eintretenden Geburt erfolgt die Rückbildung und Neuanbildung des Drüsengewebes bei diesen Tieren unter erheblichem Zeitdruck.

Die **auslösenden Ursachen für die Rückbildung** einzelner Drüsenläppchen oder von Teilen von Drüsenläppchen (Abb. 1) **während der Laktation** sind nicht genau bekannt. Es ist denkbar, dass eine verminderte Durchblutung von einzelnen Läppchen oder Läppchenbezirken weniger Oxytocin zu den Myoepithelien bringt, und dass dadurch die Alveolen nicht oder unvollständig entleert werden. Die über einige Tage gestauten Alveolen dürften dann die weitere Involution auslösen. Eine deutliche Verminderung des Blutflusses zur Milchdrüse konnten z. B. Jones und Parker (1988) 72 Stunden nach dem Trockenstellen von Kaninchen feststellen. Durch Bestimmung der DNS im Gewebe von Ziegenueutern fanden Knight und Wilde (1986) sowie Wilde und Knight (1989), dass die Abnahme der Milchleistung nach dem Leistungshöhepunkt hauptsächlich durch eine Abnahme der sekretorischen Zellen bedingt ist. Im Gegensatz dazu soll die verminderte Leistung von unvollständig ausgemolkenen Mammarkomplexen vor allem durch lokale chemische Faktoren zustande kommen, da im Vergleich zu den vollständig ausgemolkenen Mammarkomplexen die Zellzahl der unvollständig gemolkenen Komplexe nicht erniedrigt ist (Wilde et al., 1989).

Bei der **Involution** dürfte es vor allem darum gehen, einen Grossteil der Epithelzellen abzubauen und sie dann in der Anbildungsphase durch zahlreiche neue, leistungsfähige





## RÜCK- UND ANBILDUNG DER MILCHDRÜSE BEI ZIEGEN

Epithelzellen zu ersetzen (Paape und Tucker, 1969; Pitkow et al., 1972; Tucker, 1987; Sordillo und Nickerson, 1988).

Da die Involution von einzelnen Drüsenläppchen oder Läppchenbezirken während der Laktation ähnlich wie nach dem Trockenstellen mit der Einwanderung zahlreicher Zellen (insbesondere von mononukleären Zellen) einhergeht, ist bei der Beurteilung von Gewebeproben grosse Vorsicht geboten, um die **Zelleinwanderungen durch Involution nicht mit infektiös bedingten Entzündungen zu verwechseln**.

Das am Ende der Melkzeit von 8–10 Monaten noch laktierende Drüsengewebe durchläuft ähnliche Stadien wie beim experimentellen Trockenstellen von Ziegen in Hochlaktation nach einer kurzen Säugezeit von 3–4 Monaten (Geyer et al., 1986a).

*Abb. 14: Milchdrüse in fortgeschrittenem Stadium der Anbildung (32 Tage n. T., 30 Tage a. p.). Gefrierschnitt, Sudan III.*

*a gut entfaltete Alveolen mit grosstropfigem Fett im Epithel (b) sowie reichlich Fett in den Lumina (c) der meisten Alveolen.*

*Abb. 15: Drüsenläppchen mit restlichem Abbaustadium im Läppchenzentrum und neu aussprossenden Alveolen in der Läppchenperipherie (32 Tage n. T., 30 Tage a. p.). Paraffinschnitt, HE.*

*a Alveolenrest im Abbau;*

*b Alveolen in beginnender Neuanbildung;*

*c intralobulärer Milchgang;*

*d intralobuläres Bindegewebe, das noch vermehrt mononukleäre Zellen enthält.*

*Abb. 16: Alveolen in fortgeschrittener Anbildung. Ausschnitt aus dem Präparat von Abb. 14. Sudan III.*

*a Epithelzellen, angefüllt mit grosstropfigem Fett = Siegelringzellen der Anbildung;*

*b Lumina mit fetthaltigem, leicht granuliertem Sekret;*

*c intralobuläres Bindegewebe mit einigen mononukleären Zellen;*

*d Plasmazelle.*

*Abb. 17: Drüsengewebe mit Frühstadien der Anbildung, nahe dem Geburtstermin (53 Tage n. T., 9 Tage a. p.). Paraffinschnitt, HE.*

*a Alveolen von geringer Weite mit homogenem, eosinophilem Sekretplasma;*

*b Milchgang;*

*c intralobuläres Bindegewebe;*

*d interlobuläres Bindegewebe.*

Wegen des Zeitdruckes der bald bevorstehenden Geburt verläuft die Involution des Drüsengewebes nach der langen Melkzeit wesentlich schneller als beim Trockenstellen in Hochlaktation nach kurzer Säugezeit. 8 Tage nach dem Trockenstellen ist nach langer Melkzeit, ähnlich wie nach kurzer Säugezeit, das Epithel vorwiegend mit grossen Fetttropfen angefüllt, das heisst zu Siegelringzellen umgewandelt (Abb. 4–5/a). Die Phase des stärksten Ab- und Umbaus mit der grössten Einwanderung mononukleärer Zellen ist aber nach der langen Melkzeit bereits 16 Tage nach dem Trockenstellen, also doppelt so schnell erreicht (Abb. 10–11) als nach kurzer Säugezeit, wo diese Phase erst 32 Tage nach dem Trockenstellen zu sehen ist (Geyer et al., 1986a). Dagegen sind 32 Tage nach dem Trockenstellen nach langer Melkzeit nur noch Reste von Rückbildungsstadien (15/a) vorhanden, und das Drüsengewebe steht überwiegend schon im fortgeschrittenen Stadium der Anbildung (14/a–c; 16/a–b). Bei der kurzen Zeit von 2 Monaten vom Trockenstellen bis zur Geburt scheint das Stadium der Ruhe zu fehlen, indem die Alveolarepithelzellen nach der Rückbildung unmittelbar in die Neuanbildung übergehen.

Bei der Rückbildung der **Milchdrüse des Rindes** sahen Holst et al. (1987) auch die Stadien der Rückbildung mit grossen Fetttropfen im Epithel, die sie aber schon ab 2 Tagen sowie 7, 10 und 14 Tage nach dem Trockenstellen fanden. Nach 30 Tagen war das Drüsengewebe dieser Tiere fast vollständig zurückgebildet. Leider sind die Zeiten des Trockenstellens und der nächsten Geburt in diesen Untersuchungen sowie in der Arbeit von Sordillo und Nickerson (1988) nicht angegeben. Sordillo und Nickerson (1988) beobachteten bei den von ihnen untersuchten Kühen im Vergleich zu Holst et al. (1987) eine raschere Rückbildung der Milchdrüse, die 2 Wochen nach dem Trockenstellen sehr weit fortgeschritten war.

Die Kürze der Rückbildung von ca. 2–4 Wochen (Rahm et al. 1984) und der Anbildung von 4–6 Wochen (Giese, 1985) lassen beim **Gesäuge des Schweines** bei den heute üblichen Verfahren mit Neubelegung der Sauen nach dem Absetzen der Ferkel keine Überschneidungen der Rück- und Anbildungsstadien entstehen.

Die in den ersten 4 Wochen nach dem Trockenstellen von **3 Monate trächtigen Ziegen** nebeneinander vorkommenden Rück- und Anbildungsstadien sind im histologischen Bild oft nicht leicht voneinander zu unterscheiden, und es braucht einige Erfahrung des Untersuchers, um sie als Rück- oder Anbildungsstadien richtig zu erkennen.

Bei der lichtmikroskopischen Untersuchung von nicht infiziertem Eutergewebe sprechen folgende **Kriterien für Involutionstadien**: granuliertes meist basophiles Sekretplasma



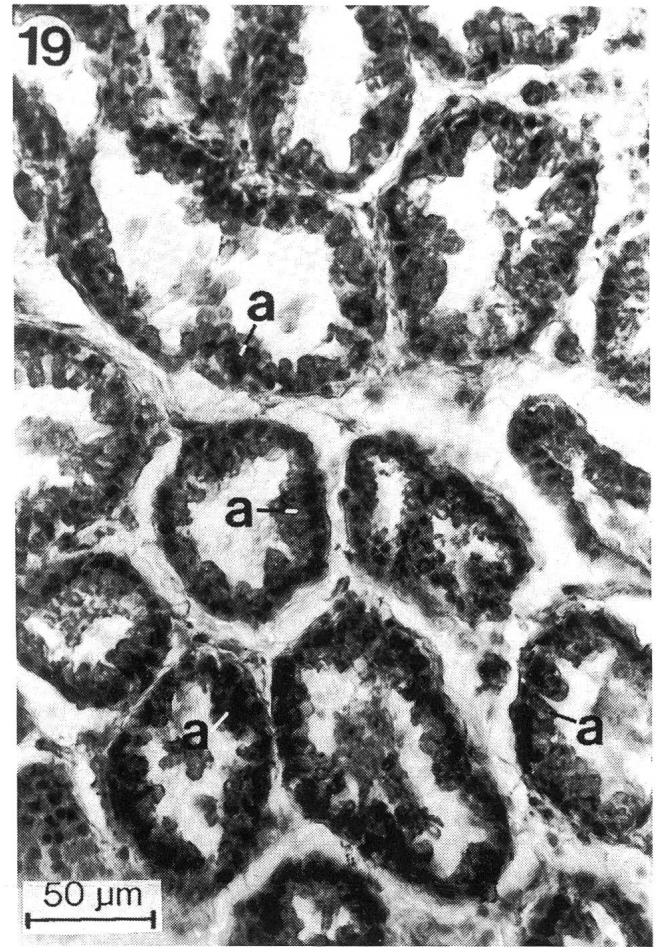
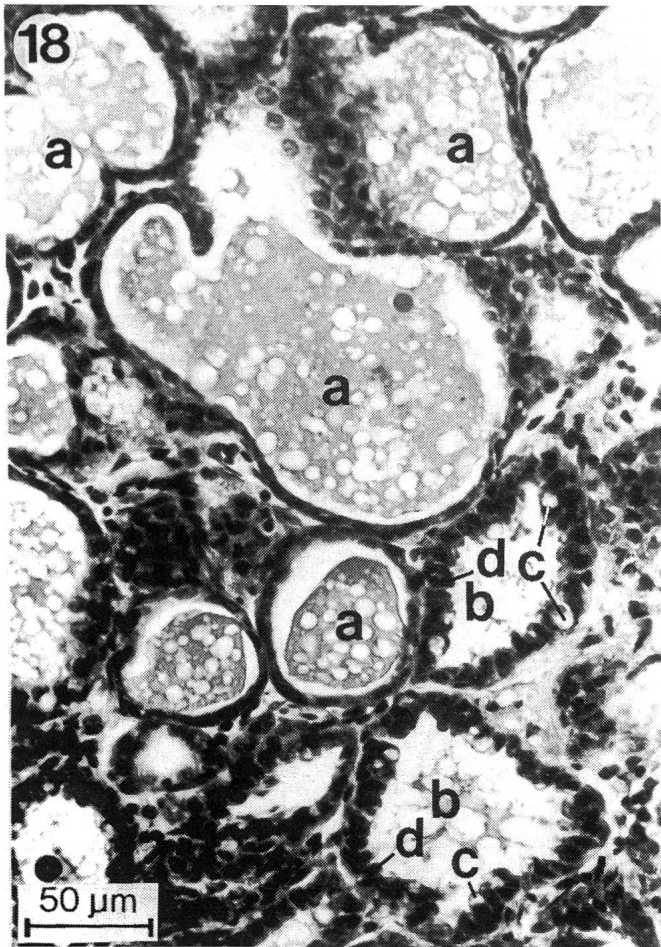


Abb. 18: Milchdrüse drei Stunden post partum, mit weiten, kolostrumhaltigen Alveolen (a) und bereits entleerten Alveolen (b). Mit Ausnahme von einigen Siegelringzellen (c) zeigen die entleerten Alveolen mit zylindrischem Epithel (d) das Bild der laktierenden Drüse. Paraffinschnitt, HE.

Abb. 19: Milchdrüse drei Stunden post partum. Die weitgehend entleerten Alveolen enthalten, wie die laktierende Drüse, reichlich Ribonukleinsäure in ihren Epithelien (a). Methylgrün-Pyroninfärbung zum Nachweis von Desoxy-Ribonukleinsäure und Ribonukleinsäure (RNS), wobei RNS durch Pyronin rot gefärbt wird.

bei vorhandenen Siegelringzellen; grosser Zellreichtum insbesondere von mononukleären Zellen im intralobulären Bindegewebe und in den Alveolen. Die Alveolengrenzen sind oft undeutlich. **Alveolen der Anbildung** haben zunächst ein homogenes eosinophiles Sekretplasma; mit Beginn der Lipidbildung sind die Epithelien auch bald von grosstropfigem Fett erfüllt. Ist die Zellzahl im Interstitium vermehrt, so betrifft das vor allem das intralobuläre Bindegewebe und weniger die Alveolen, deren Grenzen in der Anbildungsphase stets deutlich sind.

Die mit grossen Fetttropfen angefüllten Epithelzellen kommen in der Rückbildung und in der Anbildung vor und sind

lichtmikroskopisch nicht voneinander zu unterscheiden. Lediglich elektronenmikroskopisch sind die Zellorganellen in den Siegelringzellen der Involution weniger geordnet und das rauhe endoplasmatische Retikulum ist spärlicher vorhanden als in den Siegelringzellen der Anbildung (Augsburger, 1985; 1987).

Die **histochemischen Untersuchungen** (z. B. ATPase nach Wachstein und Meisel, RNS-Menge, saure Phosphatase,  $\beta$ -Glucuronidase und unspezifische Esterase) erlauben in vielen Fällen eine Unterscheidung zwischen laktierenden und nicht laktierenden Alveolen. Doch kann mit den angewandten Reaktionen das betreffende Drüsengewebe häufig auch nicht

## RÜCK- UND ANBILDUNG DER MILCHDRÜSE BEI ZIEGEN

eindeutig der Rück- oder Anbildungsphase zugeordnet werden. Bei der Beurteilung von Drüsengewebe sollen daher jeweils histologische und histochemische Befunde zusammengetragen werden. Dabei muss der erfahrene Untersucher gegeneinander abwägen, ob vermehrt Kriterien zugunsten der Rück- oder Anbildungsphase vorhanden sind.

In der Zeit der Anbildung war in dieser Untersuchungsreihe oft eine **Vermehrung der mononukleären Zellen** des Interstitiums festzustellen im Unterschied zu früheren Untersuchungsreihen, in denen die Anbildung entweder bei Erstlingsziegen oder erst nach abgeschlossener Rückbildung studiert wurde, und wo kaum eine Zellvermehrung des intralobulären Bindegewebes zu sehen war (*Bentivoglio*, 1985; *Geyer et al.*, 1986b).

Eine mässige Vermehrung von mononukleären Zellen, inklusive Plasmazellen, kann bei der Rück- und Neuanbildung nach langer Melkzeit bis zum Geburtstermin beobachtet werden. Nach *Sordillo* und *Nickerson* (1988) sind beim **Rind** zur Zeit der Geburt viele Plasmazellen vorhanden, die eine lokale Antikörperproduktion vermuten lassen.

Beim **Schwein** hingegen waren während der Anbildung der Milchdrüse bis wenige Stunden post partum nur sehr wenige interstitielle Zellen und kaum Plasmazellen vorhanden (*Geyer et al.*, 1986b). Erst bei Biopsien, die an nicht infizierten Gesäugen 2 und 5 Wochen post partum genommen wurden, waren stets kleine Anhäufungen von mononukleären Zellen, insbesondere von Plasmazellen, anzutreffen (*Rahm et al.*, 1984). Es ist bekannt, dass die meisten Mastitiden beim Schwein in unmittelbarer Nähe des Geburtstermins auftreten. Die geringe Zahl der mononukleären Zellen zur Zeit der Geburt spricht dafür, dass die Abwehrbereitschaft des Schweinegesäuges zu diesem Zeitpunkt geringer ist als später.

Die oft nahe der Geburt noch **wenig weit entwickelten Drüsenbezirke des Ziegeneuters** (Abb. 17/a), die vor allem (aber nicht nur) bei Tieren gefunden wurden, die beim Trockenstellen noch viel laktierendes Gewebe hatten, weisen darauf hin, dass der Rest der Entwicklung auch in sehr kurzer Zeit ablaufen kann und sich das Drüsengewebe vor oder auch erst nach der Geburt fertig entwickelt, ähnlich wie es von *Tucker* (1986) für Ratten beschrieben wurde.

### LITERATUR

*Augsburger H.* (1985): Elektronenmikroskopische Untersuchung der Milchdrüseninvolution bei Ziegen. *Zbl. Vet. Med. A*, 32, 337–355. — *Augsburger H.* (1987): Elektronenmikroskopische Untersuchung der Differenzierung des Milchdrüsenparenchyms bei Ziegen während der Trächtigkeit und Früh-laktation. *Zbl. Vet. Med. A*, 34, 529–544. — *Bentivoglio F.* (1985): Histologische und histochemi-

sche Untersuchungen zur Anbildung der Milchdrüse bei Ziegen. *Vet.-med. Diss. Zürich.* — *Geyer H., Rüschi P., Giese L., Augsburger H.* (1985): Zur Entnahmetechnik von Euterbiopsien bei Ziege und Schwein. *Zbl. Vet. Med. A*, 32, 331–336. — *Geyer H., Oetli-Rahm S., Augsburger H.* (1986a): Zur Involution der Milchdrüse bei Ziegen. Histologische und histochemische Untersuchungen zu verschiedenen Zeiten nach dem Trockenstellen. *Zbl. Vet. Med. A*, 33, 451–473. — *Geyer H., Giese L., Bentivoglio F.* (1986b): Vergleichende Betrachtung zur Anbildung der Milchdrüse bei Schwein und Ziege. *Berl. Münch. Tierärztl. Wschr.* 99, 176–180. — *Giese L.* (1985): Histologische und histochemische Untersuchungen an der Milchdrüse der Sau während der Anbildung im letzten Drittel der Trächtigkeit. *Vet. med. Diss. Zürich.* — *Holst B. D., Hurley W. L., Nelson D. R.* (1987): Involution of the bovine mammary gland: histological and ultrastructural changes. *J. Dairy Sci.* 70, 935–944. — *Jones C. S., Parker D. S.* (1988): Mammary blood flow and cardiac output during initiated involution of the mammary gland in the rabbit. *Comp. Biochem. and Physiol. A* 91, 25–25. — *Knight C. H., Wilde C. J.* (1986): Mammary growth during lactation: implications for increasing milk yield. *J. Dairy Sci.* 70, 1991–2000. — *Paape M. J., Tucker H. A.* (1969): Influence of length of the dry period on subsequent lactation in the rat. *J. Dairy Sci.* 52: 380. — *Pitkow H. S., Reece R. P., Waszilycsak G. L.* (1972): The integrity of mammary alveolar cells in two consecutive lactations. *Proc. Soc. Exp. Biol. Med. Res.* 139, 845–850. — *Rahm S., Geyer H., Neuburger D.* (1984): Histologische und histochemische Untersuchungen zur Involution der Schweinemilchdrüse. *Zbl. Vet. Med. A*, 31, 776–791. — *Romeis B.* (1989): Mikroskopische Technik. 17. Aufl. Urban & Schwarzenberg, München. — *Sordillo L. M., Nickerson S. C.* (1988): Morphologic changes in the bovine mammary gland during involution and lactogenesis. *Am. J. Vet. Res.* 49, 1112–1120. — *Tucker H. A.* (1987): Quantitative estimates of mammary growth during various physiological states: A review. *J. Dairy Sci.* 70, 1958–1966. — *Wilde C. J., Knight C. H.* (1989): Metabolic adaptations in mammary gland during the declining phase of lactation. *J. Dairy Sci.* 72, 1679–1692. — *Wilde C. J., Blatchford D. R., Knight C. H., Peaker M.* (1989): Metabolic adaptations in goat mammary tissue during long-term incomplete milking. *J. Dairy Res.* 56, 7–15.

### L'involution et le développement de la mamelle chez la chèvre. Recherche histologique et histochemique après une lactation de 8–10 mois

Le développement et la régression de la glande mammaire ont été examinés du point de vue histologique et histochemique après une période de lactation de 8–10 mois chez 7 chèvres de la rasse Alpine chamoisée. Des biopsies par incision ont été prélevées aux moments suivants: au tarissement (2 mois ante partum) et ensuite par intervalles de 8–16 jours jusqu'à la mise-bas.

Les résultats de l'investigation présentée sont mis en comparaison aux données de deux séries d'examen antérieurs, lors desquels l'involution et le développement de la glande ont été examinés séparément.

Au moment du tarissement on trouve simultanément des cellules en phase de production, tous les stades de régression et les stades précoces de prolifération. Les tissus qui étaient alors encore productifs se trouvent déjà 16 jours plus tard dans la phase la plus intense de régression et de transformation. Ces processus s'effectuent donc deux fois plus vite que lors d'un tarissement en pleine lactation. 32 jours après le dit tarissement on observe avant tout des cellules au stade de la croissance et quelques rares alvéoles en phase d'involution; plus tard il ne reste plus que des alvéoles en croissance. A cause de la proximité de la mise-bas, la croissance du tissu glandulaire se fait plus rapidement après une longue lactation qu'après un tarissement en pleine lactation.

Les difficultés de différenciation entre le tissu en stade de régression et le tissu en stade de croissance durant les phases de transition de ces deux processus sont exposées.

### **Involuzione e la formazione della mammella nella capra. Analisi istologica ed istochimica dopo un periodo di mungitura di 8-10 mesi**

Da 7 capre furono analizzate istologicamente e con procedimenti istochimici l'involuzione e la riformazione della mammella dopo una mungitura di 8-10 mesi. Con delle biopsie furono prelevati campioni di tessuto nei seguenti momenti: 2 mesi prima del parto e in seguito ogni 8-16 giorni fino al parto.

I risultati del nostro lavoro vengono confrontati con due ricerche antecedenti nelle quali l'involuzione e la riformazione della mammella furono studiate separatamente.

Nel tempo in cui si smette di mungere, in seguito a un lungo periodo di mungitura, si notano contemporaneamente tessuti produttori latte come anche tutti gli stadi dell'involuzione e gli stadi primari della riformazione. Il tessuto che da' ancora latte si trova, 16 giorni dopo aver smesso di mungere, all'apice della fase di transizione. 32 giorni dopo aver smesso di mungere si notano soprattutto stadi di riformazione e solo resti di stadi involutivi. A causa dell'approssimarsi del parto la riformazione della mammella dopo un lungo periodo di mungitura è molto più breve che in condizioni in cui è dato più tempo.

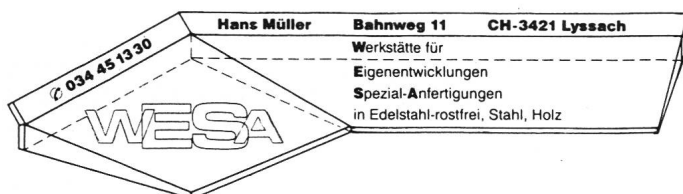
Viene discussa la difficoltà nel distinguere gli stadi di involuzione e riformazione nella fase di transizione.

### **VERDANKUNGEN**

Wir danken: dem Bundesamt für Veterinärwesen für die finanzielle Unterstützung des Projektes (Kredit Nr. 012.81.5), dem Institut für Lebensmittelhygiene (Direktor: Prof. F. Untermann) für die bakteriologische Untersuchung und die Zellzählung der Milchproben, Frau A.-M. Hultegger für die Ausführung der histologisch-histochemischen Laborarbeiten, Herrn Max Bolli für die Betreuung der Versuchstiere, Herrn A. Roth und Fr. J. Peter für die Fotolaborarbeiten und die Zusammenstellung der Fotos und Frau M. Balushev für die Reinschrift der Arbeit.

Adresse: H. Geyer und H. Augsburg  
Veterinär-Anatomisches Institut  
Winterthurerstrasse 260  
CH-8057 Zürich

Manuskripteingang: 11. Juni 1990



Die Qualität aus Holz

### **WESA-Autoapotheken**

In unserer Werkstatt werden für Sie noch weitere Produkte hergestellt.

Ihre Werkstatt für Einzel-Anfertigungen

