

Zeitschrift: Schweizer Archiv für Tierheilkunde SAT : die Fachzeitschrift für Tierärztinnen und Tierärzte = Archives Suisses de Médecine Vétérinaire
ASMV : la revue professionnelle des vétérinaires

Herausgeber: Gesellschaft Schweizer Tierärztinnen und Tierärzte

Band: 135 (1993)

Heft: 4

Artikel: Das "hämorrhagische Intestinalsyndrom" (HIS) des Schweines : klinische, pathologisch-anatomische und ätiopathogenetische Aspekte

Autor: Häni, H. / Zimmermann, W. / Huber, A.

DOI: <https://doi.org/10.5169/seals-591432>

Nutzungsbedingungen

Die ETH-Bibliothek ist die Anbieterin der digitalisierten Zeitschriften. Sie besitzt keine Urheberrechte an den Zeitschriften und ist nicht verantwortlich für deren Inhalte. Die Rechte liegen in der Regel bei den Herausgebern beziehungsweise den externen Rechteinhabern. [Siehe Rechtliche Hinweise.](#)

Conditions d'utilisation

L'ETH Library est le fournisseur des revues numérisées. Elle ne détient aucun droit d'auteur sur les revues et n'est pas responsable de leur contenu. En règle générale, les droits sont détenus par les éditeurs ou les détenteurs de droits externes. [Voir Informations légales.](#)

Terms of use

The ETH Library is the provider of the digitised journals. It does not own any copyrights to the journals and is not responsible for their content. The rights usually lie with the publishers or the external rights holders. [See Legal notice.](#)

Download PDF: 17.03.2025

ETH-Bibliothek Zürich, E-Periodica, <https://www.e-periodica.ch>

Das «hämorrhagische Intestinalsyndrom» (HIS) des Schweines: Klinische, pathologisch-anatomische und ätiopathogenetische Aspekte

H. Häni¹, W. Zimmermann², A. Huber¹, J. Schmidt¹

Zusammenfassung

Im Sektionsmaterial der Jahre 1980–90 (total 16 384 Schweinesektionen) wurde bei 436 resp. 2.66% der seziierten Tiere ein hämorrhagisches Intestinalsyndrom (HIS) diagnostiziert. HIS kam vor allem bei Mastschweinen (25–100 kg) vor und war bei Weibchen signifikant häufiger. In 56.2% aller untersuchten, in den Jahren 1988–90 sogar bei 80% der Fälle konnte eine Torsion des Darmkonvoluts, meist um 180° im Gegenuhrzeigersinn nachgewiesen werden. In den Vorberichten zu den Fällen wurde meist plötzlicher Tod angegeben, in 41.4% der Fälle waren im betreffenden Betrieb innerhalb von drei Monaten mehrere plötzliche Abgänge aufgetreten. Schotgefütterung war häufig. Im Frühjahr und am Montag wurde HIS signifikant häufiger diagnostiziert. Bei Beurteilung von Darmausstrichen konnten bei HIS in Ileum, Cäcum und Colon regelmässig massenhaft Hefen nachgewiesen werden. Analysen in sechs Problembetrieben deckten als mögliche auslösende Ursachen auf: Fütterungsregime (Aufnahme grosser Futtermengen bei einmaliger Fütterung), Verfütterung eines fermentierbaren Substrats wie Schotte und Fehler in Fütterungshygiene (hoher Keimgehalt, überhöhter Hefegehalt). In den gleichen Krankheitskomplex wie HIS bei Mastschweinen gehören auch Tympanie, Milz- und Magentorsion und Darmrupturen bei Muttersauen.

Schlüsselwörter: Schwein – hämorrhagisches Intestinalsyndrom – Sektionsstatistik – Pathogenese – Schottefütterung

The haemorrhagic bowel syndrome (HBS) of pigs: clinical, pathological and etiological aspects

In an analysis of autopsy findings from 16 384 pigs (1980–90) 436 cases of haemorrhagic bowel syndrome (HBS) were found (2.66% of autopsies). In most cases fattening pigs (in the weight of 25–100 kg) were affected. HBS was significantly more frequent in females. Intestinal volvulus was confirmed in 56.2% of all cases of HBS, however by more careful examination between 1988 and 1990 even in 80% of cases. In most cases the degree of torsion was 180° and the direction as seen with the pig lying on its back was anticlockwise. Clinical history as reported by owners revealed limited information: sudden death of one or several pigs within three months, association with whey feeding not uncommon. Significantly more cases of HBS were seen during spring and on Mondays. Numerous yeasts could be detected in mucosal impression smears of ileum, colon and caecum. Additional analyses in six farms suffering from big losses due to HBS suggested that several environmental and management factors may be involved pathogenetically: feeding only once a day of excessive amounts of a liquid diet, especially whey (a highly fermentable substrate), poor hygiene of liquid diets (high bacterial counts and yeast concentrations). In mixed breeding and fattening units, the aforementioned factors could be responsible also for sudden deaths in dry sows caused by colonic bloat often associated with intestinal rupture and torsions of the stomach and/or the spleen.

Key words: swine – haemorrhagic bowel syndrome – analysis of autopsy material – pathogenesis – whey feeding

Einleitung

Das hämorrhagische Intestinalsyndrom (HIS) wurde erstmals eingehend in England beschrieben (Jones, 1967). Charakteristisch sind plötzliche Todesfälle bei Mast Schweinen ohne vorausgehende Symptome. Bei der Sektion findet sich ein anämischer Kadaver mit aufgetriebenem Abdomen und blutigem Inhalt im Jejunum. Im Folgenden sollen anhand einer Sektionsanalyse und von Untersuchungen in Problembetrieben klinische, pathologisch-anatomische und ätiopathogenetische Aspekte des HIS diskutiert werden.

Tiere, Material und Methoden

Im ersten Teil der Arbeit wird das Sektionsmaterial der Jahre 1980–1990 ausgewertet: Total 16 384 Sektionen von Schweinen, darunter 436 Fälle von HIS. Die notwendigen Daten, ab Mitte 1983 auch mittels EDV verarbeitet, wurden den Sektionsprotokollen entnommen (pathologisch-anatomische Befunde, Signalement, Einsenddatum, Anamnese). Die prozentuale Geschlechtsverteilung des Sektionsmaterials wurde anhand von rund 5000 Tieren, die zwischen Juni 1983 und Dezember 1987 zur Sektion kamen, berechnet. Die Verteilung der Einsendungen auf die einzelnen Wochentage wurde anhand des Materials der Jahre 1983–84 und 1987–90 hochgerechnet. Statistische Analysen stützten sich auf den Chi-Quadrat-Test.

Ferner werden auch die 1987–90 gestellten Diagnosen von Magendilatation, Magenüberladung und Tympanie ausgewertet. Bei verschiedenen Fällen von HIS, Magenüberladung und Tympanie sowie von Kontrolltieren mit anderen Krankheiten wurden Nativausstriche der Schleimhaut von Ileum, Colon und Caecum angefertigt (Giemsa-Färbung zur photographischen Dokumentation) und semiquantitativ auf die Anwesenheit von Hefen beurteilt (- = negativ, + = vereinzelt, +++ = massenhaft Hefen, n.u. = nicht untersucht).

Die Analysen in Problembetrieben stützen sich auf die Auswertung der Betriebsdossiers mit Besuchsprotokollen, Sektionsberichten und weiteren Angaben sowie Protokolle von mikrobiologischen Untersuchungen zur Schottequalität¹. Die Betriebe 1 und 3–6 sind dem Schweizerischen Schweinegesundheitsdienst angeschlossen und werden von den Beratungstierärzten regelmässig besucht. Im Mastbetrieb 2 wurde wegen auftretender Probleme die Hilfe und Beratung der Schweineklinik angefordert.

¹ Die Resultate der Schotteuntersuchungen in den Betrieben 3–6 danken wir dem Labor der Verbandsmolkerei Bern. Für die Überlassung der Resultate der Laboruntersuchungen in Betrieb 2 danken wir dem VLG - Beratungsdienst Zollikofen/BE.

Resultate

Ergebnisse der Sektionsanalyse

Ein HIS wurde bei 436 Tieren oder 2.66% der Schweinektionen diagnostiziert. Im untersuchten Zeitraum konnte keine Zunahme der Fälle beobachtet werden. Die Inzidenz lag in den einzelnen Jahren zwischen 2.06 und 3.69%. Fast je 40% der Todesfälle infolge HIS betrafen Tiere in den Gewichtsklassen 25–50 und 50–100 kg (Abb. 1). Bei weiblichen Tieren war HIS hochsignifikant häufiger (62.2% der Fälle, $p < 0.001$) als bei Männchen und Kastraten, der Anteil der weiblichen Tiere im Sektionsgut dagegen betrug 49%.

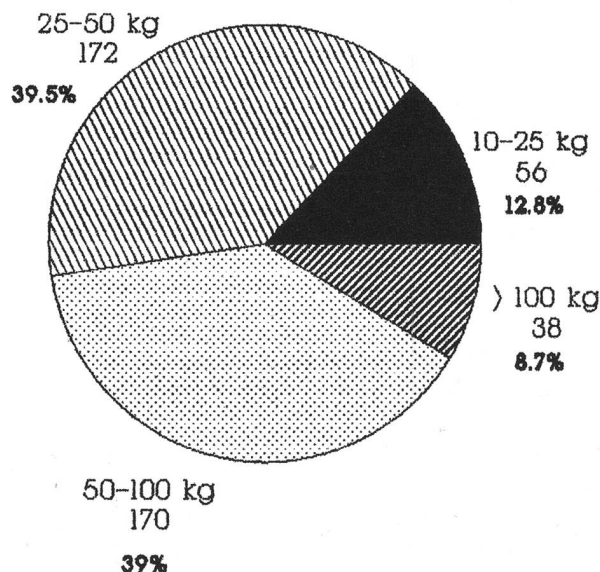


Abbildung 1: HIS 1980–90: Altersdisposition

Auffallende Sektionsbefunde sind: stark geblähtes Abdomen und hochgradige Anämie, viel serosanguinöse Flüssigkeit im Abdomen, Magendilatation, Dünndarm schwarzrot verfärbt und dilatiert, Colon gasig aufgetrieben, Lunge sehr gut kollabiert und blass, subepikardiale Punktblutungen an der Herzbasis und streifige Blutungen subendokardial im linken Ventrikel; im Magen wechselnde Mengen Gas und viel dünnbreiiger Inhalt, Dünndarmwand trotz hochgradiger Dilatation eher verdickt (Ödem und Hämorrhagien in Mucosa und Submucosa), blutiger Inhalt, Anfangsteil des Dünndarms frei von Veränderungen, viel Gas und dünnbreiiger bräunlicher und grünlicher Inhalt im Dickdarm, Ödem und hochgradige passive Hyperämie im Gekröse. Nicht regelmässig zu beobachten sind: Punktblutungen in Larynx und Trachea und eine «bloat-line» im Ösophagus auf der Höhe des Thoraxeingangs (Kongestion in pars cervicalis).

Bei sorgfältiger Sektion und Beurteilung des Situs kann sehr häufig eine *Abdrehung des Darmkonvoluts* von ventral gesehen im Gegenuhrzeigersinn um 180° nachgewiesen werden. Dabei sind die nach cranial gerichtete Cäcumspitze und der spiralig gedrehte Strang der Gekröse

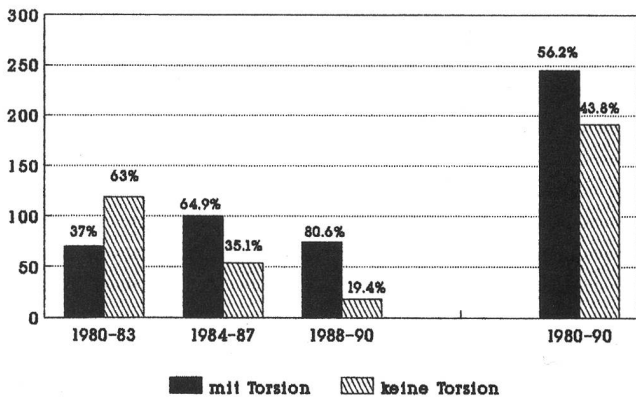


Abbildung 2: HIS 1980-90: Nachweis der Torsion

sewurzel im Situs wichtige Hinweise auf eine Torsion. In 56.2% aller ausgewerteten Fälle wurde diese nachgewiesen, in den früheren Jahren wesentlich weniger häufig (1980-83: 37%, 1984-87: 64.9% und 1988-90: 80.6%; Abb. 2). Die steigende Nachweisrate hängt bestimmt mit verbesserter Sektionstechnik und Sorgfalt bei der Situsbeurteilung zusammen. Bei raschem Vorgehen und Sektion des Kadavers in Rückenlage kann die Torsion übersehen werden. Bei Verdachtsfällen ist deshalb eine Sektion in Seitenlage vorzuziehen. In 71% der Fälle wurde eine Torsion um 180° nachgewiesen, häufig fehlten aber die Angaben zum Torsionsgrad (Abb. 3).

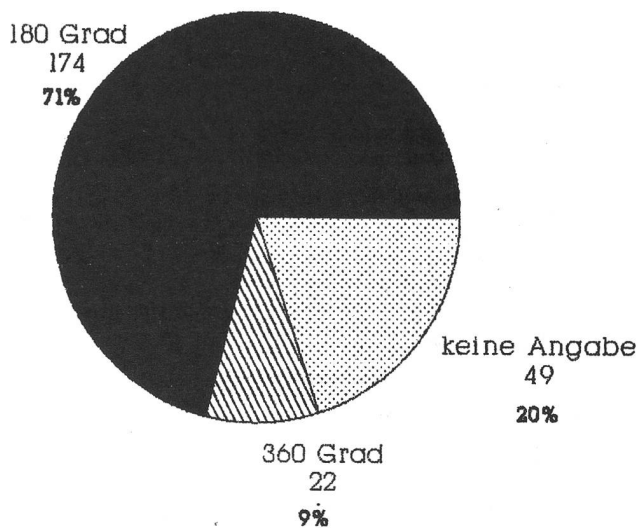


Abbildung 3: HIS 1980-90: Grad der Torsion

Die retrospektive Auswertung der Anamnesen zu den zwischen 1980 und 1987 eingesandten 343 Fällen ist in den Tabellen 1-3 zusammengestellt. Naturgemäß waren die Angaben meist unvollständig. Meistens wurde vom Besitzer lediglich plötzlicher Tod ohne vorausgehende Krankheitssymptome gemeldet (Tab. 1). In Einzelfällen wurden kurzdauernde Anorexie oder Tympanie beobachtet.

Tabelle 1: Anamnestische Angaben zur Symptomatik

Plötzlicher Tod	177	51,6%
Keine Anamnese	144	42 %
Gleichgewichtstörungen	5	1,4%
Tod nach Decken, nach Operation oder Verstellen	4	1,2%
Anorexie	5	1,4%
Tympanie	5	1,4%
Verschiedenes	3	1 %

In über 40% der Fälle wurden innerhalb von drei Monaten mehrere Abgänge verzeichnet (nach Angaben des Besitzers), mehrere Sektionen aus demselben Betrieb; Tab.2).

Tabelle 2: Anamnestische Angaben zur Mortalität

Keine Angaben	147	42,9%
Mehrere Abgänge innerhalb von 3 Monaten (100 Besitzer)	142	41,4%
Einzelfälle	54	15,7%

Die Angaben zur Fütterung waren sehr lückenhaft, doch recht häufig wurde Schotterfütterung angegeben (Tab. 3).

Tabelle 3: Anamnestische Angaben zur Fütterung

Keine Angaben	279	81,3%
Schotterfütterung	54	15,1%
Fertigfutter	6	1,8%
Maissilage, Abfälle	4	1,2%

Bei der jahreszeitlichen Verteilung zeigt sich ein Höhepunkt der Todesfälle infolge HIS im Frühjahr (3.35% der seziierten Tiere) und ein Tiefpunkt im Sommer (2.1% der Sektionen). Die Häufigkeit im Herbst und Winter weicht dagegen nicht vom Jahresmittel ab (2.48 resp. 2.75%; Unterschiede signifikant, $p < 0.01$; Abb. 4). Hochsignifikante Unterschiede ($p < 0.001$) sind auch in der Verteilung der HIS-Fälle auf die verschiedenen Wochentage

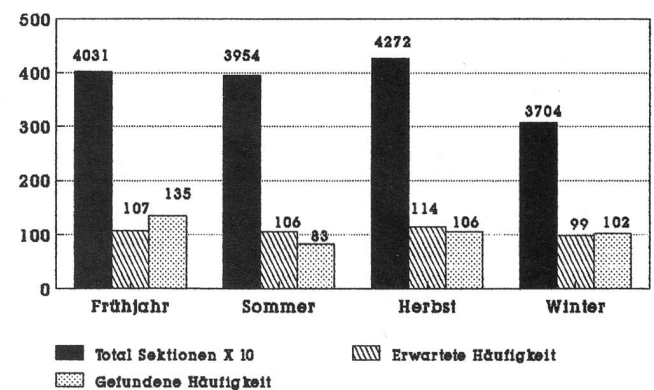


Abbildung 4: HIS 1980-90: Saisonale Häufigkeit

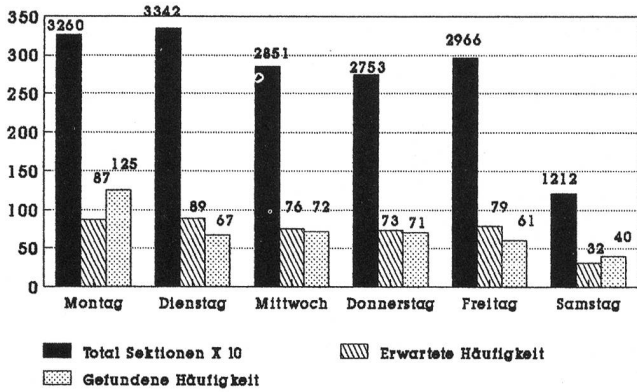


Abbildung 5: HIS 1980-90: Verteilung auf Wochentage

erkennbar (Abb. 5). Am Montag wurde häufiger HIS diagnostiziert (bei 3.83% der Sektionen) als an den übrigen Wochentagen (zwischen 2.0% am Dienstag und 2.66% am Samstag).

Tabelle 4: Mikroskopischer Hefenachweis im Darmausstrich bei HIS und Tympanie

Gewicht (kg)	Diagnose	Ileum	Colon	Cäcum
44	HIS	n.u.	+++	+++
25	HIS	n.u.	++	++
47	HIS	n.u.	+++	+++
74	HIS	++	++	+++
38	HIS	-	+++	++
20	HIS	-	-	+
69	HIS	++	+++	+++
18	HIS	+	++	+++
35	HIS	+++	+	++
77	HIS	+	++	+++
130	HIS	++	++	+++
24	HIS	+	++	++
26	HIS	+/-	+/-	+/-
30	HIS	++	+++	n.u.
150	HIS	++	+++	+++
40	HIS	+	++	++
21	Tympanie	++	+++	+++
38	Tympanie	++	++	+++
67	Tympanie	++	+	++
52	Tympanie	+++	+/-	+/-

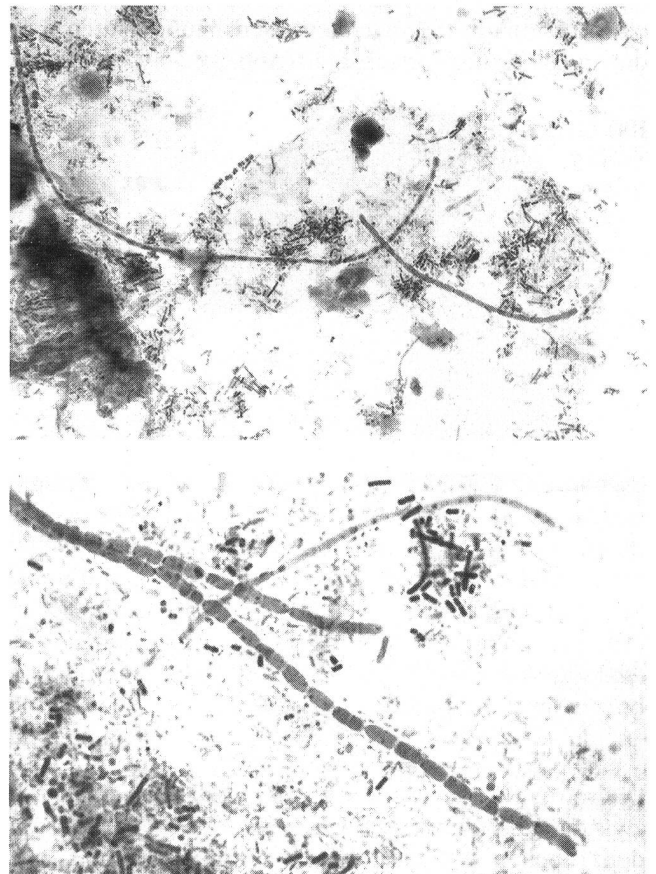
Tabelle 5: Mikroskopischer Hefenachweis im Darmausstrich bei Kontrolltieren und Schweinen mit Magenüberladung

Gewicht (kg)	Diagnose	Ileum	Colon	Cäcum
11	Colienterotoxämie	n.u.	-	-
30	Colidiarrhoe	n.u.	-	-
24	Transporttod	-	-	-
130	Beinschwäche	-	-	+
22	Rektumstenose	-	-	-
110	Colienterotoxämie	-	+/-	+/-
11	Kümmerer/Diarrhoe	-	+/-	+/-
18	Mikroangiopathie	-	-	-
29	Colienterotoxämie	-	-	-
11	Colienterotoxämie	-	+/-	-
146	Bronchopneumonie	-	-	-
55	Magenüberladung	-	-	-
58	Magenüberladung	-	-	+
46	Magenüberladung	-	+/-	+/-

Bei der Beurteilung von Darmausstrichen konnten bei HIS in Ileum, Cäcum und Colon massenhaft Hefen nachgewiesen werden, bei an andern Krankheiten umgestandenen Kontrolltieren dagegen nur vereinzelte Hefezellen (Tab. 4 und 5).

Im nach Giemsa gefärbten Ausstrich sind die Hefen als lange Ketten aneinandergereicher Zellelemente erkennbar (Abb.6 und 7).

Bei vier infolge Tympanie umgestandenen Tieren wurden im Ausstrich ebenfalls Hefen in grosser Zahl nachgewiesen, nicht jedoch bei drei Tieren mit Magenüberladung (Tab. 4 und 5). Tympanie oder Magenüberladung wurden in den Jahren 1987-90 bei 53 oder 0.98% der seziierten Tiere nachgewiesen. Tympanie (total 32 Fälle) fand sich bei 19 Mastschweinen zwischen 30 und 90 kg, 12 Mutterschweinen zwischen 150 und 240 kg und einem 140 kg schweren Eber. Die Diagnose Tympanie stützte sich auf den Nachweis von Asphyxieblutungen (Larynx, Trachea, subpleural in Lungen oder Thoraxwand, subepi- resp. subendokardial), einer «bloat line» im Ösophagus und massiver gasiger Auftreibung des Magen-Darm-Kanals. Bei zwei Mutterschweinen wurde gleichzeitig eine Milztorsion, bei einem weiteren eine Colonruptur mit Peritonitis nachgewiesen. Eine Magen-



Abbildungen 6 und 7: Lange Ketten aneinandergereicher Hefezellen. Ausstrichpräparate der Dickdarmschleimbaut, Giemsa-Färbung, mittlere resp. starke Vergrösserung.

überladung (total 21 Fälle) wurde bei 12 Mutterschweinen zwischen 100 und 380 kg, einem 120 kg schweren Eber, einem Wollschwein im Gewicht von 120 kg und 7 Mastschweinen zwischen 45 und 85 kg diagnostiziert. Die Diagnose wurde aufgrund deutlicher Magendilatation und Anzeichen einer Asphyxie gestellt. Der Magen enthielt neben wechselnden Mengen von Gas sehr viel dünnbreiigen Inhalt (zwischen 3,5 und 5 kg bei Mastschweinen und zwischen 4 und 14 kg bei den Zuchttieren). Auch der Darmkanal war mit viel voluminösem und dünnbreiigem Inhalt gefüllt. Bei zwei Tieren lag gleichzeitig eine Colonruptur mit Peritonitis und bei je einem Mutterschwein eine Milztorsion resp. eine Hernia foraminis epiploici vor.

Analysen in Problembetrieben

Betrieb 1: Es handelt sich um einen SPF-Zuchtbetrieb mit rund 25 Muttersauen. Bei Zuchtremonen war HIS eine häufige Abgangsursache. Bei Galtsauen traten in den Jahren 1981-86 gleichzeitig Todesfälle infolge Milz- und/oder Magentorsion auf, gelegentlich wurde auch Tympanie verbunden mit Gasbrand diagnostiziert. Nach Aussagen des Besitzers kamen solche Zwischenfälle meist am Montag vor, nur ein Teil der abgegangenen Tiere wurde jedoch zur Sektion eingeliefert. Schotte wird in einer Menge von 10-20 Litern frisch aus einer nahegelegenen Käserei bezogen und unverzüglich, zweimal täglich (lediglich sonntags nur einmal) zusammen mit einem Ergänzungsfutter an die Galtsauen verfüttert. Eine Untersuchung über den Hygienezustand der Schotte im Januar 1985 gab nicht Anlass zu Beanstandungen: Gesamtkeimzahl 380000, Enterobacteriaceae 10, Schimmelpilze 1000 und Hefen 105000 pro ml Probe. Die Fütterungshygiene im Betrieb selbst war dagegen mangelhaft, blieben doch in den Futtertrögen häufig verschimmelte Reste übrig. Dem Besitzer wurde darauf angeraten, die Tröge nach der Fütterung zu reinigen, etwas Ballast (Häckselstroh, Emd) beizufüttern und den Galtsauen mehr Bewegungsmöglichkeiten zu verschaffen. Darauf gingen die Abgänge zurück.

Betrieb 2: In einem Betrieb mit 400 Mastplätzen gehen rund 2% der Tiere an HIS verloren. Schotte wird zweimal

pro Woche mit einem Tankwagen aus einer entfernten Käserei geliefert und auf dem Betrieb in einem Vorrats-tank zwischengelagert. Neben Schotte werden Maiskol-bensilage (CCM) und Ergänzungsfutter gegeben. Die Verteilung der Suppe erfolgt über eine Verschlauchungsanlage. Unmittelbar nach Fütterung und Schlies-sen der Absperrgitter werden die Tröge erneut mit der nächsten Futterration gefüllt, eine Reinigung erfolgt nicht. Untersuchungen von Schotteproben aus Tankzug und Vorrats-tank lieferten sehr unterschiedliche Resulta-te: Gesamtkeimzahl zwischen 880000 und 317 Mio, Enterobakterien zwischen 4300 und 1.1 Mio, E. coli zwischen 240 und 150000, Pilze und Hefen zwischen 22000 und 2.7 Mio pro ml Schotte. Mit Tankreinigungen und Stabilisierung der Schotte mit Formalin (0.1%) bei Ankunft auf dem Betrieb konnte die Situation nur gering-fügig verbessert werden.

Betrieb 3: Es handelt sich um einen SPF-Vermehrerbe-trieb mit 80 Sauen. Die Suppenfütterung erfolgt über eine Verschlauchungsanlage. Die Schotte, durch den Transportbetrieb R. aus verschiedenen milchverarbei-tenden Betrieben zusammengeführt, wird zweimal pro Woche geliefert und auf dem Betrieb nochmals zwischengelagert. Abgänge infolge HIS und Tympanie stel-len ein grosses Problem dar. Betroffen sind vor allem ad libitum gefütterte, in der Eigenleistungsprüfung stehende Jungsaugen im Gewicht von 50-100 kg und säugende Sauen, die ebenfalls eine grosse Futtermenge erhalten. Galtsauen und rationiert gefütterte Mastschweine er-kranken nicht. Die Untersuchung der Schottequalität (Tabellen 6 a-c) zeigt, dass bereits im Tankwagen mit einem Hefewachstum zu rechnen ist. Die stark mit He-fen belastete Schotte kommt wahrscheinlich bereits aus einem Zwischenlager (Probe vom 29.12.82), die Schotte mit den eher geringen Hefezahlen ist direkt aus dem milchverarbeitenden Betrieb geliefert worden (Proben vom 5.1. und 29.1.83). Im Lagertank und in der Futter-suppe sind in der Mehrheit der Proben Hefen in sehr grosser Anzahl vorhanden. Die Anzahl Coliforme bleibt in der stabilisierten Schotte meist gering. Wegen eines Ausbruchs von Enzootischer Pneumonie wurde im Be-trieb ein Medizinalfutter (Tiamutin) eingesetzt. Darauf gingen die Verluste infolge HIS überraschenderweise zu-rück.

Tab. 6: Untersuchungen der Schottequalität (Keimzahlen pro ml Schotte) im Tankwagen bei Anlieferung (Tab. 6a), im Lagertank (Tab. 6b) und in der Futtersuppe (Tab. 6c)

6 a: Tankwagen				6 b: Lagertank			6 c: Futtersuppe		
Datum	pH	Coliforme	Hefen	pH	Coliforme	Hefen	pH	Coliforme	Hefen
29.12.81	4.36	< 10	390000	3.46	< 10	320000	4.55	< 10	310000
5.01.82	4.37	< 10	390	3.42	< 10	190000	4.64	< 10	28000
9.01.82	-	-	-	-	< 10	690000	-	< 10	530000
22.01.82	-	< 10	3000	-	< 10	310000	-	< 10	650000
26.01.82	4.39	380	5800	4.67	< 1	1640000	6.23	< 10	360000
29.01.82	4.28	< 10	< 10	4.41	< 10	270000	5.90	< 10	510000
2.02.82	4.53	85000	13900	4.31	< 10	66000	5.75	< 10	70000
5.02.82	4.38	1030	30000	4.24	> 3000	141000	5.96	> 3000	370000

Betrieb 4: Dieser Betrieb verfüttert Molkereiabfälle vom gleichen Lieferanten R. wie Betrieb 3, daneben auch Kartoffelsuppe und Mais. Es ist ein SPF-Zuchtbetrieb mit 60 Sauen. Häufig gingen Tiere (Muttersauen, Eber, Remonten) an HIS, Tympanie oder Magenüberladung verloren. Bei einzelnen Tieren lag auch eine Magentorsion vor. Die Fütterungshygiene war mangelhaft. Nach Einstellen der Verfütterung von Molkereiabfällen im Verlauf des Jahres 1986 traten ähnliche gesundheitliche Probleme nicht mehr auf.

Betrieb 5: In einem Mastbetrieb mit 350 Mastplätzen ist HIS neben Infektionen mit *Hämophilus parasuis* (nach dem Einstellen) die wichtigste Abgangsursache. Tiere aus diesem Betrieb werden gehäuft am Montag zur Sektion eingeliefert. Gefüttert wird eine Suppe aus Schotte, Ergänzungsfutter und Maiskolbensilage (CCM) über ein Verschlauchungssystem. An Sonntagen wird das Futter nur einmal verabreicht. Die Schotte stammt von gleichen Lieferanten R. wie in den Betrieben 3 und 4. Die Mastfasel kommen zum grössten Teil aus dem Betrieb 6.

Betrieb 6: In diesem SPF-Primärzuchtbetrieb mit 80 Muttersauen werden ebenfalls Molkereiabfälle vom Lieferanten R. und Maiskolbensilage (CCM) verfüttert. In den Jahren 1980–87 wurden bei verschiedenen Faseln, Zuchtremonten, Muttersauen und Ebern bei Sektionen folgende Diagnosen gestellt: Magenruptur mit Peritonitis, Magendilatation, Tympanie mit Gasbrand, Milztorsion, HIS sowie Cäcumruptur mit Peritonitis. Solche Todesfälle wurden gehäuft anfangs Woche beobachtet. Gleichzeitig waren Magengeschwüre eine wichtige Abgangsursache. Durch Beifütterung von Häckselstroh konnten die Verluste reduziert werden.

Aus den Betrieben 4–6 wurden Proben von während einer Woche gelagerten Molkereiabfällen und Schotte untersucht und mit Proben von frisch gelieferter Schotte aus Dorfkäsereien verglichen (Tab. 7). Die Betriebe 7–10 hatten nie Probleme wegen HIS.

Tabelle 7: Untersuchungen von Schotteproben (Keimzahlen pro ml Schotte) aus den Problembetrieben 4–6 und aus den Kontrollbetrieben 7–10

Betrieb Nr.	pH	Coliforme	Hefen
4	3.83	<10	2260000
5	3.79	10	1030000
6	3.69	390	3000000
7	5.01	<10	3500
8	4.92	<10	3600
9	3.69	<10	61000
10	4.32	30	510

Diskussion

Das hämorrhagische Intestinalsyndrom ist eine wichtige Abgangsursache bei Mastschweinen. In unserm Sektionsmaterial wurde HIS bei 2.66% der Schweinesektionen beobachtet. Die Angaben zur Häufigkeit von HIS in der Literatur liegen infolge unterschiedlicher Alters-

struktur des Sektionsmaterials zwischen 0.5 und 15% der seziierten Tiere (Bertschinger, 1986; Bühlmann et al., 1983; Häni et al., 1976; Jones, 1967; Pay, 1970; Senk und Sabec, 1970). Mit steigendem Anteil von Mastschweinen im Sektionsmaterial nimmt auch die relative Anzahl Fälle von HIS zu. Einen bessern Eindruck über die Bedeutung von HIS geben die Berechnungen der Abgänge infolge HIS in Prozent der eingestellten Masttiere (Allen und Saunders, 1976; Bühlmann et al., 1983; Schultz und Daniels, 1984; Smith und Lunney, 1976). Diese Angaben liegen zwischen 0.04 und 2%. Es sind vor allem Masttiere betroffen, die bereits einige Zeit im Mastbetrieb stehen (78.5% der erkrankten Tiere > 25 kg KGW; s. auch Allen und Saunders, 1976; Bertschinger, 1986; Jones, 1967; Senk und Sabec, 1970; Smith und Lunney, 1976). Das häufigere Auftreten von HIS bei Weibchen ist schwer erklärbar und steht im Widerspruch zu Beobachtungen an britischen Mastleistungsprüfanstalten (HIS häufiger bei Ebern als bei Weibchen und Kastraten: Allen und Saunders, 1976). Andere Autoren fanden keine Geschlechts-, aber eine Rassendisposition (Landrasse häufiger befallen: Smith und Lunney, 1976).

Die eigenen Erfahrungen und die Angaben in der Literatur belegen, dass das Bild des HIS als hämorrhagische Infarzierung des Dünndarms nach *Torsion des Darmkonvoluts* (meist um 180° im Gegenuhrzeigersinn) um die vordere Gekrösewurzel zu interpretieren ist (Bertschinger, 1986; Rowland und Lawson, 1973; Todd et al., 1977). Die Torsion kann bei der Untersuchung eines verdächtigen Falles durch Sektion des Kadavers in Seitenlage und sorgfältige Beurteilung des Situs regelmässig nachgewiesen werden. Die Bezeichnung des Krankheitsbildes als «Torsio intestini» wäre deshalb wohl treffender als die unklare Umschreibung «hämorrhagisches Intestinalsyndrom» (s. auch Bertschinger, 1986).

Sowohl die Auswertung der Anamnesen zu den Sektionsfällen als auch die Analysen in Problembetrieben zeigen, dass plötzliche Todesfälle infolge HIS innert kurzer Zeit gehäuft in einem Betrieb auftreten können. Besonders gefährdet sind Betriebe, die während längerer Zeit gelagerte Schotte oder auch Maiskolbensilage (CCM) verfüttern. Die Häufung der Fälle im Frühjahr ist schwierig zu erklären. Die Milch- und Käseproduktion und somit auch der Anfall von Schotte sind sowohl im Frühlings- als auch im Sommerquartal höher als im Winter und Herbst. Gleichzeitig sind in der heissen Jahreszeit mehr hygienische Probleme bei der Verfütterung von Schotte zu erwarten. Eine Häufung in der warmen Jahreszeit im August wurde in britischen Mastleistungsprüfanstalten nachgewiesen (Allen und Saunders, 1976), keine saisonale Abhängigkeit fand sich dagegen in einem grossen schottischen Zucht-Mastbetrieb (Smith und Lunney, 1976).

Die Häufung von Fällen am Montag hängt wahrscheinlich zusammen mit dem veränderten Fütterungsregime über das Wochenende (nur einmalige Fütterung am Sonntag): Rasches Fressen grosser Mengen bei starker Aufregung und körperlicher Anstrengung. Eine Zunahme von Torsionen der Abdominalorgane (Magen, Milz,

Darm, Leberlappen) wurde von verschiedenen Autoren in Betrieben beobachtet, die zu einer einmaligen Fütterung übergingen (Blackburn et al., 1974; Morin et al., 1984; Senk, 1977). In einem holländischen Grossbetrieb gingen Muttersauen ebenfalls über das Wochenende gehäuft an Magentorsion verloren (Bethlehem und Hilvering, 1987).

Hoher Kohlehydrat- und Wassergehalt (z.B. CCM und Schotte) wirken auf das Hefewachstum fördernd, und mangelnde *Fütterungshygiene* (Lagerung in Tanks; längere Standzeiten in Mischbehältern, Leitungen und Futtertrögen bei fehlender Reinigung der Einrichtungen) führt zusätzlich zu erhöhter Hefekonzentration in der zubereiteten Futtersuppe (Binder et al., 1990; Drochner et al., 1983 und 1984; Kamphues, 1984).

Vermehrte Gärung und Gasfreisetzung im Darmkanal haben eine Tympanie zur Folge. Die dabei entstehende

Verlagerung des Dickdarms und die ungleiche Verlängerung des Dünndarms am Mesenterialansatz gegenüber der freien Seite bei der Dilatation können als mögliche treibende Kräfte für die Entstehung einer Torsion betrachtet werden (Perry, 1983). Auch die Ergebnisse der Sektionsanalyse (Beurteilung von Darmausstrichen) und die Befunde in den Problembetrieben belegen, dass die Fütterungshygiene (vor allem die überhöhten Hefekonzentrationen) in der Pathogenese des HIS eine wichtige Rolle spielen. Der semiquantitative Hefenachweis im Darmausstrich erlaubt natürlich keine Aussagen bezüglich Hefeart und mögliche Auswirkungen. Die Kettenbildung resp. Pseudomycelbildung ist aber ein Hinweis auf rasche Vermehrung und Übergang zum parasitären Stadium. Bei der Magen-Darm-Passage kommt es zu Veränderungen im Artenspektrum und in den Eigenschaften der Hefen (Binder et al., 1990): 80% der in einer CCM-

Le «syndrome hémorragique intestinal» (SHI) du porc: aspects cliniques, anatomopathologiques et étiopathogéniques

16 384 porcs ont été autopsiés durant les années 1980 à 1990 et le syndrome hémorragique intestinal a été diagnostiqué chez 436 porcs, respectivement chez 2,66 % des porcs autopsiés. SHI se présentait avant tout chez les porcs d'engrais (de 25 kg à 100 kg) et était significativement plus fréquent chez les femelles. 56,2 % de tous les cas présentant la maladie et respectivement 80 % des cas examinés durant les années 1988 à 1990 mettaient en évidence une torsion de l'anse intestinale en général de 180° dans le sens contraire des aiguilles d'une montre. En général, l'anamnèse faisait mention d'une mort subite. Dans 41,4 % des cas, plusieurs morts subites ont été constatées dans l'exploitation concernée durant les 3 derniers mois. Une alimentation avec du petit-lait était fréquente. Cette maladie est significativement plus souvent diagnostiquée au printemps et le lundi.

Lors de l'examen des frottis intestinaux, des grandes quantités de levures ont pu être mises régulièrement en évidence dans l'iléon, le caecum et le côlon. Des analyses effectuées dans 6 exploitations à problème ont démontré comme causes possibles: les régimes alimentaires (consommation d'une trop grande quantité d'aliment en un repas), l'alimentation d'un substrat fermentescible comme le petit-lait et l'absence d'hygiène alimentaire (quantité élevée de germes, contenu excessif en levures). Dans le même complexe de maladies que SHI des porcs d'engrais appartiennent également le tympanisme, la torsion de la rate et de l'estomac et les ruptures intestinales de la truie.

La sindrome emorragica intestinale (SEI) nei suini: studi clinici, patologici e patogenetici

L'analisi dei dati autoptici di 16 384 suini (anni 1980-90) ha messo in evidenza 436 casi (2,66% delle autopsie) di sindrome emorragica intestinale (SEI). Nella maggior parte dei casi si trattava di maiali da ingrasso (25-100 kg), con frequenza significativamente aumentata nelle femmine. La presenza di volvolo intestinale venne confermata nel 56,2% dei casi, che però, in un esame più accurato eseguito dal 1988 al 1990, è salita all'80% dei casi. In generale la torsione era di 180° ed in senso antiorario, col cadavere in decubito dorsale. La storia clinica fornita dai proprietari forniva di solito informazioni limitate: morte improvvisa di uno o più animali negli ultimi tre mesi non di rado associata con alimentazione a base di siero di latte. La SEI fu diagnosticata con maggior frequenza in primavera e nel giorno di lunedì. In strisci ottenuti dalla mucosa dell'ileo, colon e cieco furono identificati numerosi saccaromiceti. Studi supplementari condotti in sei aziende estensivamente colpite suggerirono vari fattori ambientali e di conduzione che potrebbero essere patogeneticamente importanti: fornitura di cibo solamente una volta al giorno, consistente in una quantità considerevole di liquido, specialmente siero di latte (substrato facilmente fermentabile), scarsa igiene della dieta liquida (alto contenuto in batteri e saccaromiceti). Gli stessi fattori patogenetici potrebbero pure entrare in causa per le morti improvvise delle scrofe, causate da timpanismo associato con rottura intestinale, torsione dello stomaco e/o della milza.

Schottediät und nur 26% der in Faeces anwesenden Hefen gehörten zur Species *Saccharomyces cerevisiae*; 31% der Stämme in einer CCM-Schottediät und 76% der Stämme in Faeces zeigten Pseudomycelbildung; der Prozentsatz gasbildender Stämme wurde von 48% in einer CCM-Schottediät auf 8% im Faeces reduziert.

Wie unsere Untersuchungen und Angaben in der Literatur zeigen, gehören das *HIS bei Mastschweinen* und *Tympanie, Magendilatation und -überladung, Magen- und/oder Milztorsion, Torsion eines Leberlappens und Colonrupturen mit Peritonitis nach Tympanie* bei Mutterschweinen zum gleichen Krankheitskomplex. Von verschiedenen Autoren wird auf die zunehmende Bedeutung dieses Krankheitskomplexes bei Muttersauen hingewiesen, der ähnliche Ursachen wie das *HIS bei Mastschweinen* hat (Bethlehem und Hilvering, 1987; Blackburn et al., 1974; McCausland und Southgate, 1980; Morin et al., 1984; Senk, 1977; Wendt, 1987).

Zusammenfassend kann gesagt werden, dass eine Dilatation des Magen-Darm-Kanals (Überladung, übermässige Gasproduktion, Flüssigkeitsansammlung infolge osmotischer Vorgänge) einerseits zu Darmtorsion (Bild des *HIS*), andererseits zu Magendilatation und/oder Überladung, Magen- und/oder Milztorsion und Tympanie mit Colonrupturen und Peritonitis führen kann. Als *auslösende Ursachen für eine Dilatation des Magen-Darm-Kanals* kommen in Frage:

1. *Fütterungsregime und -technik*: rasche Aufnahme grosser Futtermengen, Abschlucken von Luft beim gierigen Fressen, Aufregung und erhöhte Aktivität vor oder beim Fressen, abrupte Futterumstellung («osmotische Diarrhoe»).

2. *Futterbasis und -beschaffenheit*: fermentierbares Substrat wie Schotte, im Futter eingeschlossene Luft, Beeinflussung der Mikroflora des Darms durch Diät (Vermehrung von Clostridien bei Schottefütterung, Hefevermehrung bei Antibiotikagaben).

3. *Fütterungshygiene*: hoher Keimgehalt / überhöhter Hefegehalt der Futterkomponenten oder der Futtersuppe, Fehler bei Zubereitung und Lagerung, mangelhafte Stallhygiene (Leitungen bei Flüssigfütterung, Futtertröge).

In Problembetrieben sind deshalb in erster Linie die Fütterungstechnik und -hygiene zu überprüfen und zu verbessern. Schon eine Ballastbeifütterung (Emd, Häckselstroh) hat einen positiven Einfluss.

Literatur

Allen M.M., Saunders R.W. (1976): The intestinal haemorrhage syndrome in centrally tested pigs in Great Britain. Proc. 4th Congress Int. Pig Vet. Soc., Ames, Iowa, USA, June 22-24, N5

Bertschinger H.U. (1986): Hämorrhagische Enteropathien beim Schwein. Prakt.Tierarzt 67, 399-402.

Bethlehem M., Hilvering J. (1987): Maagdilatie-maagtorsie complex: een «nieuw» ziektebeeld bij de zeug? Tijdschr.Diergeneesk. 112, 1101-1104.

Binder S., Seiler H., Berner H. (1990): Influence of different yeast concentrations in the liquid diet on gastrointestinal microflora and on clinic-chemical parameters of fattening swine. Proc. 11th Congress Int. Pig Vet. Soc., Lausanne, Switzerland, July 1-5, 343.

Blackburn P.W., McCrea C.T., Randall C.J., Thomas G.W. (1974): Torsion of the stomach in sows. Vet.Rec. 94, 578.

Bühlmann J., Weibel W., Häni H. (1983): Vergleichende Untersuchungen über Mortalität, Morbidität und Mastleistung in konventionellen und dem Schweinegesundheitsdienst angeschlossenen Mastbetrieben. II. Abgangs- und Krankheitsursachen. Schweiz.Arch.Tierheilk. 125, 779-788.

Drochner W., Scholz H., Hertrampf B. (1983): Aktuelle Probleme aus der tierärztlichen Fütterungsberatung. 2. Mitteilung: Untersuchungen über die Zusammensetzung von Mischfuttermitteln für Ferkel und Mastschweine sowie Einzelfuttermitteln in Problembeständen (ein Erfahrungsbericht). DTW 90, 121-128.

Drochner W., Werner J., Steffens W., Böhm K.H. (1984): Misch- und Hygieneprobleme in Flüssigfütterungsanlagen für Schweine. Kraftfutter 67, 394-398.

Häni H., Brändli A., Nicolet J., von Roll P., Luginbühl H., Hörning B. (1976): Vorkommen und Bedeutung von Schweinekrankheiten: Analyse eines Sektionsguts (1971-1973). III. Pathologie des Digestionstraktes. Schweiz.Arch.Tierheilk. 118, 13-29.

Jones J.E.T. (1967): An intestinal haemorrhage syndrome in pigs. Brit.Vet.J. 123, 286-294.

Kampbues J. (1984): Neue Erkenntnisse zur nutritiv bedingten Diarrhoe der Absetzferkel. Prakt.Tierarzt 65, 1116-1122.

McCausland I.P., Southgate W. (1980): Intestinal rupture in sows fed whey. Austr.Vet.J. 56, 190-191.

Morin M., Sauvageau R., Phaneuf J.-B., Teuscher E., Beauregard M., Lagacé A. (1984): Torsion of abdominal organs in sows: A report of 36 cases. Can.Vet.J. 25, 440-442.

Pay M.G. (1970): The effect of disease on a large pig fattening enterprise. I. Incidence and characteristics of disease. Vet.Rec. 87, 647-651.

Perry E.G. (1983): Intestinal volvulus: a new concept. Aust.N.Z.J. Surg. 53, 483-486.

Rowland A.C., Lawson G.H.K. (1973): Intestinal haemorrhage syndrome in the pig. Vet.Rec. 93, 402-403.

Schultz R.A., Daniels G.N. (1984): Use of Bacitracin Methylene Disalicylate (BMD) to control hemorrhagic bowel syndrome in swine. Proc. 8th Congress Int. Pig Vet. Soc., Ghent, Belgium, August 27-31, 363.

Senk L., Sabec D. (1970): Todesursachen bei Schweinen aus Grossbetrieben. Zbl.Vet.Med. B17, 164-174.

Senk L. (1977): Torzija zeluca kod svinja. Vet.Glasn. 31, 513-518.

Smith W.J., Lunney D.C. (1976): Intestinal haemorrhage syndrome (Var Jones) - Epidemiological studies in one herd over 6 years. Proc. 4th Congress Int. Pig Vet. Soc., Ames, Iowa, USA, June 22-24, N4.

Todd J.N., Jones T.D., Morgan T.L.A., Francis P.G., Hewitt S.G. (1977): Intestinal haemorrhage and volvulus in whey fed pigs. Vet.Rec. 100, 11-12.

Wendt M. (1987): Zur Magentorsion beim Schwein. Tierärztl.Prax. 15, 375-376.

Korrespondenzadresse: H. Häni, Institut für Tierpathologie der Universität Bern, Postfach 2735, CH-3001 Bern

Manuskripteingang: 4. Oktober 1991