

**Zeitschrift:** Schweizer Archiv für Tierheilkunde SAT : die Fachzeitschrift für Tierärztinnen und Tierärzte = Archives Suisses de Médecine Vétérinaire ASMV : la revue professionnelle des vétérinaires

**Herausgeber:** Gesellschaft Schweizer Tierärztinnen und Tierärzte

**Band:** 137 (1995)

**Heft:** 3

**Artikel:** Kapilläres Hämangiom, eine seltene Neoplasie beim Kalb

**Autor:** Iselin, U. / Lischer, C.J. / Lott-Stolz, Gret

**DOI:** <https://doi.org/10.5169/seals-590481>

### **Nutzungsbedingungen**

Die ETH-Bibliothek ist die Anbieterin der digitalisierten Zeitschriften. Sie besitzt keine Urheberrechte an den Zeitschriften und ist nicht verantwortlich für deren Inhalte. Die Rechte liegen in der Regel bei den Herausgebern beziehungsweise den externen Rechteinhabern. [Siehe Rechtliche Hinweise.](#)

### **Conditions d'utilisation**

L'ETH Library est le fournisseur des revues numérisées. Elle ne détient aucun droit d'auteur sur les revues et n'est pas responsable de leur contenu. En règle générale, les droits sont détenus par les éditeurs ou les détenteurs de droits externes. [Voir Informations légales.](#)

### **Terms of use**

The ETH Library is the provider of the digitised journals. It does not own any copyrights to the journals and is not responsible for their content. The rights usually lie with the publishers or the external rights holders. [See Legal notice.](#)

**Download PDF:** 18.03.2025

**ETH-Bibliothek Zürich, E-Periodica, <https://www.e-periodica.ch>**

Veterinär-Chirurgische Klinik<sup>1</sup>, Institut für Veterinärpathologie<sup>2</sup> und Röntgenabteilung der Veterinär-Medizinischen Klinik<sup>3</sup> der Universität Zürich

# Kapilläres Hämangiom, eine seltene Neoplasie beim Kalb

U. Iselin<sup>1</sup>, Ch. J. Lischer<sup>1</sup>, Gret Lott-Stolz<sup>2</sup>, Barbara Kaser-Hotz<sup>3</sup>

## Zusammenfassung

Ein Kalb mit einem violettroten, blumenkohlartigen Gebilde im Maul wurde an die Klinik überwiesen. Die histopathologische Untersuchung dieser Masse ergab ein kapilläres Hämangiom. Die Tumorbehandlung bestand aus einer Kombination von Thermo- und Kryochirurgie. Der Heilungsverlauf wurde in mehreren Kontrollen über ein Jahr hinweg beobachtet.

**Schlüsselwörter:** Kalb – Tumor – Hämangiom – Histopathologie – Elektrokauter – Kryochirurgie

## Capillary hemangioma, a rare neoplasia in a calf

A calf with a dark red, cauliflowerlike mass in its oral cavity was referred to our clinic. Histopathologic examination of this mass revealed a capillary hemangioma. A combination of thermotherapy and cryosurgery was used in the treatment of this tumor. Healing was followed for one year.

**Key words:** calf – tumor – hemangioma – histopathology – electrocautery – cryosurgery

## Einleitung

Hämangiome sind selten diagnostizierte Neoplasien beim Rind (Monlux et al., 1956). Diese benignen Blutgefäßtumoren werden unterteilt in kapilläre und kavernöse Hämangiome und in Hämangiom-Sonderformen (Riede, 1989). Anhand eines Fallberichtes über ein kapilläres Hämangiom werden Diagnose, Ätiologie, Therapie und Prognose dieser seltenen Neoplasie diskutiert.

## Signalement und Anamnese

Rind, weiblich, 3 Monate, Braunvieh. Das Kalb wurde dem Bestandestierarzt vorgestellt, weil es von Geburt an ein «langweiliges» Tier war beim Tränken und weil der Besitzer gelegentlich Blutspuren in der Milch beobachtete. Bei der Rauhfutteraufnahme kaute das Kalb sehr vorsichtig und speichelte stark. Der Bestandestierarzt fand bei der Untersuchung der Maulhöhle ein rötliches, blumenkohlartiges Gebilde im Bereich der Schneidezähne. Zur weiteren Abklärung überwies er das Tier an die Veterinärchirurgische Klinik der Universität Zürich.

## Befunde

Bei der Einlieferung war das Kalb munter und in gutem Nährzustand. Adspektorisch fiel einzig eine rechtsseitige Asymmetrie des Flotzmaules auf. Milch wurde problemlos aufgenommen, bei der Rauhfutteraufnahme zeigte das Tier aber ein sehr vorsichtiges Kaverhalten, verbunden mit starker Salivation. Die genauere Inspektion der Maulhöhle ergab eine 5×4×3 cm grosse, violettrote, blumenkohlartige Masse im Bereich des rechten Inzisivibogens. Bereits bei leichter digitaler Palpation blutete diese Masse stark. Jd1–Jd4 (d = deciduus) der rechten Seite waren bis zu den Zahnkronen in dieses Gebilde eingebettet und disloziert (Abb. 1a).

Die Blutlaborwerte waren unauffällig. Die radiologische Untersuchung (laterolaterale und enorale Aufnahme) zeigte eine mässige Weichteilschwellung mit multifokaler Knochenlyse im rechten Bereich der dislozierten Inzisivi (Abb. 1b).

Zur Identifizierung des Gebildes wurden an mehreren Stellen Biopsien entnommen. Die bakteriologische Untersuchung ergab eine mässige Anzahl unspezifischer Keime. Die histopathologische Diagnose lautete kapillär-

res Hämangiom (Abb. 1c). Trotz Rezidivgefahr wurde ein Therapieversuch eingeleitet.

## Therapie

Vor dem Eingriff wurde dem Kalb ein Verweilkatheter in die Vena jugularis gelegt. Anschliessend wurde der Patient in Vollnarkose operiert (Einleitung: 0,2 mg/kg Xylazin i.m., nach 10 Minuten 2 mg/kg Ketamin i.v. Erhaltung: Wirkungsabhängiges Nachdosieren des Ketamins mit der halben Initialdosis) (Thurmon, 1986). Mit dem Elektrokauter wurde unter Sprühkoagulation das tumoröse Gewebe entfernt. Um im Tumorzentrum besser kauterisieren zu können, wurde versucht, Jd1 und Jd2 zu extrahieren, dabei brachen jedoch diese beiden Milchzähne ab. In einem 2. Schritt wurde durch indirektes Kontaktgefrieren in zwei Gefrierzyklen im Abstand von 10 Minuten das restliche Tumorgewebe zerstört. Als Kryogen diente N<sub>2</sub>. Der Metallstempel für die indirekte Kälteübertragung hatte einen Durchmesser von 1 cm. Zwischen den beiden Gefrierzyklen taute das Gewebe passiv auf. Einen Tag post operationem zeigte das Kalb bereits gute Sauglust und auch Rauhfutter wurde ohne Schwierigkeit aufgenommen. Eine Woche später wurde der ganze Eingriff in gleicher Weise wiederholt. Vier Tage nach der zweiten Behandlung wurde das Tier nach Hause entlassen.

## Verlauf

*Nach 8 Wochen: Kontrolluntersuchung an der Klinik*  
Bei der ersten Kontrolle nach 2 Monaten waren anamnestisch keinerlei Anzeichen von Fressproblemen eruiert. Das Kalb war munter und gut genährt. Es zeigte keine Schwierigkeiten bei der Futter- und Wasseraufnahme. Einzig eine leichte Asymmetrie des Flotzmaules war

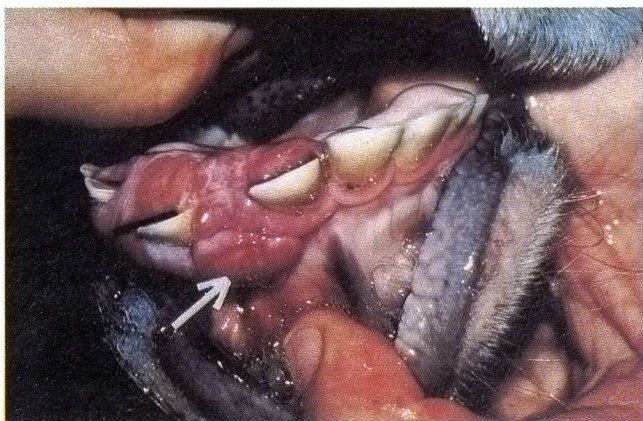

Abbildung 1a: Präoperative Aufnahme des Hämangioms im Bereich des rechten Inzisivibogens. Jd1-Jd4 sind bis zu den Zahnkronen im Tumor eingebettet und disloziert. Zwischen Jd1 und Jd2 ist eine punktförmige Blutung nach digitaler Palpation ersichtlich (Pfeil)

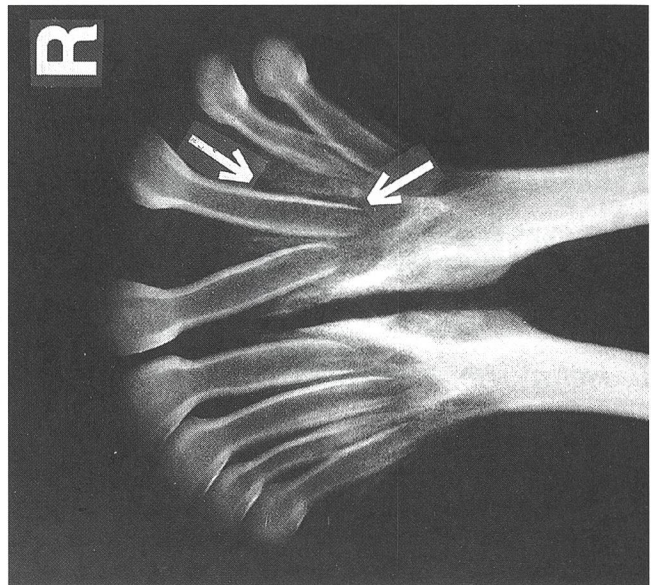


Abbildung 1b: Enorale Röntgenaufnahme des rostralen Anteils des Unterkiefers bei der Eintrittsuntersuchung. Jd1-Jd4 der rechten Seite sind disloziert. Im Bereich der Zahnalveolen von Jd1-Jd4 ist eine multifokale Knochenlyse erkennbar (Pfeile)

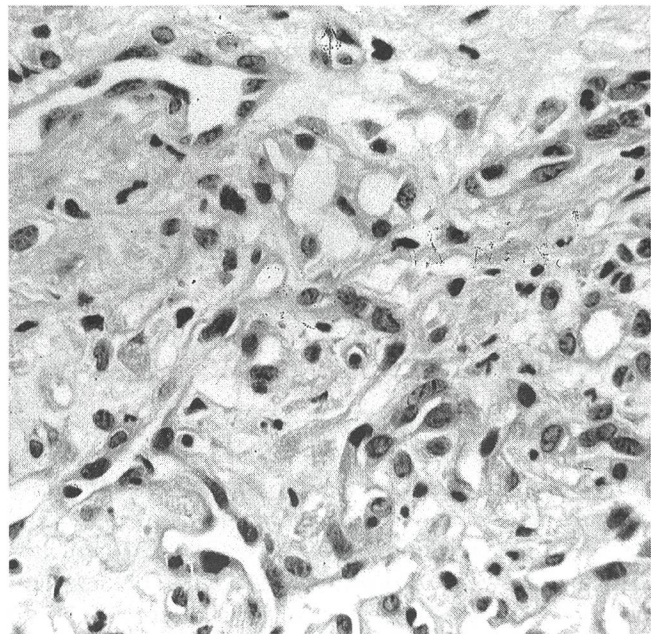


Abbildung 1c: Histologisches Präparat der Biopsie. Ungerichtete Endothelproliferation mit Bildung schmaler Gefässspalten. Sehr wenig Bindegewebe vorhanden. Bild typisch für kapilläres Hämangiom

noch feststellbar. Bei der Inspektion der Maulhöhle erkannte man zwischen Jd2 und Jd3 eine baumnussgrosse, violette Masse. Die radiologische Kontrolle zeigte ein minimales Fortschreiten der osteolytischen Prozesse. Die histopathologische Untersuchung ergab erneut ein kapilläres Hämangiom. Da das Kalb keine Probleme bei der Futteraufnahme hatte, wurde es ohne therapeutische

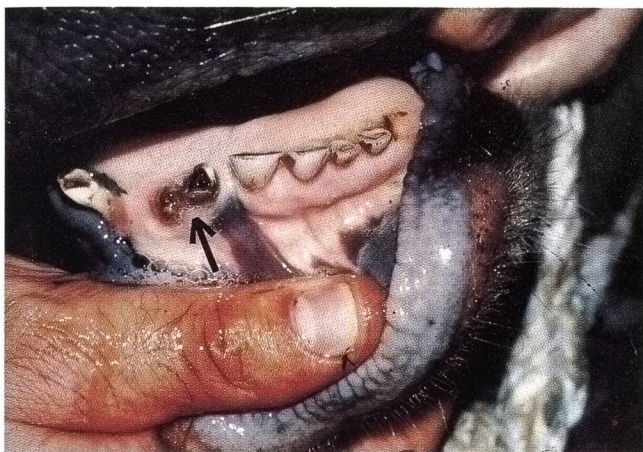


Abbildung 2a: Aufnahme der Inzisivi ein Jahr post OP mit den abgebrochenen Zahnstümpfen von Jd1 und Jd2 (Pfeil). Jd1-Jd4 sind immer noch disloziert

Massnahme zur weiteren Beobachtung nach Hause entlassen.

*Nach 22 Wochen: Kontrolluntersuchung an der Klinik*  
Die zweite Kontrolle an der Klinik zeigte wieder ein munteres, gut genährtes Tier. Am Flotzmaul war keine Konturstörung mehr feststellbar. Im Maul konnte nur noch ein rötlicher, 0,2 cm breiter Saum um die Zahnhäule von Jd1-Jd4 beobachtet werden. Die radiologische Untersuchung gab keinen Hinweis auf das Fortschreiten der osteolytischen Prozesse. Histopathologisch konnten noch Herde von Endothelzellen, die ungeordnete, kapilläre Strukturen bilden, gefunden werden, deshalb wurde die Verdachtsdiagnose kapilläres Hämangiom gestellt. Das Kalb wurde nach Hause entlassen, mit dem Hinweis, dass sein Verhalten weiterhin gut zu beobachten sei.

*Nach 53 Wochen: Kontrolluntersuchung an der Klinik*  
Ein Jahr nach der Einweisung in die Klinik wurde das Tier wieder zur Kontrolle aufgeboten. In der Zwischenzeit war es auf der Alp gewesen und hatte keine Probleme gehabt. Es war normal gewachsen und zeigte einen gesunden Appetit. Bei der Inspektion der Maulhöhle waren nur die zwei abgebrochenen, lose in der Gingiva eingebetteten Zahnstümpfe von Jd1 und Jd2 bemerkenswert (Abb. 2a). Radiologisch fiel vor allem auf, dass Jd1 und Jd2 der rechten Seite weiter nach rostral disloziert waren und keine knöcherne Verankerung mehr aufwiesen. Die Knochenunterlage wirkte zwar zum Teil noch osteolytisch. Die Osteolyse schien aber im Vergleich mit früheren Aufnahmen nicht weiter fortgeschritten zu sein. Auf der enoralen Aufnahme konnte zusätzlich die normale Anbildung der permanenten J1 und J2 beobachtet werden (Abb. 2b). Histopathologisch waren keine Anzeichen eines kapillären Hämangioms mehr feststellbar (Abb 2c).

Auf Grund des klinischen, radiologischen und histopathologischen Befundes wurde das Tier als geheilt nach Hause entlassen.

## Diskussion

Kapilläre Hämangiome leiten sich von den Endothelien der Blutgefässe ab (Maxie, 1985; Riede, 1989; Theilen und Madewell, 1979). Es handelt sich dabei um benigne Weichteiltumoren aus englumigen Kapillaren (Riede, 1989). Histologisch bestehen kapilläre Hämangiome aus

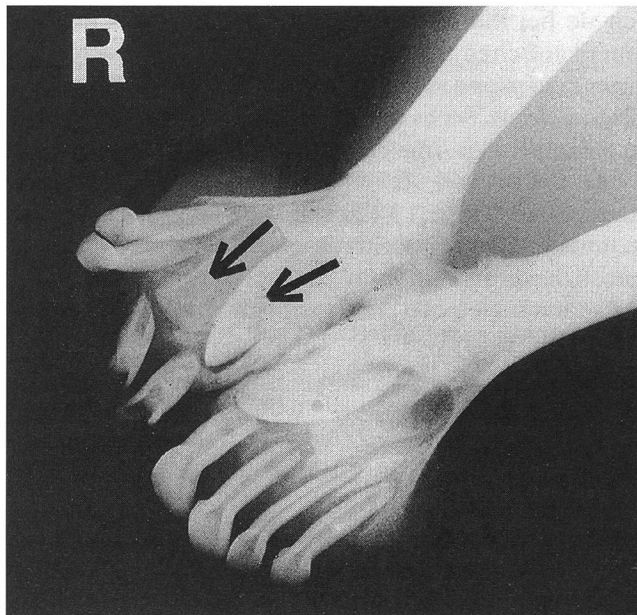


Abbildung 2b: Enorale Röntgenaufnahme des rostralen Anteils des Unterkiefers ein Jahr post OP. Jd1-Jd4 der rechten Seite sind disloziert und ohne knöcherne Verankerung. Es sind keine Anzeichen von fortgeschrittenen osteolytischen Prozessen sichtbar. Permanente J1 und J2 sind in Anbildung (Pfeile)

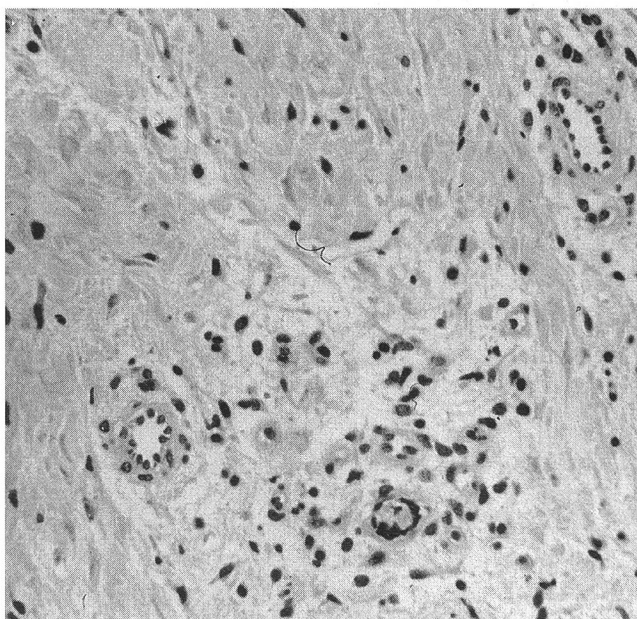


Abbildung 2c: Histologisches Präparat der Biopsie. In reifem kollagenem Bindegewebe kleine, gerichtete Bündel gut differenzierter Gefässe. Bild typisch für Narbengewebe

ungerichteten Kapillarwucherungen, die von einem Retikulofasernetz umgeben sind (Riede, 1989; Robbins und Angel, 1971; Theilen und Madewell, 1979). Kapilläre Hämangiome können in allen Geweben und Organen vorkommen; Haut, Subkutis und Schleimhäute scheinen aber Prädilektionsstellen zu sein (Riede, 1989; Robbins und Angel, 1971; Theilen und Madewell, 1979). Obwohl Hämangiome bei vielen Tierarten beschrieben sind, treten sie bei Rindern selten auf (Maxie, 1985). In einer amerikanischen Studie aus dem Jahre 1956 wurden in einer Zeitspanne von 2 Jahren 908 Neoplasien beim Rind diagnostiziert. Sechs davon waren Gefäßstumoren (Monluxi et al., 1956). In einer anderen Arbeit aus dem Jahre 1990 wurden von 96 Tumoren bei Nutztieren (Schafe, Rinder, Esel, Ziegen) 3 Hämangiome (Singh et al., 1990) gefunden. In einer weiteren retrospektiven Studie diagnostizierte man klinisch 23 Tumoren bei Nutztieren. Dabei trat nur einmal ein Hämangiom bei einer Eselstute auf (Al-Sadi et al., 1990).

Die Ätiologie von Hämangiomen ist zurzeit noch unklar. Diese Neoplasie wird vor allem bei Jungtieren oder Neugeborenen diagnostiziert (Baker et al., 1982; Hargis und McElwain, 1984; Riede, 1989; Sartin und Hodge, 1983; Sheahan und Donnelly, 1982; Theilen und Madewell, 1979). Auf Grund dieser Tatsache vermuten einige Autoren eine kongenitale Gefässanomalie als Ursache (Baker et al., 1982; Kirkbride et al., 1973). Da kultivierte bovine Endothelzellen ihre Thromboseresistenz verlieren, wenn sie mit einem Hämangiom-induzierenden Vogelretrovirus infiziert werden, glauben einige Autoren auch an eine mögliche virale Noxe bei Hämangiomen (Burstein et al., 1990; Kenneth, 1990; Resnick-Roguel et al., 1990; Theilen und Madewell, 1979).

Die klinische Diagnose einer tumorösen Veränderung in der Maulhöhle bei Rindern ist in der Regel einfach. Betroffene Tiere zeigen ab einer gewissen Grösse des Tumors Fress- und Kaustörungen und vermehrten Speichelfluss. Durch manuelle und visuelle Exploration der Maulhöhle lässt sich die Grösse, das Aussehen, die Konsistenz und die Lokalisation einer Neoplasie feststellen (Koch, 1982; Rosenberger, 1978). Hämangiome weisen wegen ihrer vielen Gefässe eine dunkelrötliche Eigenfarbe auf (Kirkbride et al., 1973; Maxie, 1985; Theilen

und Madewell, 1979) und haben eine starke Blutungstendenz (Hargis und McElwain, 1984). Die sichere Diagnose der Neoplasie ist aber nur durch eine histopathologische Untersuchung möglich (Koch, 1982; Rosenberger, 1978). Hämangiome, die keine Störung verursachen, müssen nicht reseziert werden, da eine spontane Rückbildung möglich ist (Hargis und McElwain, 1984; Riede, 1989). Hämangiome, die Fress- und Kaubeschwerden verursachen, sollten jedoch behandelt werden. Zur Therapie von Hämangiomen sind verschiedene Methoden beschrieben, welche alleine oder in Kombination durchgeführt werden (Hargis und McElwain, 1984; Koch, 1982; Sheahan und Donnelly, 1982; Theilen und Madewell, 1979). Die chirurgische Exzision birgt die Gefahr, dass nicht alle Tumorzellen erfasst werden oder dass eine Kontamination der Wunde mit tumorösem Zellmaterial erfolgt, was zu einem Rezidiv führen kann (Theilen und Madewell, 1979). Die Hyperthermie als alleinige Methode ist nur bei kleinen Tumoren sinnvoll. Als Wärmequelle eignen sich glühendes Eisen, Ätherbrenner oder speziell entwickelte Elektrokauter (Steiner, 1988). Die interstitielle Radiotherapie mit  $^{60}\text{Co}$ , wie sie von Hargis und McElwain (1984) bei einem Fall eines Hauthämangioms bei einem Fohlen beschrieben wurde, verlangt spezielle Halteboxen, die entsprechend der Strahlenschutzbestimmungen ausgerüstet sein müssen. Bei der kryochirurgischen Behandlung sind heute zwei Systeme gebräuchlich: die direkte (als Kryogen dient flüssiger Stickstoff) und die indirekte (Kälteapplikation mit einem abgekühlten Metallstempel) Technik. Dabei ist wichtig, dass das Gewebe auf mindestens  $-20\text{ }^\circ\text{C}$  abgekühlt und dann passiv aufgetaut wird (Theilen und Madewell, 1979; Steiner, 1988). Um die Erfolgsquote zu steigern, empfehlen verschiedene Autoren einen zweimaligen Gefrierzyklus (Farris und Frauenfelder, 1976; Krahwinkel et al., 1976; Steiner, 1988). Die kryochirurgische Therapie hat nicht nur einen lokalen, zelltötenden, sondern auch einen systemisch immunologischen Antitumor-Effekt. Dieser Effekt soll dadurch zustande kommen, dass bei der Kryochirurgie spezifische Tumorantigene freigesetzt werden, die zur Steigerung der humoralen und zellulären Immunabwehr gegen die Tumorzellen führen (Neel, 1980).

### **Hemangiome des capillaires, une tumeur rare chez le veau**

Une veau avec une formation rouge-violette en forme de chou-fleur dans la cavité buccale a été présenté à la clinique. L'examen histopathologique de cette grosseur a décelé un hémangiome des capillaires. Le traitement de la tumeur a consisté en une combinaison de thermo- et de cryochirurgie. Le progrès de la guérison a été suivi au moyen de plusieurs contrôles pendant un an.

### **L'emangioma capillare, una neoplasia rara nel vitello**

Un vitello con una protuberanza a forma di cavolfiore di colore rosso-violacea è stato ricoverato in clinica. La massa risultò, all'analisi istopatologica, essere un emangioma capillare. La terapia anti-tumorale consisteva nella combinazione di thermo- e criochirurgia. Il decorso della guarigione è stato osservato tramite numerosi controlli per più di un anno.

Im vorliegenden Fall wurde eine Kombination von Thermo- und Kryochirurgie gewählt. Mit Hilfe des Elektrokauters wurde versucht, alles tumorös erscheinende Gewebe zu entfernen. Der Einsatz des Elektrokauters hatte den Vorteil, dass gleichzeitig mit dem Schneiden eine Hämostase durch Koagulation erreicht wurde, was die Übersicht im Operationsfeld erheblich erleichterte. Mit indirekter Kryochirurgie wurde dann versucht, in zwei Gefrierzyklen das restliche Tumorgewebe zu zerstören.

Trotz zweimaliger Anwendung der Thermo- und der Kryochirurgie innerhalb von 8 Tagen konnte nicht sofort ein hundertprozentiger Erfolg erzielt werden. Das Hämangiom war bei der 1. Kontrolluntersuchung noch zu ca. 40% vorhanden und hatte bei der 2. Kontrolle noch ca. 5% der Ursprungsgrösse. Erst bei der Kontrolle nach einem Jahr war kein tumoröses Zellmaterial mehr nachweisbar.

Aus der Humanmedizin ist bekannt, dass Hämangiome bei Kleinkindern einen triphasischen Verlauf nehmen können: Zuerst wachsen sie, bleiben dann stationär und zeigen plötzlich eine spontane Rückbildungstendenz (Hargis und McElwain, 1984; Riede, 1989).

Die bei diesem Fall angewendete Behandlung ist als erfolgreich zu werten. Die histologische Untersuchung zeigte aber, dass über einen Zeitraum von mehr als einem halben Jahr neoplastische Strukturen gefunden werden konnten. Es kann nun spekuliert werden, ob für das Verschwinden des Tumors die chirurgische Intervention oder die spontane Rückbildung entscheidend war. Auf jeden Fall scheint es notwendig, grössere Hämangiome, die Fressbeschwerden bereiten, zu entfernen. Der Erfolg einer Hämangiombehandlung sollte aber immer erst bei einer Langzeitnachkontrolle beurteilt werden (Krahwinkel et al., 1976).

## Literatur

- Al-Sadi B.I., Singh A.P., Al-Badrany M.S.* (1990): A Study on Animal Neoplasms in Iraq. *Indian J. Anim. Sci.* 60(12), 1419-1424.
- Baker J.C., Hultgren B.D., Vaughn L.L.* (1982): Disseminated cavernous hemangioma in a calf. *J. Am. Vet. Med. Assoc.* 181(2), 172-173.
- Burstein H.N., Resnick-Roguel J.H., Arad G., Malkinson M., Kotler M.* (1990): Unique sequences in the env gene of avian hemangioma retrovirus are responsible for cytotoxicity and endothelial cell perturbation. *Virology* 179(1), 512-516.
- Farris H.E., Frauenfelder F.T.* (1976): Cryosurgical Treatment of Ocular Squamous Cell Carcinoma of Cattle. *J. Am. Vet. Med. Assoc.* 168(3), 213-216.
- Hargis A.M., McElwain T.F.* (1984): Vascular neoplasia in the skin of horses. *J. Am. Vet. Med. Assoc.* 184(9), 1121-1124.
- Kenneth W.H.* (1990): Tumors of the alimentary tract. In: *Tumors in Domestic Animals*, Ed. J.E. Moulton, University of California Press, Berkeley and Los Angeles, 363.

- Kirkbride C.A., Bicknell E.J., Robl M.G.* (1973): Hemangiomas of a Bovine Fetus with a Chorangioma of the Placenta. *Vet. Pathol.* 10, 238-240.
- Koch D.B.* (1982): The oral cavity, oropharynx and salivary glands. In: *Equine medicine and surgery*, Ed. R.A. Mausmann, E.S. Mc Allister, P.W. Pratt, 3rd Edition, American Veterinary Publications, Santa Barbara, California, 458-475.
- Krahwinkel D.J., Merkley D.F., Howard D.R.* (1976): Cryosurgical Treatment of Cancerous and Noncancerous Diseases of Dogs, Horses, and cats. *J. Am. Vet. Med. Assoc.* 169(2), 201-207.
- Maxie M.G.* (1985): The vascular system. In: *Pathology of Domestic Animals*, Ed. K.V.E. Jubb, P.C. Kennedy, N. Palmer, 3rd Edition, Academic Press Inc., London and Orlando, 67-69.
- Monlux A.W., Anderson W.A., Davis C.L.* (1956): A Survey of Tumors Occurring in Cattle, Sheep, and Swine. *Am. J. Vet. Res.* 646-677.
- Neel H.B.* (1980): Immunotherapeutic effect of cryosurgical tumor necrosis. *The Veterinary Clinics of North America: Small Animal Practice* 10, 763-769.
- Resnick-Roguel N.A., Eldor A., Burnstein H., Hy-Am E., Vlodauský I., Panet A., Blajchman M.A., Kotler M.* (1990): Envelope glycoprotein of avian hemangioma retrovirus induces a thrombogenic surface on human and bovine endothelial cells. *Journal of Virology* 64(8), 4029-4032.
- Riede U.N.* (1989): Benigne Gefässtumoren. In: *Allgemeine und spezielle Pathologie*, Hrsg. U.N. Riede, H.E. Schäfer, H. Wehner, 2. Auflage, Verlag Thieme, Stuttgart und New York, 411-412.
- Robbins S.L., Angel M.* (1971): The vascular system. In: *Basic Pathology*, Ed. S.L. Robbins, M. Angel, Verlag: W.B. Saunders Company, Philadelphia, 243-244.
- Rosenberger G.* (1978): Geschwülste der Maulschleimhaut und der Zunge. In: *Die Krankheiten des Rindes*, Hrsg. G. Rosenberger, 2. Auflage, Verlag Paul Parey, Berlin und Hamburg, 183-184.
- Sartin E.A., Hodge T.G.* (1983): Congenital Dermal Hemangioendothelioma in Two Foals. *Vet. Pathol.* 569-571.
- Sheahan B.J., Donnelly W.J.C.* (1982): Vascular Hamartomas in the Gingiva of two Calves. *Vet. Pathol.* 18, 562-564.
- Singh A.P., Yasin M.I., Eshoue S.M.* (1990): Incidence and Surgical Management of Neoplasms in Ruminants and Equines in Iraq. *Indian J. Vet. Surg.* 11(2), 21-25.
- Steiner A.* (1988): Prüfung des Immuntherapeutikums Nomagen zur Behandlung des equinen Sarcoids im Vergleich zur kryochirurgischen Therapie. *Diss. Universität Zürich*, 13-20.
- Theilen G.H., Madewell B.R.* (1979): Tumors of the Skin and Subcutaneous Tissues. In: *Veterinary Cancer Medicine*, Ed. G.H. Theilen, B.R. Madewell, 1. Auflage, Verlag Lea & Febiger, Philadelphia, 123-169.
- Thurmon J.C.* (1986): Injectable Anesthetic Agents and Techniques in Ruminants and Swine. *The Veterinary Clinics of North America: Food Animal Practice* 2(3), 579-584.

## Dank

Wir danken Frau A. Hug für die schönen Fotografien.

*Korrespondenzadresse: Dr. U. Iselin, Veterinär-Chirurgische Klinik, Winterthurerstrasse 260, CH-8057 Zürich*

Manuskripteingang: 15. März 1993