

Zeitschrift: Schweizer Archiv für Tierheilkunde SAT : die Fachzeitschrift für Tierärztinnen und Tierärzte = Archives Suisses de Médecine Vétérinaire
ASMV : la revue professionnelle des vétérinaires

Herausgeber: Gesellschaft Schweizer Tierärztinnen und Tierärzte

Band: 137 (1995)

Heft: 11

Rubrik: Quel est votre diagnostic?

Nutzungsbedingungen

Die ETH-Bibliothek ist die Anbieterin der digitalisierten Zeitschriften. Sie besitzt keine Urheberrechte an den Zeitschriften und ist nicht verantwortlich für deren Inhalte. Die Rechte liegen in der Regel bei den Herausgebern beziehungsweise den externen Rechteinhabern. [Siehe Rechtliche Hinweise.](#)

Conditions d'utilisation

L'ETH Library est le fournisseur des revues numérisées. Elle ne détient aucun droit d'auteur sur les revues et n'est pas responsable de leur contenu. En règle générale, les droits sont détenus par les éditeurs ou les détenteurs de droits externes. [Voir Informations légales.](#)

Terms of use

The ETH Library is the provider of the digitised journals. It does not own any copyrights to the journals and is not responsible for their content. The rights usually lie with the publishers or the external rights holders. [See Legal notice.](#)

Download PDF: 16.03.2025

ETH-Bibliothek Zürich, E-Periodica, <https://www.e-periodica.ch>

Quel est votre diagnostic?

Monnin E., Niestlé J.-C., Roux P.

Signalement et anamnèse

Chat abyssin mâle de 5 mois. Acheté à Paris. Vacciné contre la rage, panleucopénie, coryza et leucose entre janvier et février. Présenté chez un confrère pour des symptômes respiratoires supérieurs avec croûtes sur le nez et traité pour un coryza avec des antibiotiques et des stimulants de l'immunité.

Examen clinique

Une semaine plus tard les symptômes respiratoires (respiration sifflante) persistent. Poumons sains à l'auscultation. T 39,4 °C. Inappétence et difficulté de déglutition. Mydriase bilatérale réflexes pupillaires absents, examen du fond de l'œil ne laissant pas supposer un problème ophtalmologique. Turgescence médiocre.

Analyse de sang: hématologie sans particularité; FeLV, FIV, FIP négatifs

Radiographie: pas d'infiltration pulmonaire, cœur normal, diminution du contraste abdominal du à l'état cachectique du patient. Léger météorisme gastointestinal, constipation.

Au vu de ce qui précède, nous avons entrepris une recherche diagnostique spécifique:

Test de Schirmer 0 mm/min bilatéral

Fréquence cardiaque 144/min

Rx avec passage baryté mégaoesophage (figure 1)

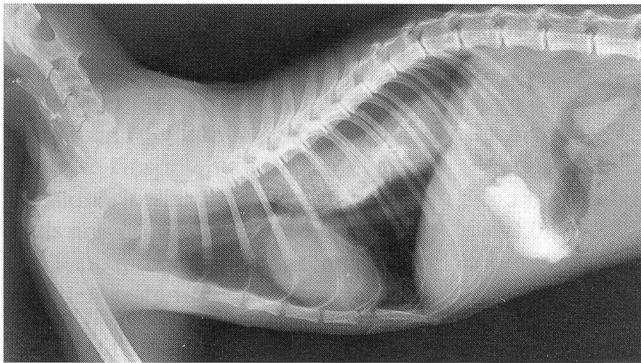


Figure 1: La radiographie après ingestion de Barium révèle une dilatation généralisée de l'œsophage

Quel est votre diagnostic?

Il s'agit du syndrome de Key-Gaskell ou dysautonomie féline.

Thérapie

Essais avec Pilocarpine 1% 2 gouttes 2×/j p.o., 1 goutte 2×/j dans chaque œil.

Perfusion avec soluté électrolytique et glucosé. Diète liquide.

Le chat, ne s'alimentant pas seul, fut euthanasié 4 jours plus tard à la demande du propriétaire étant donné le pronostic défavorable.

Discussion

Chez ce patient, la maladie apparut brutalement. Les motifs de consultations se référaient essentiellement à des symptômes respiratoires et à de l'inappétence.

Examen clinique:

- nez sec et croûteux
- diminution de la sécrétion lacrimale
- mydriase
- mégaoesophage
- constipation
- muqueuses buccales sèches

Tableau 1: Système d'évaluation clinique pour la dysautonomie féline

Symptômes	Sharp-score
nez sec et croûteux	2
diminution de la sécrétion lacrimale (Schirmer < 5 mm/min)	2
mydriase ou diminution des réflexes pupillaires	2
bradycardie (< 120 battements/min)	2
régurgitation avec mégaoesophage	2
constipation	1
déficit proprioceptif	1
muqueuses buccales sèches	1
procidence des membranes nictitantes	1
dysurie ou vessie atone	1
absence de réflexe anal	1

Tous ces symptômes ont pour origine une déficience du système neurovégétatif.

La dysautonomie féline est apparue pour la première fois en Angleterre en 1982. Depuis lors on décrit plusieurs cas en Europe et aux Etats-Unis, mais il semblerait que son incidence soit en régression sans que l'on ait pu en définir la cause.

Les symptômes sont très divers et peuvent atteindre plusieurs organes simultanément.

Symptômes généraux: apathie, anorexie, fièvre, amaigrissement.

Symptômes oculaire: procidence des membranes nictitantes, xérophtalmie, mydriase bilatérale.

Symptômes oculaire: procidence des membranes nictitantes, xérophtalmie, mydriase bilatérale.

Symptômes digestif: xérostomie, coprostase, vomissements, dysphagie.

Symptôme respiratoire: xérorhinie

Symptôme cardiaque: bradycardie

Symptôme urinaire: (dysurie)

Thérapie

A l'heure actuelle, il n'existe pas de thérapie. Seul des traitements symptomatiques peuvent apporter une légère amélioration des symptômes.

- Perfusion de soluté électrolytique et glucosé
- Clystère
- Pilocarpine 1% pour son action parasymphatomimétique. Yeux: 1 goutte 2x/jour. Per os: 2 gouttes 2x/jour

Alimentation semi-liquide, éventuellement à l'aide d'une sonde gastrique.

Pronostic

Très défavorable. La plupart des chats sont euthanasiés dès le diagnostic établi ou doivent l'être plus tard quand l'animal ne répond manifestement pas à la thérapie.

Adresse de correspondance: Méd. vét. Monnin Etienne, clinique vétérinaire, 31, rue de Chêne-Bougeries, 1224 Chêne-Bougeries

Manuskripteingang: 8. August 1994

Tableau 2: L'addition des scores en fonction des symptômes observés permet d'évaluer la probabilité de la maladie

Total	stade clinique	diagnostic clinique
1-4	1	pas de conclusion
5-8	2	probable
9-12	3	positif
13-16	4	positif

Pour exemple et dans le cas qui nous intéresse, l'addition des scores a donné un total de 10 points, donc un stade 3 et un diagnostic positif.

Conclusion

Si le résultat thérapeutique de la dysautonomie féline est à l'heure actuelle décevant, la démarche diagnostique, elle, est intéressante et peut être facilement mise en œuvre en pratique courante.

Littérature

Vandeveld M., Fankhauser R. (1987): Einführung in die veterinärmedizinische Neurologie. Parey Studentexte. pp 139.

Kraft W., Dürr U.M. (1991): Katzen-Krankheiten. Verlag M.&H. Schaper. pp 300-301, pp 429-430, p 482.

Chabre B., Heripet D. (1991): La dysautonomie féline: étude rétrospective de douze cas. Le point vétérinaire 23/138.

Litschi B., Dieth V. (1989): Key-Gaskell-Syndrom bei einer Katze in der Schweiz. Schweiz. Arch. Tierheilk. 131, 131-141.

Remerciement

Nous tenons à remercier le Prof. Dr M. Vandeveld de l'Université de Berne pour son soutien lors de la rédaction du présent manuscrit.

DIANA.

Computersoftware für Gross- und Kleintierpraxen

brunner & hess software ag
PC-Lösungen aus Entwicklerhand

Schulhausstrasse 73 Tel. 01/286 20 30
CH-8002 Zürich Fax 01/286 20 31

Schweizer
Archiv für
Tierheilkunde