

Zeitschrift: Schweizer Archiv für Tierheilkunde SAT : die Fachzeitschrift für Tierärztinnen und Tierärzte = Archives Suisses de Médecine Vétérinaire
ASMV : la revue professionnelle des vétérinaires

Herausgeber: Gesellschaft Schweizer Tierärztinnen und Tierärzte

Band: 138 (1996)

Heft: 5

Artikel: Gynäkomastie beim Ziegenbock

Autor: Janett, F. / Stöckli, A. / Thun, R.

DOI: <https://doi.org/10.5169/seals-591291>

Nutzungsbedingungen

Die ETH-Bibliothek ist die Anbieterin der digitalisierten Zeitschriften. Sie besitzt keine Urheberrechte an den Zeitschriften und ist nicht verantwortlich für deren Inhalte. Die Rechte liegen in der Regel bei den Herausgebern beziehungsweise den externen Rechteinhabern. [Siehe Rechtliche Hinweise.](#)

Conditions d'utilisation

L'ETH Library est le fournisseur des revues numérisées. Elle ne détient aucun droit d'auteur sur les revues et n'est pas responsable de leur contenu. En règle générale, les droits sont détenus par les éditeurs ou les détenteurs de droits externes. [Voir Informations légales.](#)

Terms of use

The ETH Library is the provider of the digitised journals. It does not own any copyrights to the journals and is not responsible for their content. The rights usually lie with the publishers or the external rights holders. [See Legal notice.](#)

Download PDF: 17.03.2025

ETH-Bibliothek Zürich, E-Periodica, <https://www.e-periodica.ch>

Gynäkomastie beim Ziegenbock

F. Janett, A. Stöckli, R. Thun, P. Nett¹

Zusammenfassung

Ein 3jähriger gehörnter Toggenburgerziegenbock wurde zur Abklärung einer Gynäkomastie an unsere Klinik überwiesen. Das Karyogramm liess keine sichtbaren zytogenetischen Abweichungen erkennen. Im Vergleich zu Kontrolltieren zeigte der Ziegenbock normale Blutwerte von Testosteron und Östradiol, nicht aber von Prolaktin. Als Ursache der Gynäkomastie wird eine Hyperprolaktinämie angenommen, die auf die Samenqualität keinen Einfluss hatte.

Schlüsselwörter: Gynäkomastie – Samenqualität – Sexualhormone – Prolaktin – Ziegenbock

Gynecomastia in a goat buck

A 3-year old horned buck of the Toggenburger breed was referred to our clinic with signs of gynecomastia. Cytogenetic abnormalities could not be detected in the karyogram and compared to control animals the buck had normal plasma concentrations of testosterone and estradiol but not prolactin. Hyperprolactinemia has been considered the cause of gynecomastia leaving the semen quality undisturbed.

Key words: gynecomastia – semen quality – sexual hormones – prolactin – goat buck

Einleitung

Im Frühling 1995 wurde an der Klinik für Andrologie und Gynäkologie ein 3jähriger enthornter Toggenburgerziegenbock mit sezernierendem Milchdrüsengewebe vorgestellt. Der Ziegenbock wurde erstmals im Herbst 1993 mit Erfolg zur Zucht verwendet, im Herbst 1994 belegte er 27 Ziegen, von denen 20 (74%) trächtig wurden. Die progressive Entwicklung der linken Euterhälfte wurde erstmals im Sommer 1994 vom Besitzer bemerkt, und einige Monate später wurde der Bock durch den Bestandestierarzt¹ an unsere Klinik überwiesen.

Klinisch-andrologische Untersuchung

Bei der ersten Untersuchung im April 1995 wies der Bock einen guten Nähr- und Pflegezustand auf. Das Allgemeinbefinden war ungestört, und die Geschlechtsorgane waren normal ausgebildet. Der Umfang des Hodensacks betrug 30 cm. Die linke Euterhälfte, die dem Hodensack cranial direkt auflag, war von derber Konsistenz und ähnlich gross wie der Hodensack (Abb.1). Aus der

rund 6 cm langen Zitze konnten ca. 100 ml eines milchähnlichen Sekretes im dünnen Strahl gemolken werden. Bei der Nachuntersuchung fünf Monate später war die Euterhälfte nur noch faustgross, von harter Konsistenz,

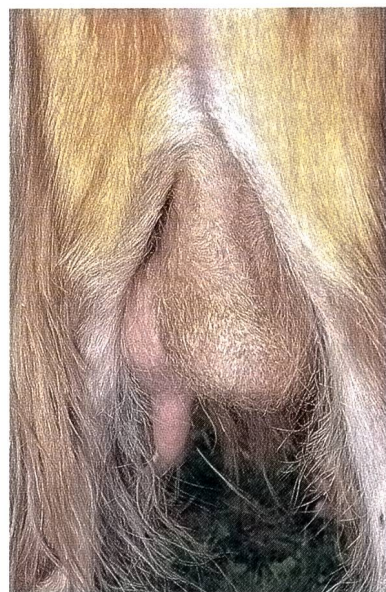

Abbildung 1: Gynäkomastie bei einem gehörnten Toggenburgerziegenbock.

¹ Für die Überweisung des Patienten möchten wir Herrn Dr. N. Hess, Unterägeri, herzlich danken.

und es konnte nur wenig milchähnliches Sekret gemolken werden.

Die rechte Euterhälfte war bei allen Untersuchungen nur rudimentär ausgebildet und nicht sezernierend.

Karyotypisierung

Zur Bestimmung des Karyotyps wurde eine Blutprobe aus der Vena jugularis externa für die Vollblutkultur und eine Hautbiopsie aus der Halsgegend für die Fibroblastenkultur entnommen. Das heparinisierte Blut wurde für eine Kurzzeitkultur mit RPMI 1641 verwendet, und aus der Hautbiopsie wurde eine Langzeitkultur mit α -Medium angelegt und nach etablierten Methoden tiefgefroren. Die resultierenden Metaphasen wurden unter dem Mikroskop untersucht. Zur genauen Identifizierung der Chromosomen wurde eine Q-Band-Färbung mit Quinacrin-Mustard durchgeführt und ein Karyogramm erstellt.

Endokrinologische Untersuchungen

Zur Abklärung einer endokrinen Störung wurden ein LH-Stimulationstest mit 1000 IE HCG (LH 1500[®], W. Stricker AG, Zollikofen) sowie ein 24-Stunden-Profil von Testosteron, Östradiol und Prolaktin erstellt. Die Blutproben wurden mittels Verweilkatheter aus der Vena jugularis externa in stündlichen Intervallen entnommen. Sämtliche Hormone wurden im Hormonlabor der Klinik für Andrologie und Gynäkologie bestimmt. Als Kontrolle dienten die Hormonwerte von 35 gesunden Zuchtböcken verschiedener Rassen, deren Blutproben im Frühsommer 1995 gesammelt wurden².

Spermatologische Untersuchung

Die Samenentnahme mittels künstlicher Scheide konnte anfänglich trotz Anwesenheit von zwei synchronisierten, bockigen Ziegen nicht durchgeführt werden. Die erste Samenentnahme im April 1995 erfolgte daher mit Hilfe der Elektroejakulation am sedierten Tier (50 μ g/kg Xylazin i.m.). Nach Rückführung des Ziegenbockes in die Herde wurde er im Juli und September 1995 mit Hilfe der künstlichen Scheide nochmals abgesamt.

Ergebnisse und Diskussion

Unter Gynäkomastie versteht man eine ein- oder beidseitige Vergrößerung der männlichen Brustdrüse. Fälle von Gynäkomastie sind in der Literatur beim Rüden (Bostedt, 1994) und Ziegenbock (Leidl, 1983) beschrieben. Beim

Rüden ist die Anbildung der Brustdrüse häufig Folge eines Sertolizelltumors, während beim Ziegenbock die Ursachen oft unklar sind.

Die Geschlechtsdifferenzierung und damit die Ausprägung der sekundären Geschlechtsmerkmale wird in erster Linie durch das genetische Geschlecht (Genotyp) bestimmt, obwohl andere Faktoren, wie Hormone und Umwelteinflüsse, ebenfalls daran beteiligt sein können. In früheren Untersuchungen konnten Marx et al. (1975) sowie Rieck et al. (1975) bei einem fruchtbaren, hornlosen Ziegenbock mit Gynäkomastie eine Chromosomenaberration (XO/XY-Mosaik) nachweisen, die von letzteren Autoren als mögliche Ursache für die Gynäkomastie betrachtet wurde. Gynäkomastie kann aber auch bei hornlosen XX-Intersexen auftreten, wobei diese pseudohermaphroditen Ziegen einen männlichen Habitus zeigen und steril sind (Basrur et al., 1986).

Die Chromosomenpräparation ergab ein normales Bild von $2n=60, XY$ (Abb. 2). Das Karyogramm wurde mit dem Standard verglichen, und es konnten keine sichtbaren zytogenetischen Abweichungen festgestellt werden. Als endokrine Ursachen für eine Gynäkomastie sind beim Menschen Störungen im Testosteron/Östrogen-Verhältnis sowie erhöhte Prolaktinkonzentrationen im Blut beschrieben (Carter et al., 1978). Das Ergebnis des Stimulationstests (Abb. 3) zeigt deutlich, dass die intravenöse Applikation von HCG nicht nur die Sekretion von Testosteron, sondern auch von Östradiol stark förderte und beide Hormone länger als zwei Stunden erhöht blieben. Im Gegensatz zu Testosteron, das schon innerhalb der ersten 30 Minuten auf mehr als 4 ng/ml Plasma ange-

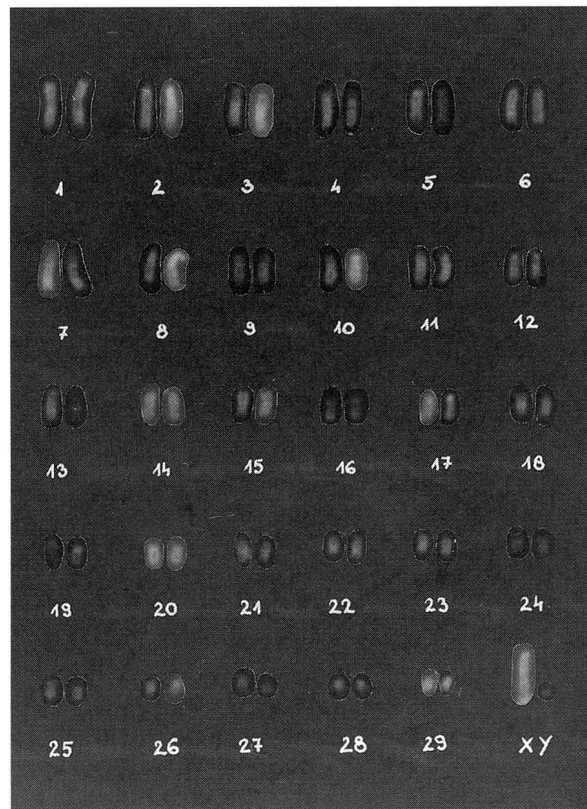


Abbildung 2: Karyogramm.

² Für die Mithilfe sei herzlich gedankt: Dr. Men Bischoff (Sent), Dr. N. Hess (Unterägeri), Dr. F. Caula, Schweizerischer Ziegengesundheitsdienst (ZGD) und cand. med. vet. S. Abgottspon (Staldenried).

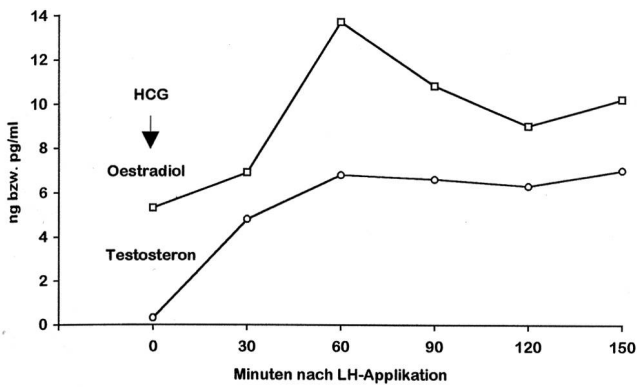


Abbildung 3: Verlauf von Testosteron (ng/ml) und Östradiol (pg/ml) im peripheren Blut nach i.v. Injektion von 1000 IE HCG beim Ziegenbock.

stiegen war, erfolgte die Zunahme von Östradiol von 7 auf 14 pg/ml rund eine halbe Stunde später. Dies dürfte darauf zurückzuführen sein, dass die vermehrt anfallenden Androgene, bevor sie in Östrogene umgewandelt werden, erst in die Hodenkanälchen übertreten müssen. Sämtliche Testosteron- und Östradiolwerte des 24-h-Profiles (Abb. 4) bewegten sich innerhalb der Schwankungsbreite der Kontrolltiere, die beim Testosteron von 0.1–11 ng/ml und beim Östradiol von 2–32 pg/ml Plasma reichte. Bei der Angabe dieser Werte muss allerdings berücksichtigt werden, dass die Blutproben im Mai/Juni entnommen wurden und die Konzentrationen dieser Hormone saisonalen Schwankungen unterliegen. Erwähnenswert ist vor allem auch die Tatsache, dass beim Ziegenbock Testosteron und Östradiol im Verlaufe von 24 Stunden weitgehend synchron und in ähnlichem Verhältnis zueinander sezerniert wurden.

Der Verlauf des Prolaktins während 24 Stunden zeigt, dass nach anfänglich hohen, stressbedingten Werten über 120 ng/ml die Konzentrationen zwischen 74 und 107 ng/ml Plasma schwankten, während die Blutwerte aller Kontrolltiere nie mehr als 10 ng/ml erreichten. Der bei langer Tageslichtdauer normalerweise vorhandene circadiane Prolaktin-Rhythmus mit hohen nocturnalen Werten (Emesih et al., 1993) fehlte bei unserem Ziegenbock, höchstwahrscheinlich als Folge der Hyperprolaktinämie. In bezug auf die Regulation der Prolaktinsekre-

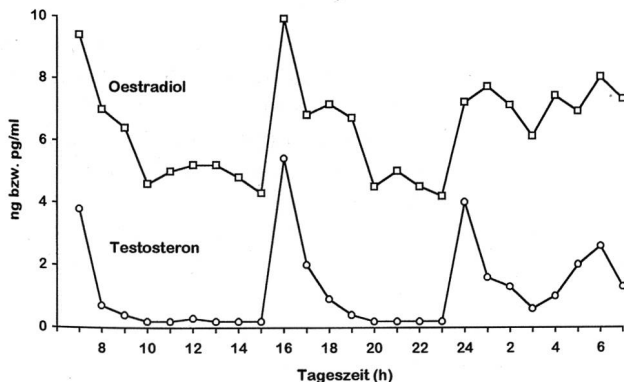


Abbildung 4: Verlauf von Testosteron (ng/ml) und Östradiol (pg/ml) im peripheren Blut während 24 Stunden beim Ziegenbock.

tion kommt dem Dopaminsystem der Eminentia mediana eine wichtige Stellung zu. Es hat sich gezeigt, dass Dopamin ein starker Hemmstoff (Prolaktin-Inhibitingfaktor) für die Abgabe des Prolaktins aus dem Hypophysenvorderlappen ist. Ursachen für eine Hyperprolaktinämie können Störungen der hypothalamischen Dopaminsynthese sowie Wirkungsänderungen an der Hypophyse oder Hypophysentumore (Prolaktinom) sein. Die in der Literatur (Emesih et al., 1993; Prandi et al., 1988) angegebenen Prolaktinkonzentrationen gesunder Ziegenböcke sind höher als die von uns gefundenen Werte, können aber aufgrund unterschiedlicher Versuchsbedingungen (Rasse, Geschlecht, Bestimmungsmethode) nur schwer miteinander verglichen werden. Zudem unterliegt die Prolaktinsekretion auch saisonalen Schwankungen (Prandi et al., 1988), was bei der Interpretation der Hormonwerte berücksichtigt werden muss.

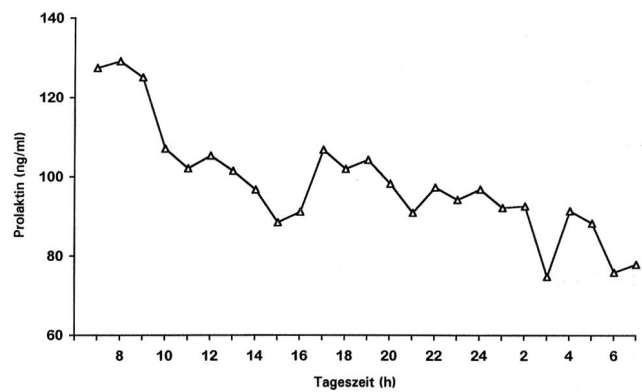


Abbildung 5: Verlauf von Prolaktin (ng/ml) im peripheren Blut während 24 Stunden beim Ziegenbock.

Die Befunde der spermatologischen Untersuchung (Tab. 1) zeigen, dass mit Ausnahme des Spermogramms im Sommer 1995, die Samenqualität immer gut war. Die schlechte Motilität und der erhöhte Anteil an Spermadefekten bei der 2. Untersuchung im Juli 1995 können Folge veränderter Haltungsbedingungen (Verstellen, Fütterungswechsel) sein.

Die Ergebnisse unserer Untersuchungen zeigen, dass die Hyperprolaktinämie, als einziger veränderter Parameter, ursächlich für die Gynäkomastie in Frage kommt. Der erhöhte Prolaktinspiegel hatte jedoch keinen negativen Einfluss auf die endokrine Hodenfunktion und die Samenqualität des Ziegenbockes.

Inwieweit bei der Entstehung der Gynäkomastie neben der Hyperprolaktinämie auch veränderte Umweltbedingungen (Fütterung, Phytohormone) oder sogar molekulargenetische Veränderungen eine Rolle spielen, bleibt unbekannt.

Wegen der Gefahr einer gangränösen Mastitis sollten Böcke mit Gynäkomastie regelmässig untersucht werden. Zudem wird von Matthews (1991) empfohlen, die Euteranbildung durch eine geringere Energie- und Proteinzufuhr zu hemmen. Liegt eine Hyperprolaktinämie

Tabelle 1: Ergebnisse der spermatologischen Untersuchungen

	13.4.95*	24.7.95-I	24.7.95-II	14.9.95-I	14.9.95-II
Menge (ml)	0.8	0.7	0.7	0.8	0.6
Geruch	o.B.	o.B.	o.B.	o.B.	o.B.
Farbe	weisslich	gelblich	gelblich	weisslich	weisslich
Konsistenz	dickrahmig	dickrahmig	dickrahmig	dickrahmig	dickrahmig
Spermien/ μ l	2 350 000	2 970 000	4 785 000	3 400 000	5 440 000
Beweglichkeit					
- Massenbewegung	+++++	++	+/+	+++++	+++++
- Einzelbewegung					
- vorwärtsbeweglich (%)	80	20	10	75	80
- ortsbeweglich (%)	10	10	20	10	5
- unbeweglich (%)	10	70	70	15	15
Morphologie					
-normal (%)	80	29	22	96	91
-abnormal (%)	20	71	78	4	9
- Akrosomdefekte	2	0	0	0	0
- Kopf-/Halsdefekte	5	2	5	1	5
- Schwanzverluste	7	6	7	0	0
- Proximaltropfen	0	2	3	2	0
- Distaltropfen	2	4	12	2	1
- Mittelstück-/Schwanzdefekte	6	57	54	0	4
- Mehrfachdefekte	2	0	3	1	1

* Elektroejakulation

I: Erster Sprung

II: Zweiter Sprung

vor, kann ein Therapieversuch mit dem Prolaktinhemmer Bromocriptin (Parlodel[®], Sandoz AG, Basel) unternommen werden.

Literatur

Basrur P.K., McKinnon A.O. (1986): Caprine Intersexes and Freemartins. In: D.A. Morrow (Ed): Current Therapy in Theriogenology. W.B. Saunders Company, 596-600.

Bostedt H. (1994): Gesäugekrankheiten bei Hund und Katze. In: K. Wendt, H. Bostedt, H. Mielke, H.W. Fuchs (Eds): Euter- und Gesäugekrankheiten. Gustav Fischer Verlag, 508.

Carter J.N., Tyson J.E., Tolis G. et al. (1978): Prolactin-secreting tumors and hypogonadism in 22 men. New Engl. J. Med. 299, 847-852.

Emesib G.C., Newton G.R., Teb T.H., Zia J.-H. (1993): Effects of photoperiod and continuous administration of melatonin on plasma

concentration of prolactin in cashmere goats. Small Rum. Res. 11, 247-256.

Leidl W. (1983): Gestörte Fruchtbarkeit beim Ziegenbock. In: F. Schaeetz, W. Leidl (Eds): Fortpflanzungsstörungen bei den Haustieren. Ferdinand Enke Verlag, 348-349.

Marx D., Klempp J., Loeffler K., Böhm S. (1975): Gynäkomastie bei einem Ziegenbock. I. Sexualaktivität, Sperma- und Milchqualität. Zuchthygiene 10, 125-134.

Matthews J.G. (1991): Diseases of the mammary gland. In: J.G. Matthews (Ed): Outline of Clinical Diagnosis in the Goat. Wright, Reed Book Services Ltd., 184.

Prandi A., Motta M., Chiesi F., Tamanini C. (1988): Circannual rhythm of plasma prolactin concentration in the goat. Anim. Repr. Sci. 17, 85-94.

Rieck G.W., Höbn H., Loeffler K., Marx D., Böhn S. (1975): Gynäkomastie bei einem Ziegenbock. II. Zytogenetische Befunde: XO / XX - Mosaik mit variablen Deletionen des Y-Chromosoms. Zuchthygiene 10, 159-168.

Gynécomastie chez un bouc

Un bouc à cornes de la race du Toggenburg âgé de 3 ans a été admis à notre clinique avec des symptômes de gynécomastie. Le caryogramme n'a pas révélé des anomalies cytogénétiques. Hormis la concentration plasmatique de la prolactine, les concentrations plasmatiques de la testostérone et de l'œstradiol ne différaient pas de celles d'animaux témoins. L'hyperprolactinémie serait la cause de la gynécomastie et elle n'a pas eu d'influence sur la qualité de la semence.

Ginecomastia nel caprone

Un caprone di 3 anni con le corna della razza del Toggenburg è stato inviato nella nostra clinica per l'appurazione di una sospetta ginecomastia. All'analisi del cariogramma non si sono potute determinare aberrazioni citogenetiche. Confrontato con animali di controllo, il caprone mostrava valori sanguigni normali del testosterone e dell'estradiolo, ma non della prolattina. La causa della ginecomastia veniva ipotizzata nella iperprolattinemia, che però non aveva alcun effetto sulla qualità dello sperma.

Korrespondenzadresse: Prof. Dr. R. Thun, Klinik für Andrologie und Gynäkologie, Winterthurerstr. 268, CH-8057 Zürich