

Zeitschrift: Schweizer Archiv für Tierheilkunde SAT : die Fachzeitschrift für Tierärztinnen und Tierärzte = Archives Suisses de Médecine Vétérinaire ASMV : la revue professionnelle des vétérinaires

Herausgeber: Gesellschaft Schweizer Tierärztinnen und Tierärzte

Band: 138 (1996)

Heft: 7

Artikel: Die chirurgische Behandlung der linksseitigen Labmagenverlagerung bei der Kuh : eine Literaturübersicht

Autor: Steiner, A.

DOI: <https://doi.org/10.5169/seals-592314>

Nutzungsbedingungen

Die ETH-Bibliothek ist die Anbieterin der digitalisierten Zeitschriften. Sie besitzt keine Urheberrechte an den Zeitschriften und ist nicht verantwortlich für deren Inhalte. Die Rechte liegen in der Regel bei den Herausgebern beziehungsweise den externen Rechteinhabern. [Siehe Rechtliche Hinweise.](#)

Conditions d'utilisation

L'ETH Library est le fournisseur des revues numérisées. Elle ne détient aucun droit d'auteur sur les revues et n'est pas responsable de leur contenu. En règle générale, les droits sont détenus par les éditeurs ou les détenteurs de droits externes. [Voir Informations légales.](#)

Terms of use

The ETH Library is the provider of the digitised journals. It does not own any copyrights to the journals and is not responsible for their content. The rights usually lie with the publishers or the external rights holders. [See Legal notice.](#)

Download PDF: 17.03.2025

ETH-Bibliothek Zürich, E-Periodica, <https://www.e-periodica.ch>

Die chirurgische Behandlung der linksseitigen Labmagenverlagerung bei der Kuh: Eine Literaturübersicht

A. Steiner

Zusammenfassung

In der vorliegenden Literaturübersicht werden 4 gängige chirurgische Methoden zur Behandlung der linksseitigen Labmagenverlagerung bei der Kuh beschrieben und Vor- und Nachteile derselben aufgezeigt und miteinander verglichen. Die Wahl der Operationstechnik hängt von mehreren Aspekten wie Wirtschaftlichkeit, Kosmetik, Reproduktionsstadium der Kuh, Grad des Vor-euterödems, Verfügbarkeit von Hilfspersonen und Präferenz des Operateurs ab. Der Autor empfiehlt im «Normalfall» die Omentopexie von der rechten Flanke, bei Hochträchtigkeit die Abomasopexie von der linken Flanke, und bei Kühen, welche aus wirtschaftlichen Gründen nur noch während der laufenden Laktation genutzt werden, die perkutane Fixation nach Grymer und Sterner (1982) durchzuführen. Das Erlernen der Omentopexie von der rechten Flanke hat insofern Vorteile, als mit dieser Technik auch die rechtsseitige Labmagenverlagerung korrigiert werden kann. Die ventrale paramediane Abomasopexie ist aufgrund des relativ grossen personellen Aufwandes unter Praxisverhältnissen nicht als Methode der Wahl, sondern lediglich bei Ausstellungskühen aus kosmetischen Gründen als Alternativtechnik in Erwägung zu ziehen.

Schlüsselwörter: Rind – Labmagenverlagerung – Operation – Omentopexie – Abomasopexie

Surgical treatment of left displacement of the abomasum in cattle: A literature review

In this paper, a literature review of the 4 most common surgical techniques for treatment of left displacement of the abomasum in cattle is provided, and advantages and disadvantages of the different techniques are described.

Many aspects as economy, cosmetics, stage of reproduction, degree of periparturient abdominal edema, availability of assistants, and the surgeons preference determine the decision making process of the technique to be chosen. It is the author's recommendation to perform the left flank abomasopexy in cattle during the last months of pregnancy, the percutaneous toggle-pin fixation as economic procedure in less valuable animals to afford savings to the owner, and the right flank omentopexy in all other cases. Becoming acquainted with the right flank omentopexy has the advantage that this is the technique of choice for correction of right displacement of the abomasum. Ventral paramedian abomasopexy has the distinct disadvantage that 2 or 3 assistants are required to cast and position the animal. Ventral paramedian abomasopexy is, therefore, only recommended in cases, where the cosmetic result plays an important role in the decision making process.

Key words: cow – abomasal displacement – surgery – omentopexy – abomasopexy

Einleitung

Erweiterung und Verlagerung des Labmagens nach links gehören zu den bei der laktierenden Kuh häufig diagnostizierten, klinischen Erkrankungen. Nachdem Begg (1950) und Ford (1950) erstmals über die linksseitige Labmagenverlagerung (LLMV) berichteten und die wirtschaftliche Bedeutung dieser Erkrankung in den letzten zwei Jahrzehnten stark zugenommen hat (Menard et al., 1978), sind eine Vielzahl wissenschaftlicher Arbeiten zur chirurgischen Behandlung der LLMV publiziert worden. Das Prinzip der chirurgischen Behandlung besteht in der Reposition des Labmagens in seine physiologische Lage und in der anschliessenden Fixation desselben zur Verhinderung eines Rezidivs. Im folgenden sollen vier gut dokumentierte und in der Vergangenheit erfolgreich angewandte Methoden zur chirurgischen Behandlung der LLMV in einer Übersicht erklärt und Vor- und Nachteile der verschiedenen Techniken miteinander verglichen werden. Im einzelnen werden folgende Methoden beschrieben: 1. Perkutane Fixation nach Grymer und Sterner (1982), 2. Abomasopexie von der linken Flanke (Gertsen, 1967), 3. Ventrale paramediane Abomasopexie (Lowe et al., 1965) und 4. Omentopexie von der rechten Flanke (Dirksen, 1967; Gabel und Heath, 1969).

Perkutane Fixation nach Grymer und Sterner (Abb. 1)

Bei der perkutanen Fixation nach Grymer und Sterner (1982) wird der Labmagen zuerst durch Wälzen der Kuh reponiert und anschliessend an der in Rückenlage sich befindenden Kuh in der rechten regio xiphoidea perkutan fixiert. Schrittweise wird folgendermassen vorgegangen: Am noch stehenden Patienten wird das rechteckige Operationsfeld zwischen Mediane, rechter Eutervene, Xiphoid und Nabel geschoren und gereinigt. Der Verlauf der rechten Eutervene wird mittels eines Viehmarkierungsstiftes kenntlich gemacht, da die Vene bei der auf dem Rücken liegenden Kuh kollabiert. Die Kuh wird auf die rechte Seite niedergeschnürt und anschliessend langsam über den Rücken in die viertel-linksseitige Rückenlage gewälzt und in dieser Stellung fixiert. Die Reposition des Labmagens wird vom Tierarzt mittels Perkussionsauskultation verfolgt und bestätigt. Der darauffolgende Eingriff darf nur bei sicherer Identifikation (ping) des Labmagens in der rechten regio xiphoidea durchgeführt werden. Das Operationsfeld wird entfettet und desinfiziert und der Labmagen in der physiologischen Position nach folgender Methode perkutan fixiert: In der Mitte des Operationsfeldes wird ein Trokar durch die Bauchdecke und die Labmagenwand in das Lumen des Labmagens gestossen. Nach Zurückziehen des Stiletts aus der Hülse zeigt entweichendes Gas bzw. austretender Labmageninhalt (pH 2–3) den richtigen Sitz der Hülse an. Sodann wird ein 3 cm langer und 3,3 mm starker Stift aus

Polypropylen mit einem in der Mitte angebrachten 30 cm langen Polyamidfaden mit Hilfe des Stiletts durch die Hülse in den Labmagen geschoben. Nach Entfernung der Hülse – der Polypropylenstift verbleibt im Labmagen – wird der Faden vorübergehend mit einer Hand fixiert. Etwa 5 cm vom ersten Einstich entfernt wird auf die gleiche Weise ein zweiter Stift in den Labmagen verbracht. Die beiden Fadenenden werden anschliessend in der Weise über der Haut miteinander verknötet, dass zwischen ihr und dem aufliegenden Faden noch 2 bis 3 Finger Platz finden (Brentrup und Kaufhold, 1987). Die Fäden können ca. 4 Wochen nach der Fixation an der Eintrittsstelle in die Bauchdecke durchtrennt und entfernt werden. In der Zwischenzeit sollte sich im Bereich des Fadenkanals eine fokale Peritonitis und damit eine dauerhafte Labmagenfixation entwickelt haben (Turner und McIlwraith, 1989a).

Nach Grymer und Sterner (1982) traten während der Operation und innerhalb der ersten 4 Wochen nach der perkutanen Fixation bei 12 von 100 Kühen (12%) Komplikationen auf. Bei 4 Kühen musste die Operation abgebrochen werden, da an der sich in Rückenlage befindenden Kuh der Labmagen nicht mehr mit Sicherheit auskultatorisch identifiziert werden konnte. Bei 2 Kühen trat ein Rezidiv auf, nachdem die Fixation ausgerissen war. Sechs Kühe verendeten innerhalb von 11 Tagen nach der Operation an Peritonitis (1), perforierendem Labmagenulkus (1), Pneumonie (1), Enteritis (1), resp. aufgrund unbekannter Ursache (2).

Kaufhold und Brentrup (1987) fanden eine deutlich höhere Komplikationsrate nach perkutaner Fixation. Innerhalb von 6 Wochen nach der Operation traten bei 18 von 40 Kühen (45%) Komplikationen auf: Fixation der pars pylorica abomasi mit diffuser Peritonitis und konsekutiver hinterer funktioneller Stenose (1), Verenden nach Enteritis (1), Rezidiv nach Ausreissen der Fixationsnaht und Reissen der Verklebung zwischen Labmagen und Bauchdecke (10) und Wundheilungsstörungen (6).

Die Vorteile der perkutanen Fixation des Labmagens bestehen darin, dass die Technik schnell, mit wenig Materialaufwand, kostengünstig und ohne Eröffnung der Bauchhöhle unter Praxisverhältnissen durchgeführt werden kann (Brentrup und Kaufhold, 1987; Grymer und Sterner, 1982).

Aufgrund der eigenen Erfahrungen und der in der Literatur deutlich aufgezeigten hohen Komplikationsrate empfiehlt der Autor die perkutane Fixation nach Grymer und Sterner (1982) nur in Ausnahmefällen anzuwenden, wenn die wirtschaftlichen Aspekte eine Laparotomie verunmöglichen, die Laktation jedoch noch genutzt werden sollte. Zusätzlich sollte die perkutane Fixation nie bei Vorliegen einer rechtsseitigen Labmagenverlagerung (RLMV) durchgeführt werden, um nicht Gefahr zu laufen, den mit Flüssigkeit angefüllten Labmagen in Torsionsstellung zu fixieren.

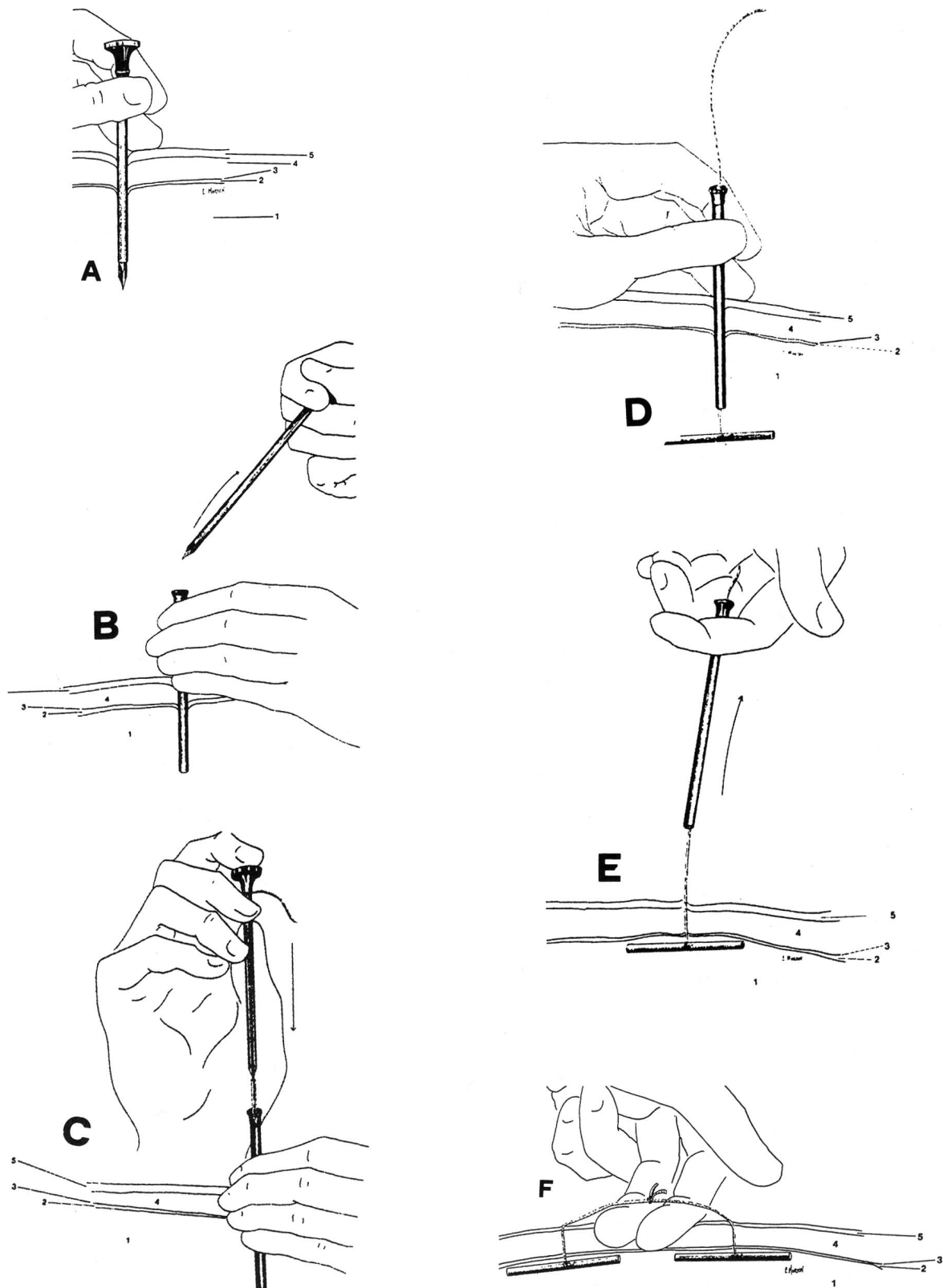


Abbildung 1: Schematische Darstellung der perkutanen Labmagenfixation nach Grymer und Sterner (1982). A: Einstecken des Trokars mit Hülse in der rechten regio xiphoidea. B: Entfernung des Trokars aus der Hülse, es strömt Gas aus dem Labmagen aus. C: Einschieben des Polypropylenstiftes mit Hilfe des Trokars durch die Hülse in den Labmagen. D: Entfernung des Trokars. E: Entfernung der Hülse. F: Verknoten der beiden Fadenenden, nachdem ein zweiter Polypropylenstab ca. 5 cm vom 1. Einstich entfernt gesetzt wurde. 1 = Gas im Labmagen; 2 = Bauchhöhle; 3 = Peritoneum; 4 = Abdominalmuskulatur; 5 = Haut. Aus: Grymer J., Sterner K.E. (1982): Percutaneous fixation of left displaced abomasum, using a bar suture. *J. Am. Vet. Med. Assoc.*, 180, 1459-1460. Wiedergabe mit Erlaubnis der American Veterinary Medical Association.

Abomasopexie von der linken Flanke

(Abb. 2)

Bei dieser Technik wird der Labmagen nach Laparotomie in der linken Flanke mit einem nicht resorbierbaren Faden in der rechten regio xiphoidea direkt fixiert (Ames, 1968; Gertsen, 1967; Turner und McIlwraith, 1989a). Die Bauchhöhle wird in der linken Flanke durch einen 20–25 cm langen Hautschnitt eröffnet, welcher dorsal handbreit ventral der Querfortsätze der Lendenwirbel beginnt und tangential zur 13. Rippe und 2 fingerbreit kaudal davon verläuft. Üblicherweise ist der Labmagen nach Eröffnung der Bauchhöhle direkt unter der Inzision erkennbar. Mit einem nicht resorbierbaren Faden (z. B. Supramid #7) wird parallel zum Ansatz des grossen Netzes und 5 cm davon entfernt eine 10 cm lange seromuskuläre fortlaufende Reverdinnahrt gesetzt. Es ist dabei darauf zu achten, dass die Länge der Fadenenden beidseits mindestens 1,5 m beträgt. Der Labmagen wird mit einer Injektionskanüle, welche mit einem Plastikschlauch verbunden ist, abgegasst. Es ist wichtig, den Labmagen erst nach Setzen der Reverdinnahrt zu entgasen, da die nach Entweichen des Gases möglicherweise folgende, teilweise Retraktion des Labmagens von der Operationswunde in Richtung ventrales Abdomen das Setzen der Reverdinnahrt erschweren würde. Mit einer langen geraden oder einer S-förmigen Nadel wird das kraniale Fadenende in der Bauchhöhle entlang der Bauchwand nach ventral geführt und durchsticht die Bauchwand in der rechten regio xiphoidea zwischen Mediane, rechter Eutervene, Xiphoid und Nabel. Die Nadel wird von einem Helfer von aussen gefasst und vollständig durch die Bauchdecke nach aussen gezogen. Das kaudale Fadenende wird in der gleichen Weise in die regio xiphoidea geführt und durchsticht die Bauchdecke 10 cm weiter kaudal. Durch sehr vorsichtigen Zug an den Fadenenden und gleichzeitiges Herunterdrücken des Labmagens reponieren der Helfer und der Operateur gemeinsam das verlagerte Organ. Die beiden Fadenenden werden danach in der Weise über der Haut miteinander verknotet, dass zwischen ihr und dem aufliegenden Faden noch 2 bis 3 Finger Platz finden. Die Fäden werden 4 Wochen nach der Fixation an der Eintrittsstelle in die Bauchdecke durchtrennt und entfernt. In der Zwischenzeit sollte sich im Bereich des Fadenkanals eine fokale Peritonitis und damit eine dauerhafte Labmagenfixation entwickelt haben (Turner und McIlwraith, 1989a).

Die Erfolgsrate nach Abomasopexie von der linken Flanke beträgt nach Gertsen (1967) 80% (36 von 45) und nach Ames (1968) 100% (14 von 14). Hämatome, Phlegmonen, Fadenfistelbildung und Ausreissen des Fadens wurden als Komplikationen aufgeführt (Gertsen, 1967; Saint Jean et al., 1987).

Die Vorteile dieser Technik bestehen in der direkten und damit gegenüber der Omentopexie sichereren Fixation des Labmagens und der Möglichkeit, einen Teil der Labmagenoberfläche tatsächlich visualisieren und damit Labmagenulzera besser diagnostizieren zu können. Zu-

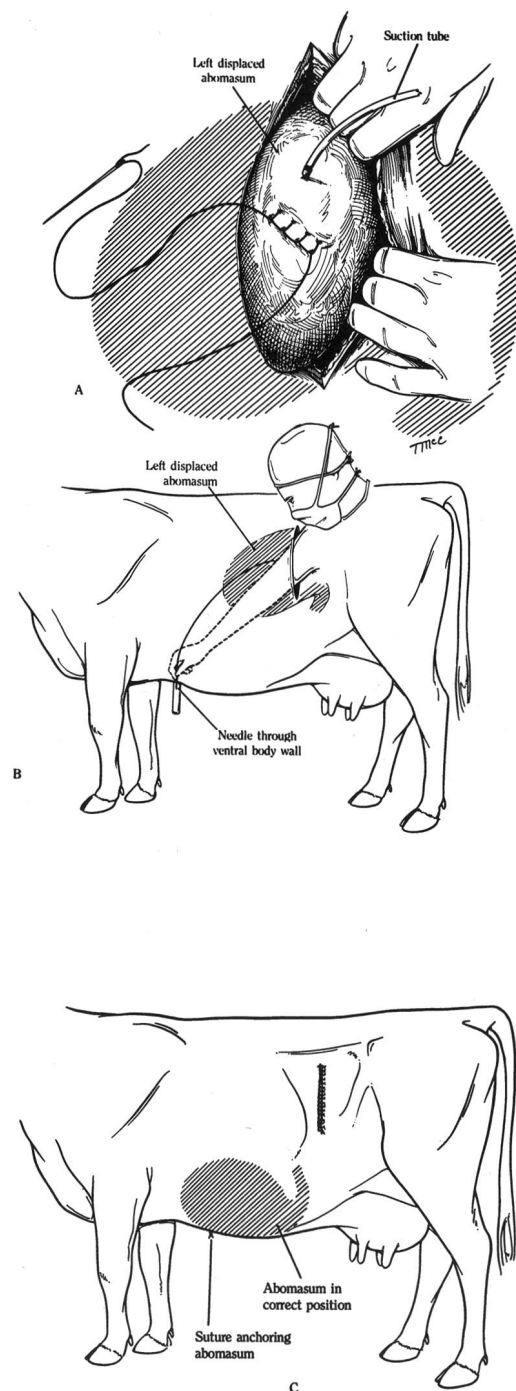


Abbildung 2: Schematische Darstellung der Abomasopexie in der linken Flanke. A: Setzen einer seromuskulären fortlaufenden Reverdinnahrt und anschliessendes Abgasen des Labmagens. B: Setzen der perkutanen Fixationsfäden in der rechten regio xiphoidea. C: Reposition des Labmagens und extraabdominales Verknoten der beiden Fixationsfäden. Aus: Turner A., McIlwraith C. (1989). Left-flank abomasopexy. In: A. Turner & C. McIlwraith (Eds.), *Techniques in large animal surgery* (2. Auflage). Philadelphia, London: Lea & Febiger, 282–285. Wiedergabe mit Erlaubnis der Williams & Wilkins Waverly Company.

dem kann der Labmagen selbst bei hochträchtigen Kühen mit relativ grosser Wahrscheinlichkeit erfolgreich reponiert werden. Als Nachteil gilt v.a. die Tatsache, dass nur ein Operateur mit langen Armen diese Operation bei einer grossrahmigen Kuh erfolgreich durchführen kann (Saint Jean et al., 1987; Turner und McIlwraith, 1989a).

Ventrale paramediane Abomasopexie

Bei der ventralen paramedianen Abomasopexie wird die Kuh in Rückenlage operiert und der Labmagen direkt rechts paramedian im Bereich der regio xiphoidea fixiert (Lowe et al., 1965; Turner und McIlwraith, 1989c). Die Kuh wird auf die rechte Seite abgelegt, auf den Rücken gewälzt und in Rückenlage fixiert. Das Operationsfeld in der rechten regio xiphoidea wird vorbereitet und eine Infiltrationsanästhesie durchgeführt. Die ca. 20 cm lange Inzision beginnt kranial 8–10 cm kaudal des Schaufelknorpels und verläuft 5–8 cm paramedian rechts parallel zur Medianen. Es werden nacheinander die Haut, Subkutis, die äussere Rektusscheide, der m. rectus abdominis, die innere Rektusscheide und das Peritoneum durchtrennt. Der Labmagen wird, falls er sich durch den Wälzvorgang nicht schon selbständig zurückverlagert hat, manuell reponiert. Zusätzliches Abgasen des Labmagens ist meistens nicht nötig. Nachdem man sich über die korrekte Lage des Labmagens vergewissert hat, wird die grosse Krümmung des Labmagens mit 3 horizontalen U-Nähten, welche die Labmagenwand seromuskulär durchstechen und das parietale Peritoneum und die innere Rektusscheide erfassen, an der Bauchwand, 2 cm lateral des Wundrandes, befestigt. Es wird dazu üblicherweise ein resorbierbarer Faden (z. B. Chromcatgut #7) verwendet. Die erste Bauchdeckennaht erfolgt in Form einer fortlaufenden Kürschnernaht und umfasst wiederum die gleichen 3 Strukturen, wobei die Labmagenwand nur seromuskulär und nicht ins Lumen perforierend erfasst wird. Anschliessend werden schrittweise der m. rectus abdominis, die äussere Rektusscheide, die Subkutis und die Haut vernäht. Da die äussere Rektusscheide die belastungsfähigste dieser Strukturen darstellt, wird diese zur Sicherheit mit einzeln angelegten horizontalen U-Nähten verschlossen.

Die Erfolgsrate dieser Technik beträgt zwischen 83,5% (Robertson und Boucher, 1966) und 94% (Lowe et al., 1965). Als Komplikationen wurden beschrieben: Rezidivierung, Abszessbildung im Bereich der Bauchdeckennaht, Peritonitis (Robertson und Boucher, 1966), Dehiscenz des Bauchdeckenverschlusses v.a. bei Vorliegen eines ausgeprägten Voreuterödems (Fubini, 1992) sowie Bildung einer Labmagenfistel (Parker und Fubini, 1987). Als hauptsächlichster Vorteil dieser v.a. in den Vereinigten Staaten praktizierten Technik gilt die sehr einfache Reposition des Labmagens. Als Nachteil wird die arbeitsintensive Operationsvorbereitung erwähnt, welche das Wälzen und die Positionierung des Patienten in Rückenlage beinhaltet. Als Komplikation dieser Lagerung kann

es zum Regurgitieren und zur nachfolgenden Aspiration von Panseninhalt kommen (Turner und McIlwraith, 1989c). Bei hochträchtigen Kühen ist die Durchführung dieser Technik kontraindiziert, da die Gefahr besteht, dass durch das Wälzen der Kuh iatrogen eine torsio uteri provoziert wird.

Omentopexie von der rechten Flanke

(Abb. 3)

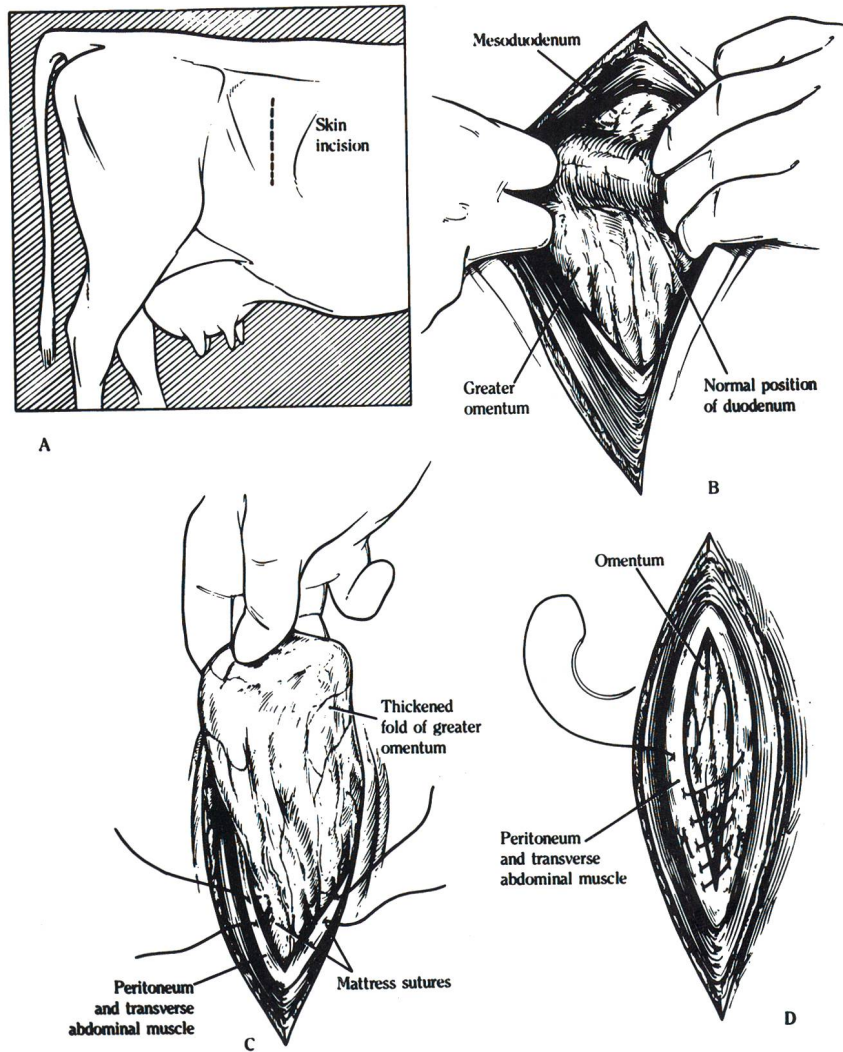
Bei der Omentopexie von der rechten Flanke wird der Labmagen nach intraabdominalem Entgasen vom Operateur manuell in den rechten ventralen Quadranten zurückverlagert und indirekt in Form einer Omentopexie in der rechten Flanke fixiert (Dirksen, 1967). Die Eröffnung der Bauchhöhle erfolgt in der rechten Flanke durch einen 20–25 cm langen Hautschnitt, welcher dorsal handbreit ventral der Querfortsätze der Lendenwirbel beginnt und tangential zur 13. Rippe und 2 fingerbreit kaudal davon verläuft. Der Operateur gelangt mit der linken Hand hinter dem kaudalen Netzrand herum und über den Pansen hinweg zur dorsalen Kuppe des verlagerten Labmagens, um eine mit einem Schlauch verbundene Kanüle in das Lumen des Labmagens einzustechen. Nach Beendigung der Dekompression des Labmagens wird dieser indirekt durch Verschieben des Psalters nach rechts dorsal und/oder vorsichtigem Zug am grossen Netz in den rechten ventralen Quadranten zurückverlagert (Dirksen, 1967). Das grosse Netz wird gefasst und sorgfältig durch die Bauchdeckeninzision nach dorsokaudal gezogen, bis der Pylorus sichtbar wird (Abb. 4). Beidseits des Wundrandes wird je eine U-Naht angelegt (z. B. Chromcatgut #7), welche das grosse Netz ca. 5 cm kaudal des Pylorus und alle Muskelschichten der Bauchwand erfasst. Die erste Bauchdeckennaht erfolgt in Form einer fortlaufenden Kürschnernaht und umfasst die fascia transversa, das parietale Peritoneum und in den ventralen 2 Dritteln des Wundwinkels auch das grosse Netz. Anschliessend werden schrittweise m. obliquus abdominis internus, m. obliquus abdominis externus, Subkutis und Haut fortlaufend vernäht (Gabel und Heath, 1969; Turner und McIlwraith, 1989b). Bei der von Dirksen (1967) beschriebenen Technik wird das grosse Netz mittels zweier Perlonscheiben, welche medial am grossen Netz bzw. subkutan in der rechten Flanke zu liegen kommen, an der Bauchdecke befestigt.

Die Omentopexie von der rechten Flanke verspricht eine gute Langzeitprognose; 86% der auf diese Weise operierten Kühe wurden innerhalb der ersten 17 Monate nach der Operation als gesund und profitabel eingestuft (Gabel und Heath, 1969). Rezidivierung trat bei 3 von 147 Kühen (2%) auf (Gabel und Heath, 1969). Die Vorteile der Omentopexie von der rechten Flanke bestehen darin, dass auch die RLMV mit und ohne Torsion auf diese Weise korrigiert werden kann und dass durch die indirekte Fixation des Labmagens keine Traumatisierung der Labmagenwand hervorgerufen wird (Saint Jean et al.,

Abbildung 3: Schematische Darstellung der Abomasopexie in der rechten Flanke.

A: Schnittführung in der rechten Hungergrube.
 B: Normale Position des duodenum descendens und des grossen Netzes nach Reposition des Labmagens.
 C: Setzen von 2 U-Nähten kaudal des Pylorus, das «Schweinsobr» ist in das Operationsfeld vorgelagert.

D: Verschluss des Bauchfells und der fascia transversa abdominis unter Einbezug des grossen Netzes. Aus: Turner A., McIlwraith C. (1989b). *Right-flank omentopexy*. In: A. Turner & C. McIlwraith (Eds.), *Techniques in large animal surgery* (2. Auflage). Philadelphia, London: Lea & Febiger, 274-277. Wiedergabe mit Erlaubnis der Williams & Wilkins Waverly Company.



1987). Die Omentopexie von der rechten Flanke birgt den Nachteil, dass durch die indirekte Labmagenfixation die Gefahr einer Dilatation und Torsion des Labmagens auf der rechten Seite nicht vollständig ausgeschlossen werden kann (Turner und McIlwraith, 1989b).

An der Klinik für Nutztiere und Pferde der Universität Bern wird die Omentopexie in der rechten Flanke bei allen nicht- oder nur seit einigen Monaten trächtigen Kühen seit geraumer Zeit mit Erfolg angewandt. Die Heilungsrate für die operablen Fälle betrug 97%, die durchschnittliche Aufenthaltsdauer an der Klinik 4,4 Tage und die Reduktion der Milchleistung (1 Woche vor Beginn der Erkrankung verglichen mit der 2. oder 3. Woche nach der Operation) lediglich 1 kg/Tag (Aregger, 1992).

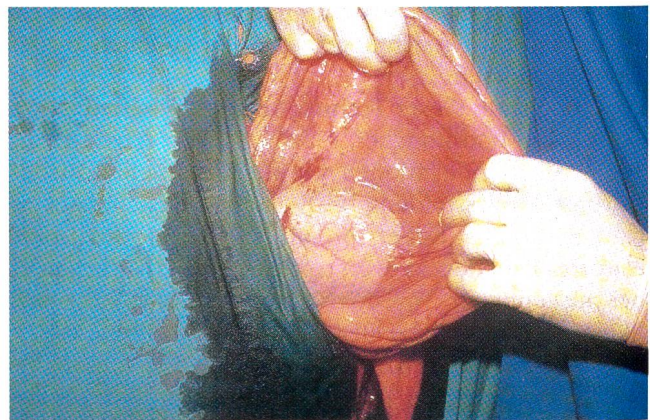


Abbildung 4: Intraoperative Darstellung des in das Operationsfeld in der rechten Flanke vorgelagerten Pylorus nach Reposition eines linksseitig verlagerten Labmagens.

Nachbehandlung nach Laparotomie

Da gleichzeitig zur LLMV häufig noch andere Erkrankungen wie Azetonurie, Leberverfettung, Metritis, Mastitis usw. vorliegen, sollten diese Begleiterkrankungen nach der operativen Korrektur der Labmagenverlagerung einzeln therapeutisch angegangen werden (Robertson et al., 1966). Peri- und postoperative Antibiose während 3 Tagen, Korrektur des Energie-, Flüssigkeits- und Elektrolythaushalts (Hypochlorämie und Hypokaliämie) und langsames Anfüttern der Kühe gehören zur routinemässigen Nachbehandlung nach LLMV.

Schlussbetrachtungen

Die LLMV wird meistens von anderen Erkrankungen begleitet, und die operative Korrektur der Labmagenverlagerung stellt daher eine zwar wichtige, aber nicht die einzige therapeutische Massnahme dar. Bei der Wahl der

Operationstechnik sollten immer alle Aspekte wie Wirtschaftlichkeit, Kosmetik, Reproduktionsstadium der Kuh, Grad des Voreuterödems, Verfügbarkeit von Hilfspersonen und Präferenz des Operateurs mitberücksichtigt und in den Entscheidungsprozess miteinbezogen werden.

Der Autor empfiehlt im «Normalfall» die Omentopexie von der rechten Flanke, bei Hochträchtigkeit die Abomasopexie von der linken Flanke, und bei Kühen, welche aus wirtschaftlichen Gründen nur noch während der laufenden Laktation genutzt werden, die perkutane Fixation nach Grymer und Sterner (1982) durchzuführen. Das Erlernen der Omentopexie von der rechten Flanke hat insofern Vorteile, als mit dieser Technik auch die RLMV korrigiert werden kann. Aufgrund des relativ grossen personellen Aufwandes ist unter Praxisverhältnissen die ventrale paramediane Abomasopexie nicht als Methode der Wahl, sondern lediglich bei Ausstellungskühen aus kosmetischen Gründen als Alternativtechnik in Erwägung zu ziehen.

Le traitement chirurgical du déplacement de la caillette à gauche chez la vache: sommaire de littérature

Dans ce sommaire de littérature, 4 méthodes chirurgicales courantes de traitement à un déplacement de la caillette à gauche, ainsi que les avantages et les désavantages comparatifs de celles-ci sont présentés.

Le choix de la technique opératoire dépend de plusieurs aspects tels que la rentabilité, l'esthétique, le stade de reproduction de la vache, l'état de l'œdème mammaire, la quantité de personnel disponible et la préférence du chirurgien.

L'auteur recommande l'omentopexie par le flanc droit dans un cas dit «normal», l'abomasopexie par le flanc gauche lors d'une haute gestation et la fixation percutanée d'après Grymer et Sterner (1982) pour une vache qui, pour des raisons de rentabilité, ne sera gardée que jusqu'à la fin de la lactation en cours.

L'apprentissage de l'omentopexie par le flanc droit possède l'avantage certain d'être une technique également utilisable pour la correction du déplacement de la caillette à droite. En raison du besoin de personnel relativement important, l'omentopexie ventrale paramédiane n'est pas la méthode de choix dans des conditions normales de pratique; elle n'est à considérer que comme une méthode alternative dans le cas de vache d'exposition et ceci pour des raisons esthétiques.

La terapia chirurgica della depostazione sinistra dell'abomaso della mucca: una panoramica bibliografica

Nella presente panoramica bibliografica vengono descritti e confrontati fra di loro, mettendone in evidenza vantaggi e svantaggi, quattro metodi chirurgici per la terapia della depostazione sinistra dell'abomaso nella mucca.

La scelta della tecnica operativa dipende da diversi aspetti quali la rendita, la cosmetica, lo stadio riproduttivo della mucca, il grado di sviluppo dell'edema premammario, la disponibilità di personale e la preferenza dell'operatore. L'autore consiglia nel caso normale di eseguire l'omentopexia dal fianco destro, nel caso di una gravidanza in stato avanzato l'abomasopexia dal lato sinistro e nelle mucche che, per ragioni di redditività vengono usate solo ancora per la lattazione perdurante, la fissazione percutanea secondo Grymer e Sterner (1982). L'acquisizione della tecnica dell'omentopexia dal fianco destro ha inoltre il vantaggio che con questa tecnica può essere anche corretta la depostazione destra dell'abomaso. L'abomasopexia ventrale paramédiane non è da scegliere come metodo ambulatoriale per il forte bisogno di personale; essa viene presa in considerazione come tecnica alternativa, per ragioni cosmetiche, solo nel caso di mucche da esposizione.

Literatur

- Ames S. (1968): Repositioning displaced abomasum in the cow. J. Am. Vet. Med. Assoc., 153, 1470-1471.
- Aregger S. (1992): Die linksseitige Labmagenverlagerung des Rindes - Eine retrospektive Studie. Vet.-med. Diss., Bern.
- Brentrup H., Kaufhold B. (1987): Schriftumsübersicht über verschiedene Techniken zur perkutanen Labmagenfixation. Prakt. Tierarzt, 68, 12-16.
- Dirksen G. (1967): Gegenwärtiger Stand der Diagnostik, Therapie und Prophylaxe der dislocatio abomasi sinistra des Rindes. Dtsch. Tierärztl. Wschr., 74, 625-633.
- Fubini S. (1992): Surgery of the abomasum. In ECVS (Ed.), First Annual Scientific Meeting of the ECVS, Lenzburg, 35-36.
- Gabel A., Heath R. (1969): Correction and right-sided omentopexy in treatment of left-sided displacement of the abomasum in dairy cattle. J. Am. Vet. Med. Assoc., 155, 632-641.
- Gertsens K. (1967): Surgical correction of the displaced abomasum. Vet. Med., 62, 679-682.
- Grymer J., Sterner K. (1982): Percutaneous fixation of left displaced abomasum, using a bar suture. J. Am. Vet. Med. Assoc., 180, 1458-1461.
- Lowe J., Loomis W., Kramer L. (1965): Abomasopexy for repair of left abomasal displacement in dairy cattle. J. Am. Vet. Med. Assoc., 147, 389-393.
- Menard L., St. Pierre H., Lamothe P. (1978): Les affections de la caillette chez la vache laitière au Québec. Etude retrospective de 1000 cas. Can. Vet. J., 19, 143-149.
- Parker J., Fubini S. (1987): Abomasal fistulas in dairy cows. Cornell Vet., 77, 303-309.
- Robertson J., Boucher W. (1966): Treatment of left displacement of the bovine abomasum. J. Am. Vet. Med. Assoc., 149, 1423-1429.
- Saint Jean G., Hull B., Hoffsis G., Rings M. (1987): Comparison of the different surgical techniques for correction of abomasal problems. Compend. Cont. Educ. Pract. Vet., 9, F377-F382.
- Turner A., McIlwraith C. (1989a). Left-flank abomasopexy. In: A. Turner & C. McIlwraith (Eds.), Techniques in large animal surgery (2. Auflage). Philadelphia, London: Lea & Febiger, 282-285.
- Turner A., McIlwraith C. (1989b). Right-flank omentopexy. In: A. Turner & C. McIlwraith (Eds.), Techniques in large animal surgery (2. Auflage). Philadelphia, London: Lea & Febiger, 274-277.
- Turner A., McIlwraith C. (1989c). Ventral paramedian abomasopexy. In: A. Turner & C. McIlwraith (Eds.), Techniques in large animal surgery (2. Auflage). Philadelphia, London: Lea & Febiger, 278-281.

Korrespondenzadresse: PD Dr. A. Steiner, Klinik für Nutztiere und Pferde der Universität Bern, Bremgartenstr. 109 A, CH-3012 Bern

Schweizerische Vereinigung für Zuchthygiene und Buiatrik

Das vorliegende Heft enthält die Beiträge der Frühjahrstagung 1994 zum Thema Labmagenverlagerung

DIANA.

Computersoftware für Gross- und Kleintierpraxen

brunner & hess software ag
PC-Lösungen aus Entwicklerhand

Schulhausstrasse 73 Tel. 01/286 20 30
CH-8002 Zürich Fax 01/286 20 31

DIANA-Direktnummer Tel. 01/286 20 40