

**Zeitschrift:** Schweizer Archiv für Tierheilkunde SAT : die Fachzeitschrift für Tierärztinnen und Tierärzte = Archives Suisses de Médecine Vétérinaire ASMV : la revue professionnelle des vétérinaires

**Herausgeber:** Gesellschaft Schweizer Tierärztinnen und Tierärzte

**Band:** 138 (1996)

**Heft:** 8

**Artikel:** Die traumatische Ellbogengelenkluxation bei Hund und Katze : perioperative Befunde

**Autor:** Savoldelli, D. / Montavon, P.M. / Suter, P.F.

**DOI:** <https://doi.org/10.5169/seals-592641>

### **Nutzungsbedingungen**

Die ETH-Bibliothek ist die Anbieterin der digitalisierten Zeitschriften. Sie besitzt keine Urheberrechte an den Zeitschriften und ist nicht verantwortlich für deren Inhalte. Die Rechte liegen in der Regel bei den Herausgebern beziehungsweise den externen Rechteinhabern. [Siehe Rechtliche Hinweise.](#)

### **Conditions d'utilisation**

L'ETH Library est le fournisseur des revues numérisées. Elle ne détient aucun droit d'auteur sur les revues et n'est pas responsable de leur contenu. En règle générale, les droits sont détenus par les éditeurs ou les détenteurs de droits externes. [Voir Informations légales.](#)

### **Terms of use**

The ETH Library is the provider of the digitised journals. It does not own any copyrights to the journals and is not responsible for their content. The rights usually lie with the publishers or the external rights holders. [See Legal notice.](#)

**Download PDF:** 18.03.2025

**ETH-Bibliothek Zürich, E-Periodica, <https://www.e-periodica.ch>**

# Die traumatische Ellbogengelenkluxation bei Hund und Katze: perioperative Befunde

Savoldelli D., Montavon P.M., Suter P.F.

## Zusammenfassung

Bei 38 Fällen (24 Hunde, 14 Katzen) von Ellbogengelenkluxationen mussten 17 Tiere im Anschluss an eine konservative Reposition (14) oder wegen der Unmöglichkeit einer konservativen Reduktion (3) chirurgisch versorgt werden. Eine mediale Instabilität des Ellbogengelenkes, die entweder durch die Beschädigung des medialen Kollateralbandes oder durch eine Absprengfraktur des medialen Kollateralbandansatzes bedingt war, stellte die Hauptindikation für einen chirurgischen Eingriff dar. Die Art und die Häufigkeit weiterer perioperativer Befunde und die sich daraus für die Therapie und Prognose der Ellbogengelenkluxation ergebenden Folgerungen werden beschrieben.

**Schlüsselwörter:** Hund – Katze – Ellbogengelenk – Luxation – Trauma – perioperative Befunde

## Traumatic elbow luxation in the dog and the cat: perioperative findings

Thirty-eight cases (24 dogs, 14 cats) of elbow luxation were reviewed. Seventeen surgical treatments were necessary either after conservative reduction (14) or because conservative reduction was not possible (3). Medial instability of the elbow joint due to medial collateral ligament damage or avulsion of the origin of the medial collateral ligament were the major indication for surgery. The type and frequency of perioperative lesions as well as their therapeutical and prognostical relevance are described.

**Key words:** dog – cat – elbow – luxation – trauma – perioperative findings

## Einleitung

Ellbogengelenkluxationen treten relativ selten auf. Bei Hunden und Katzen ist das Häufigkeitsverhältnis von traumatischen Ellbogengelenkluxationen zu Hüftgelenkluxationen 1:10 (Stoyak, 1987). Ellbogengelenkluxationen kommen durch die Verlagerung des Radius, der Ulna oder beider Knochen zustande und können mit Frakturen einhergehen. Die Luxation kann angeboren (Campbell, 1969; Milton et al., 1979) oder traumatisch bedingt sein. Blutungen, Interposition von Weichteilen und eine mehr oder weniger ausgeprägte Inkongruenz der Ellbogengelenkoberflächen, Ruptur von Gelenkbändern und Knorpelschäden können als Folge der Dislokation beobachtet werden. Länger bestehende Dislokationen führen zur Degeneration des Gelenkknorpels, zu einer Fibrose der Gelenkkapsel und zu Muskelkontrakturen. Ellbogen-

gelenkluxationen können nach lateral, medial oder kaudal erfolgen. Eine besondere Art der Luxation ist die mit einer Ulnafraktur verbundene Luxation des Radiusköpfchens nach kranial (Monteggia-Fraktur), auf die hier aber nicht eingegangen werden soll. Die am häufigsten gesehene traumatische Ellbogengelenkluxation nach lateral (Bidlingmaier, 1988; Eisenmenger, 1981; O'Brien et al., 1992) kommt indirekt durch ein plötzliches Drehen des Körpers um die belastete und im Ellbogengelenk abgegebene Gliedmasse zustande. Klinisch manifestiert sie sich in der akuten Phase typischerweise als hochgradige Lahmheit. Das völlig entlastete Vorderbein ist im Ellbogengelenk leicht gebogen, der Unterarm wird abduziert und die Pfote in Pronation gehalten. Bei der vollständigen Luxation besteht eine deutliche Umfangsvermehrung des Ellbogengelenkes; der verlagerte Radiuskopf

und die proximalen Ulnaanteile sind lateral vom Humerus palpierbar. Die passive Beweglichkeit des Ellbogengelenkes ist schmerzhaft und stark eingeschränkt.

Um die Problematik der traumatischen Ellbogengelenkluxation präziser zu erfassen, wurden die Symptomatik und die sich daraus für die Therapie und Prognose ergebenden Folgerungen in 38 Fällen (24 Hunde, 14 Katzen) studiert. Art und Häufigkeit der perioperativen Befunde an 17 Gelenken, bei denen anstelle oder zusätzlich zur konservativen Reposition ein chirurgischer Eingriff vorgenommen werden musste, werden nachfolgend beschrieben.

## Patienten, Luxationsursache und Luxationstyp

An der Ohio State University (1979–1985) und an der veterinär-chirurgischen Klinik der Universität Zürich (1989–1991) wurden im angegebenen Zeitraum von 9 Jahren insgesamt 38 Tiere mit einer Ellbogengelenkluxation vorgestellt (Tab. 1). Bei den Patienten handelte es

*Tabelle 1: Traumatische Ellbogengelenkluxation – Klinische Studie, 38 Fälle*

24 Hunde, 14 Katzen (3 Mte–9 Jahre)		
Ohio (79–85)	akute 27	chronische 3
Zürich (89–91)	7	1

sich vorwiegend um Hunde (24). In über 70% der Fälle (28) war die Luxation eine Folge eines Verkehrsunfalles, und bei annähernd 90% unserer Patienten (33) wurde eine laterale Ellbogengelenkluxation diagnostiziert. Zwei Katzen wiesen als Folge eines Sturzes aus grosser Höhe Radiuskopfluxationen nach kranial auf. Bei drei Hunden konnte eine Luxation des Ellbogengelenkes nach kaudal diagnostiziert werden (Tab. 2 und Tab. 3). Bei allen Tieren wurden vor und nach der Reduktion der Luxation Röntgenbilder angefertigt.

*Tabelle 2: Ursachen von traumatischen Ellbogengelenkluxationen*

Autounfälle	28
Raufereien	3
Stürze	2
Fahrradunfälle	1
unbekannte	4

*Tabelle 3: Luxationstypen*

nach caudolateral	33
nach kaudal	3
Radiuskopfluxationen	2

## Konservative Therapie

Zur konservativen Reduktion von Ellbogengelenkluxationen sind mehrere Methoden beschrieben worden (Brinker und Sales, 1949; Campbell, 1971; Pass und Ferguson, 1971). Bei der grossen Mehrheit (35/38) unserer Patienten konnte die Luxation konservativ reduziert werden. Dazu wurde das Ellbogengelenk in einem Winkel von 90 Grad gebeugt und das Antebrachium in Pronation gehalten. Durch Druck mit dem Daumen wurde der Radiuskopf nach medial über das Capitulum humeri geschoben. Mit Hilfe einer am Olecranon plazierten Knochenfzange nach Lewin konnte ein Assistent die Distraction und die Beugung des Ellbogengelenkes verstärken und dadurch die Reposition erleichtern. Bei der zweiten von uns verwendeten Repositionsmethode wurde das Bein vorerst in der oben beschriebenen Lage gehalten. Sobald der Processus anconeus in der Fossa olecrani lag, wurde das Ellbogengelenk langsam gestreckt und von lateral her Druck auf den Radiuskopf ausgeübt. Bei dieser Methode kommt die Reposition hauptsächlich durch eine vom Processus anconeus aus bewirkte Hebelarmwirkung zustande.

Um die Reduktion des Gelenkes und die Integrität der Kollateralbänder zu beurteilen, wurde im Anschluss an die Reduktion die Stabilität nach der Technik von Campbell (1971) überprüft. Zusätzlich wurden gehaltene Kontrollröntgenaufnahmen in mediolateralem und kranio-kaudalem Strahlengang angefertigt.

Bei drei Patienten mit einer chronischen Ellbogengelenkluxation (Dauer 1 Woche) war die konservative Reduktion wegen Muskelkontrakturen und Fibrosierungen der Gelenkkapsel nicht möglich, und in 14 Fällen war eine Operation im Anschluss an die erfolgte Reduktion aus den im nächsten Abschnitt genannten Gründen notwendig.

## Perioperative Befunde

Mit Pronationsinstabilität verbundene Schäden der medialen Kollateralbänder bildeten die häufigste Indikation (11/38) für einen chirurgischen Eingriff (Tab. 4 und Tab. 5). Läsionen des Ligamentum annulare radii waren in allen Fällen mit Seitenbandschäden kombiniert (Tab. 4). Das Ligamentum collaterale laterale, das jedoch wenig zur Stabilität des Ellbogengelenkes beiträgt (Montavon und Savoldelli, 1995), wies in sechs Fällen Überdehnungen oder Anrisse auf (Tab. 4). Skelettale Schäden konnten am häufigsten (8/38) am lateralen Rand des Capitulum humeri diagnostiziert werden. Alle Frakturen des Radiuskopfes (6/38) betrafen den kranialen Anteil des Caput

*Tabelle 4: Bandschäden bei Ellbogengelenkluxationen (22/38, 58%)*

Lig. collaterale mediale	16
Lig. collaterale laterale	6
Lig. annulare radii (komb.)	4

Tabelle 5: Chirurgie - operierte Fälle (17/38, 45%)

chirurgische Repositionen	3
Bandreparaturen, davon 4 Absprengfrakturen	11
Fragmententfernungen	3
Panarthrodese	1

Tabelle 6: Lokalisation von ossären Komplikationen bei Ellbogengelenkluxationen (26/38, 68%)

lat. Epicondylus	8
med. Epicondylus	7
Radiuskopf	6
Proc. anconeus	6
Proc. coronoideus	2

radii. Zwei der drei Patienten mit einer Luxation des Ellbogengelenkes nach kaudal wiesen eine Fraktur des Processus anconeus auf. Insgesamt kam es in sechs Fällen zu Frakturen des Processus anconeus (Tab. 6). Nur bei 6 von 38 Tieren liessen sich nach der Ellbogengelenkluxation keine ossären und/oder ligamentären Läsionen diagnostizieren. Wegen der massiven Traumatisierung musste in einem Fall (1/38) eine Panarthrodese durchgeführt werden.

## Diskussion

Die geringe Luxationstendenz des Ellbogengelenkes ist durch das Vorhandensein von Führungskämmen und -rinnen, die dieses Gelenk als ein Scharniergelenk kennzeichnen, zu erklären. Bei der Beugung des Ellbogengelenkes liegt der Processus anconeus nicht mehr so tief in der Fossa olecrani, wie das bei der Extension der Gliedmasse der Fall ist. Zu einer Luxation des Ellbogengelenkes wird es daher eher kommen, wenn das Gelenk im Moment eines direkten oder indirekten Traumas in Beugstellung ist. Aus mehreren anatomischen Gründen luxieren Ellbogengelenke in der Regel nach lateral. Durch die Grösse, Lage und Neigung des medialen Epicondylus humeri und durch die Stärke des lateralen Kollateralbandes wird eine Luxation des Radiuskopfes nach medial weitgehend verhindert. Die Lokalisation und die Häufigkeit der von uns im Zusammenhang mit traumatischen Ellbogengelenkluxationen beobachteten Knochenbeschädigungen (Tab. 6) lassen sich weitgehend durch die Anatomie des Ellbogengelenkes erklären. Weil die halb-kreisförmige Umfassung des Condylus humeri durch die Gelenkknorpeloberflächen von Radius und Ulna mehr als 180 Grad beträgt (Abb. 1), werden bei einer Ellbogengelenkluxation Kompressionskräfte auf den Processus anconeus und auf den kranialen Anteil des Radiuskopfes ausgeübt. Mit Frakturen dieser Gelenkanteile ist vor allem zu rechnen, wenn das Ellbogengelenk während einer Beugehaltung von weniger als 90 Grad luxiert wird. Eine Reluxation des reponierten Ellbogengelenkes wird

durch den Processus anconeus weitgehend verhindert, solange das Bein mit Hilfe einer Spica-Schiene in Extension gehalten wird.

Bei einer Ellbogengelenkluxation steht der Rand des Capitulum humeri in Kontakt mit dem Processus coronoideus. Dieser unphysiologische Kontakt oder unsorgfältige Manipulationen während der Reposition einer Ellbogengelenkluxation sind für die am Processus coronoideus beobachteten Frakturen verantwortlich. Auch Absprengfrakturen am lateralen Rand des Capitulum humeri, die oft erst postoperativ diagnostiziert werden, könnten durch Repositionsmanipulationen bedingt sein.

Die Repositionsmethode, bei welcher der Processus anconeus als Hebelarm benutzt wird, ist traumatischer als die von uns bevorzugte. Durch die mit der Knochenfasszange nach Lewin bewirkte Distraction wird die Reibung der einzelnen Gelenkanteile aneinander vermindert und das Risiko von Absprengfrakturen und Kompressionsschäden am Ellbogengelenk reduziert.

Alle in unserer Studie beobachteten ossären Komplikationen am medialen Epicondylus humeri (7/38) waren Absprengfrakturen des medialen Kollateralbandansatzes. Bei diesen Patienten und bei denen mit einer Beschädigung des medialen Kollateralbandes konnte nach der Reduktion eine mediale Instabilität des Ellbogengelenkes (23/38) klinisch und/oder radiologisch nachgewiesen werden. Zusätzlich zu dem im Zusammenhang mit Kollateralbandschäden von Campbell (1971) beschriebenen Riss des Musculus pronator teres konnten

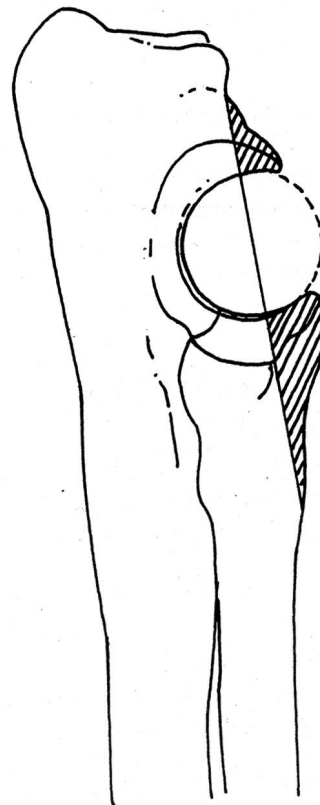


Abbildung 1: Umfassung des Condylus humeri durch die Gelenkknorpeloberfläche von Radius und Ulna

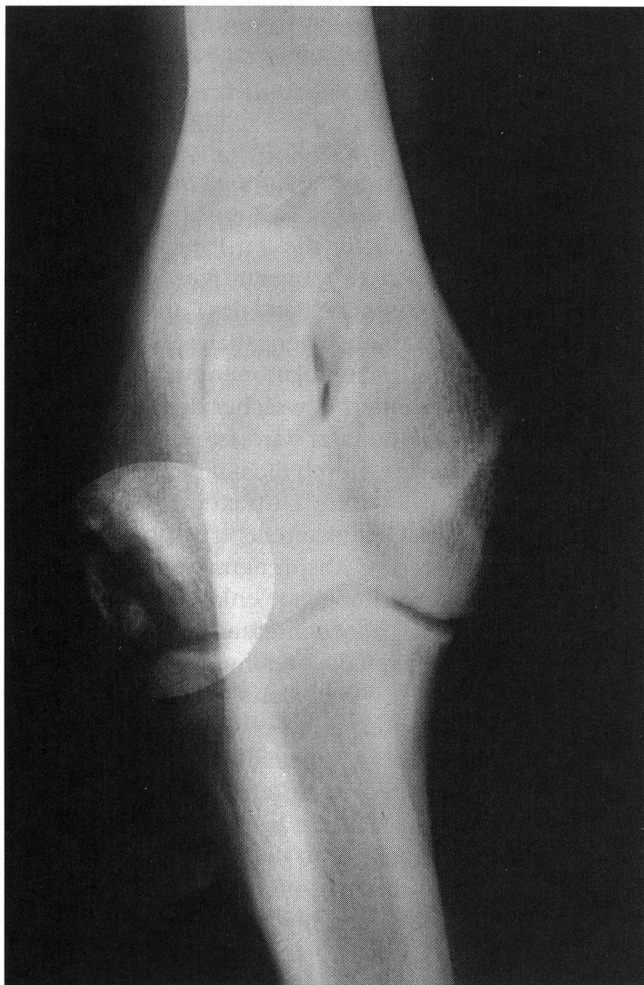


Abbildung 2: Dystrophische Verkalkung

auch Risse des Musculus flexor carpi radialis diagnostiziert werden.

In nur 6 Fällen bestanden keine ossären und/oder ligamentären Komplikationen. Bei diesen Tieren war der Widerstand der intakten periartikulären Weichteilstrukturen bei der Reposition der Luxation beträchtlich.

### La luxation traumatique du coude: observations périopératoires

Dans 38 cas de luxation du coude (24 chiens, 14 chats) 17 animaux devaient être traités chirurgicalement, soit après réduction conservatrice (14) ou après qu'une réduction conservatrice se soit révélée impossible. Une instabilité médiale du coude due soit à un dommage du ligament collatéral médial ou à une avulsion de l'origine de ce ligament était l'indication principale pour une intervention chirurgicale. Les lésions périopératoires et leurs fréquences sont décrites ainsi que leurs conséquences thérapeutiques et pronostiques.

Die Lokalisation und der Schweregrad der Schäden, die als Folge einer Luxation und der anschliessenden Reposition am Ellbogengelenk auftreten können, sind sehr unterschiedlich, von verschiedener klinischer Relevanz und von grosser Wichtigkeit für die Prognose. Die Heilungserfolge werden auch von der Dauer der Luxation, der Repositionsmethode und der Nachbehandlung beeinflusst. Ein Vergleich von chirurgischen mit konservativ reponierten Fällen bezüglich Heilungserfolg beinhaltet somit sehr viele nicht oder kaum objektivierbare Variablen. Die zum Teil kontroversen Aussagen diesbezüglicher Analysen (Bildingmaier, 1988; Eisenmenger, 1981; Meyer-Lindenberg et al., 1991; O'Brien et al., 1992) lassen sich möglicherweise dadurch erklären.

Bei der Mehrzahl der operativ versorgten Patienten, bei denen eine Nachkontrolle gemacht wurde, handelte es sich um komplizierte Fälle (12).

Neun von 12 Patienten wurden anhand einer Befragung der Besitzer und einer klinischen Kontrolluntersuchung als lahmheitsfrei eingestuft. Anhand radiologischer Nachkontrollen wurden bei zwei lahmheitsfreien Tieren (2/9) dystrophische Verkalkungen im Bereich des lateralen Kollateralbandes und der Gelenkkapsel diagnostiziert (Abb. 2). Derartige Verkalkungen sind eine wahrscheinliche Folge eines Kapsel- oder Bandanrisses und trotz der klinischen Irrelevanz leicht mit arthrotischen Veränderungen oder mit Avulsionsfrakturen der Kollateralbandansatzstellen zu verwechseln.

## Literatur

*Bildingmaier B.* (1988): Klinische Untersuchungen und Erhebungen zur Luxatio antebrachii und der Monteggia-Fraktur bei Hund und Katze in den Jahren 1978-1987. München, Ludwig-Maximilians-Univers., Vet.-med. Diss.

*Brinker W.O., Sales E.K.* (1949): Reduction of elbow luxation. *Vet. Med. Small Anim. Clin.* 44, 135.

*Campbell J.R.* (1969): Non-fracture injuries to the canine elbow. *J. Am. Vet. Med. Assoc.* 155, 735-744.

### La lussazione del gomito: osservazioni perioperatorie

In 38 casi (24 cani, 14 gatti) di lussazione traumatica del gomito, 17 animali dovettero essere trattati chirurgicamente, in parte dopo un trattamento conservativo (14 casi), oppure per l'impossibilità di ridurre la lussazione in maniera conservativa. L'indicazione principale per un intervento chirurgico era un'instabilità mediale del gomito dovuta o ad un danno del ligamento collaterale mediale, oppure ad un'avulsione all'inserzione di questo ligamento. Le lesioni perioperatorie e la loro frequenza sono descritte, così come le conseguenze terapeutiche e prognostiche.

*Campbell J.R.* (1971): Luxation and ligamentous injuries of the elbow of the dog. *Vet. Clin. North Am.* 1, 429-440.

*Eisenmenger E.* (1981): Ellbogengelenkluxation - konservative Behandlung und Ergebnisse. *Wien. tierärztl. Mschr.* 5, 156-158.

*Meyer-Lindenberg A., Febr M., Nolte I.* (1991): Zur Luxatio antebrachii traumatica des Hundes - Häufigkeit, Symptome, Therapie und Ergebnisse. *Kleintierpraxis* 36, 607-616.

*Milton J.L., Horne R.D., Bartels M.S., Henderson R.A.* (1979): Congenital elbow luxation in the dog. *JAVMA* 175, 572-582.

*Montavon P.M., Savoldelli D.* (1995): Klinische und radiologische Evaluation der Integrität des medialen und lateralen Kollateralbandes des Ellbogens beim Hund. *SAT* 137, 475-479.

*O'Brien M.G., Boudrieau J., Clark G.N.* (1992): Traumatological luxation of the cubital joint (elbow) in dogs: 44 cases (1978-1988). *JAVMA* 201, 1760-1765.

*Pass M.A., Ferguson J.G.* (1971): Elbow dislocation in the dog. *J. Small Anim. Pract.* 12, 327-332.

*Stoyak J.M.* (1987): Luxation of the elbow. In: Bojrab M.J.: *Current techniques in small animal surgery*. 2. Aufl. Verlag Lea und Febinger, Philadelphia.

*Korrespondenzadresse: Dr. med. vet. D. Savoldelli, Veterinär-Chirurgische Klinik, Winterthurerstrasse 260, CH-8057 Zürich*

Manuskripteingang: 10. Januar 1995

DIE EDV-LÖSUNG FÜR GROSS- UND KLEINTIERPRAXEN:



**WINDOWS, MAC, DOS**

Deutsch, Français, Italiano. Vielseitig, einfach, übersichtlich  
...besser.

**«DER SERVICE  
ENTSCHEIDET»**

**Amacker & Partner**  
I N F O R M A T I K

Amacker & Partner, Aemtlersstrasse 30, CH-8003 Zürich, Telefon: 01/463 12 36 - Telefax: 01/463 18 53