

Zeitschrift: Schweizer Archiv für Tierheilkunde SAT : die Fachzeitschrift für Tierärztinnen und Tierärzte = Archives Suisses de Médecine Vétérinaire
ASMV : la revue professionnelle des vétérinaires

Herausgeber: Gesellschaft Schweizer Tierärztinnen und Tierärzte

Band: 138 (1996)

Heft: 10

Rubrik: Was ist Ihre Diagnose?

Nutzungsbedingungen

Die ETH-Bibliothek ist die Anbieterin der digitalisierten Zeitschriften. Sie besitzt keine Urheberrechte an den Zeitschriften und ist nicht verantwortlich für deren Inhalte. Die Rechte liegen in der Regel bei den Herausgebern beziehungsweise den externen Rechteinhabern. [Siehe Rechtliche Hinweise.](#)

Conditions d'utilisation

L'ETH Library est le fournisseur des revues numérisées. Elle ne détient aucun droit d'auteur sur les revues et n'est pas responsable de leur contenu. En règle générale, les droits sont détenus par les éditeurs ou les détenteurs de droits externes. [Voir Informations légales.](#)

Terms of use

The ETH Library is the provider of the digitised journals. It does not own any copyrights to the journals and is not responsible for their content. The rights usually lie with the publishers or the external rights holders. [See Legal notice.](#)

Download PDF: 17.03.2025

ETH-Bibliothek Zürich, E-Periodica, <https://www.e-periodica.ch>

Was ist Ihre Diagnose?

T. Glaus

Was sind Ihre Diagnosen? Wie gehen Sie weiter vor?

Bei einer 5jährigen Hauskatze (4 kg KG) mit hepatischer Lipidose war zur Behandlung (Zwangsfütterung) chirurgisch eine Magensonde eingesetzt worden. Die Sonde war mit Hilfe von Klebeband an der Haut vernäht worden (Lewis et al., 1987). Sieben Wochen später hatten sich der Zustand und der Appetit der Katze so weit normalisiert, dass die Sondenfütterung reduziert und schliesslich beendet werden konnte. Die Sonde wurde noch für einige Tage belassen für den Fall, dass die Anorexie wieder auftreten würde. Eine Woche später begann die Katze einmal täglich zu erbrechen, und sie wurde wieder anorektisch. Die Sondenfütterung wurde wieder aufgenommen. In der Folge erbrach die Katze regelmässig 2–3 Stunden nach der Fütterung. Zusätzlich wurde sie zunehmend apathisch. Neun Wochen nach der ersten Visite wurde die Katze wieder vorgestellt. Das Tier war jetzt stuporös, hypotherm (37,2 °C) und hochgradig dehydriert. Blut wurde für ein Chemogramm entnommen,

Tabelle 1: Laborwerte

| Parameter | Tag 1 | Normal | Einheit |
|------------|-------|----------|---------|
| Hämatokrit | 48 | 30–48 | % |
| Harnstoff | 59 | 7.7–13.9 | mmol/l |
| Kreatinin | 628 | 83–160 | mmol/l |
| Protein | 114 | 60–79 | g/l |
| Albumin | 43 | 28–39 | g/l |
| Natrium | 144 | 153–163 | mmol/l |
| Kalium | 5.0 | 3.9–6.2 | mmol/l |
| Chlorid | 74 | 120–135 | mmol/l |
| Bikarbonat | 34 | 12–20 | mmol/l |
| Harn-SG | 1022 | (> 1040) | |

anschliessend wurde intravenöse Flüssigkeit (Ringerlactat, 30 ml/h) verabreicht. Harn wurde erst entnommen, nachdem die Katze bereits einige Stunden intravenöse Flüssigkeit erhalten hatte. Die Resultate des Chemogramms sind in Tabelle 1 aufgeführt, Röntgenbilder des Abdomens sind in Abbildung 1 dargestellt.

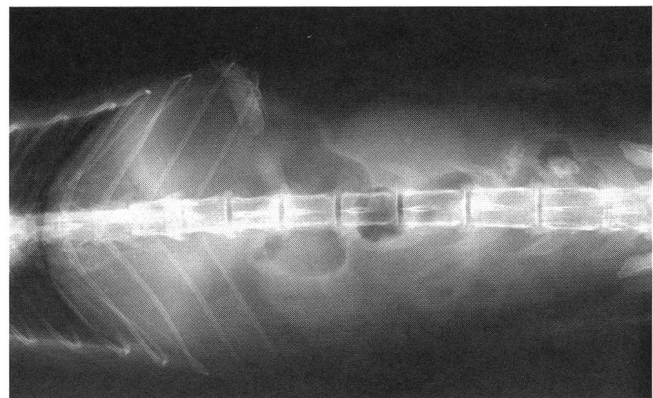
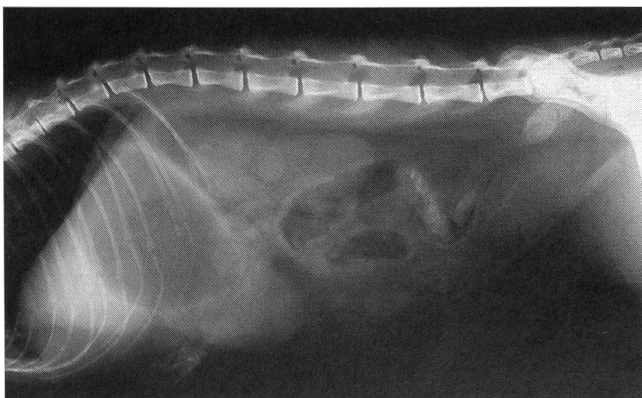


Abbildung 1: Lateral- und VD-Abdominalröntgen.

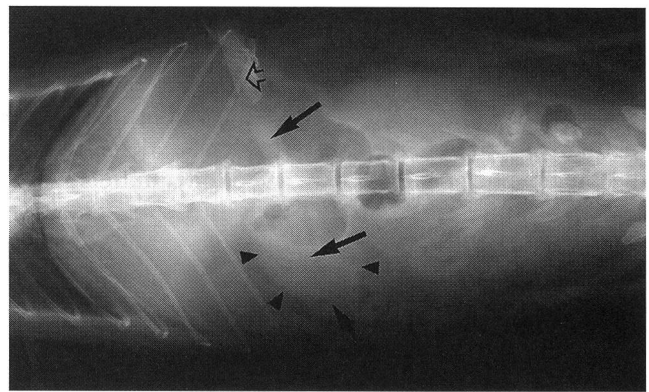
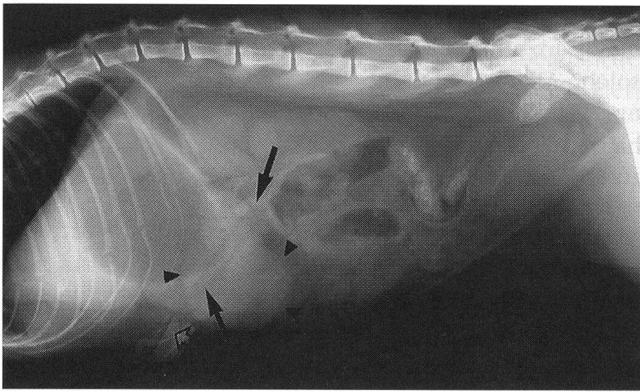


Abbildung 2: Die Silhouette der Magensonde kann bis in den Pylorus verfolgt werden (Pfeile). Die runde Struktur mit Weichteildichte (Pfeilköpfe) im Antrum ist Flüssigkeit. Die dichte Struktur (offener Pfeil) direkt an der Bauchwand stellt das Klebeband um die Magensonde dar. Dieses Klebeband war an die Haut genäht worden.

Diagnose

Die Veränderungen auf dem Chemogramm weisen einerseits auf ein hochgradiges Nierenversagen hin, andererseits sind sie hochverdächtig für eine Pylorusobstruktion. Die Befunde auf den Röntgenbildern bestätigen den Verdacht: der Pylorus ist verschlossen durch die Magensonde.

Diskussion

Die auffälligsten biochemischen Veränderungen sind hochgradige Azotämie bei gleichzeitig tiefem Harn-SG, hochgradige Hyperproteinämie, hochgradige Hypochlorämie und erhöhtes Bikarbonat. Die wichtigste Differentialdiagnose für eine hypochlorämische metabolische Alkalose ist eine Obstruktion im Bereich des Pylorus oder des proximalen Duodenums (Cornelius, 1993). Die Hyperproteinämie ist mit der hochgradigen Dehydratation erklärbar. Das tiefe Harn-SG trotz hochgradiger Dehydratation und Azotämie legt den Verdacht nahe, dass neben einer prärenalen Komponente auch ein Nierenversagen als Ursache für die Azotämie vorliegt (Barsanti, 1993). Bei Vorliegen von Dehydratation und/oder Azotämie sollten funktionstüchtige Nieren bei der Katze den Harn auf ein spezifisches Gewicht von 1040 konzentrieren können (Lulich et al., 1992). Aufgrund dieses Kriteriums müsste bei dieser Katze Nierenversagen diagnostiziert werden. Es muss jedoch berücksichtigt werden, dass hochgradige Elektrolytverschiebungen die Konzentrationsfähigkeit der Nieren rein funktionell einschränken können, ohne eine morphologische Nierenschädigung zu setzen. Reversibel gestörte Harnkonzentrationsfähigkeit im Zusammenhang mit Hyponatriämie ist beim Hund beschrieben worden. Dabei wird als Pathomechanismus ein verminderter kortikomedullärer Konzentrationsgradient vermutet (Tyler et al., 1987). Die Hyponatriämie bei dieser Katze scheint nicht hochgradig genug zu sein, um die Konzentrationsfähigkeit zu stören. Obwohl

in der Literatur nicht beschrieben, ist es jedoch denkbar, dass hochgradige Hypochlorämie einen ähnlichen Effekt haben könnte. Schliesslich könnte auch die bereits begonnene Flüssigkeitstherapie trotz noch bestehender Dehydratation das Harn-SG vermindert haben (Barsanti, 1993).

Auf den Röntgenbildern (Abb. 2) wird ersichtlich, dass die Magensonde in den Pylorus gewandert ist. Die Erhebung dieses Befundes scheint einfach zu sein. Diese Röntgenbilder wurden initial als normal beurteilt, und die gesamte Symptomatik wurde als Urämie (i. e. klinische Symptome als Folge hochgradiger Azotämie) fehlinterpretiert. Erst nachdem der hochgradigen Hypochlorämie und dem erhöhten Bikarbonat Aufmerksamkeit geschenkt wurde, konnte die Pylorusobstruktion diagnostiziert werden.

Als Behandlung wurde bei dieser Katze die Magensonde sofort gezogen, und die intravenöse Flüssigkeit wurde gewechselt zu 0.9% NaCl. Am folgenden Tag ging es der Katze klinisch deutlich besser, und sie begann bereits zu fressen. Die Flüssigkeitstherapie wurde bis zum Tag 5 fortgesetzt. Angesichts der leichtgradigen Hypokaliämie wurde ab dem zweiten Tag die Salzlösung substituiert mit 30 mmol KCl je Liter NaCl (Infusionsrate jetzt 16 ml/h) und ab dem vierten Tag mit 20 mmol/l KCl je Liter NaCl. In der Tabelle 2 ist der Verlauf der biochemischen Parameter dargestellt. Die schnelle und vollständige Normalisierung der Azotämie unterstützt die Ansicht, dass sie vorwiegend prärenal von Genese war.

Tabelle 2: Verlauf der biochemischen Veränderungen

| Parameter | Tag 1 | Tag 2 | Tag 4 | Normal | Einheit |
|------------|-------|-------|-------|----------|---------|
| Harnstoff | 59 | 23 | 8,3 | 7.7-13.9 | mmol/l |
| Kreatinin | 628 | 285 | 160 | 83-160 | mmol/l |
| Protein | 114 | 71 | 70 | 60-79 | g/l |
| Albumin | 43 | 32 | 31 | 28-39 | g/l |
| Natrium | 144 | 151 | 159 | 153-163 | mmol/l |
| Kalium | 5,0 | 3,3 | 4,0 | 3.9-6.2 | mmol/l |
| Chlorid | 74 | 111 | 129 | 120-135 | mmol/l |
| Bikarbonat | 34 | 22 | 16 | 12-20 | mmol/l |
| Harn-SG | 1022 | | 1040 | | |

Dieser Fall illustriert einige wichtige Punkte. Erstens: Magensonden sollten nie mit Hilfe von Klebeband an der Bauchwand vernäht werden. Das Klebeband wird bei der Fütterung feucht werden und in der Folge die Sonde nicht mehr fixieren. Statt dessen sollten Sonden direkt an die Bauchwand genäht (Crowe, 1986) oder mittels äusserem Flansch fixiert werden (Twedt und Wheeler, 1990; Glaus et al., 1995). Zusätzlich sollte die extrakorporelle Sondenlänge gleich nach dem Setzen gemessen und in der Krankengeschichte notiert werden, so dass ein Wandern der Sonde festgestellt werden kann. Zweitens: Eine hochgradige Azotämie bei einem schwerkranken Tier muss nicht das Todesurteil bedeuten. Scheinbares hochgradiges Nierenversagen kann prärenal und somit vollständig reversibel sein. Harnproben sollten möglichst entnommen werden, bevor mit einer Flüssigkeitstherapie begonnen wird, so dass grösstmöglicher Nutzen aus dem Harn-SG als Parameter der Nierenfunktion gezogen werden kann (Barsanti, 1993). Drittens: Biochemische Veränderungen beim Leitsymptom Erbrechen können sehr wertvoll sein zur Lokalisation des Problems. Hochgradige Hypochlorämie ohne gleichzeitige parallele Hyponatriämie bei Erbrechen deutet auf selektiven Verlust des Chlorids im Vomit und damit auf eine Obstruktion im Pylorus oder proximalen Duodenum hin. Bei anderen Vomitursachen geht nicht nur Mageninhalt (also vorwiegend HCl), sondern gleichermassen auch Dünndarminhalt (Bikarbonat und Elektrolyte aus dem Pankreassekret) verloren (Cornelius, 1993). Die Feststellung des erhöhten Bikarbonats und damit einer metabolischen Alkalose ist in diesem Zusammenhang ebenfalls sehr hilfreich. Dieser Befund erhärtet den Verdacht, dass vorwiegend Säure (Magensaft) und kein Alkali (Dünndarminhalt) verloren wurde. Zur Messung des Bikarbonats ist keine Blutgasanalyse notwendig. In manchen Labors ist

dieser Parameter Bestandteil jedes Chemogramms. Es bleibt anzumerken, dass auch eine gesunde Niere eine solche Alkalose nicht korrigieren kann. Die wichtigsten ursächlichen Faktoren, welche die Alkalose aufrechterhalten, sind die Volumendepletion und das Chloriddefizit (DiBartola, 1992).

Literatur

- Barsanti J.A.* (1993): Urine analysis. In: Small animal medical diagnosis. M.D. Lorenz and L.M. Cornelius. J.B. Lippincott Company, Philadelphia. 2nd ed., 589-600.
- DiBartola S.P.* (1992): Metabolic alkalosis. In: Fluid therapy in small animal practice. S.P. DiBartola. W.B. Saunders Company, Philadelphia. 1st ed., 244-257.
- Cornelius L.M.* (1993): Vomiting and regurgitation. In: Small animal medical diagnosis. M.D. Lorenz and L.M. Cornelius. J.B. Lippincott Company, Philadelphia. 2nd ed., 261-272.
- Crowe D.T.* (1986): Enteral nutrition for critically ill or injured patients, part II. Comp. Cont. Educ. Pract. Vet. 8, 719-731.
- Glaus T., Arnold P., Jaggy A.* (1995): Enterale Zwangsernährung mittels blind gesetzter Magensonden: zwei praktische Methoden. Schweiz. Arch. Tierheilk. 137, 265-271.
- Lewis L.D., Morris M.L.jr., Hand M.S.* (1987): Anorexia, inanition, and critical care nutrition. In: Small animal clinical nutrition. Mark Morris Associates, Topeka, Kansas, 3rd ed., 5-28.
- Lulich J.P., Osborne C.A., O'Brien T.D., Polzin D.J.* (1992): Feline renal failure: questions, answers, questions. Comp. Cont. Ed. Pract. Vet. 14, 127-152.
- Twedt D.C., Wheeler S.L.* (1990): Percutaneous endoscopic gastrostomy tube placement. In: Small animal endoscopy. T.R. Tams. The C.V. Mosby Company. 1st ed., 291-296.
- Tyler R.D., Qualls C.W., Heald R.D. et al.* (1987): Renal concentrating ability in dehydrated hyponatremic dogs. J. Am. Vet. Med. Assoc. 191, 1095-1100.

Korrespondenzadresse: Dr. med. vet. T. Glaus, Winterthurerstrasse 260, CH-8057 Zürich

Manuskripteingang: 2. Juni 1995

LEUKO Speed

FeLV – ANTIGENTEST



FIV Speed

FIV – ANTIGENTEST

DUO Speed

FeLV – ANTIGENTEST und FIV – ANTIGENTEST

EINFACHER GEHT'S NICHT!

- EIN Tropfen Vollblut
 - FÜNF Tropfen Reagenz
 - Nach ZEHN Minuten ABLESEN
- (Bei Zimmertemperatur lagern)



AROVET AG

Veterinärmedizinische Präparate
8702 Zollikon, Postfach 50, Tel. 01 391 69 86,
Fax 01 391 97 21